T.C.
BEZMİALEM VAKIF ÜNİVERSİTESİ
TIP FAKÜLTESİ
ORTOPEDİ VE TRAVMATOLOJİ ANABİLİM DALI

ÜST VE ALT EKSTREMİTE BENİGN KEMİK TÜMÖRLERİNDE ÇİMENTO ÜZERİNE DEMİNERALİZE KEMİK MATRİKSİ UYGULAMASI KISA DÖNEM SONUÇLARIMIZ

UZMANLIK TEZİ

DR. MEHMET ANIL PULATKAN

TEZ DANIŞMANI
DOÇ. DR. VOLKAN GÜRKAN

İSTANBUL
2016

T.C.
BEZMİALEM VAKIF ÜNİVERSİTESİ
TIP FAKÜLTESİ
ORTOPEDİ VE TRAVMATOLOJİ ANABİLİM DALI

ÜST VE ALT EKSTREMİTE BENİGN KEMİK TÜMÖRLERİNDE ÇİMENTO ÜZERİNE DEMİNERALİZE KEMİK MATRİKSİ UYGULAMASI KISA DÖNEM SONUÇLARIMIZ

UZMANLIK TEZİ

DR. MEHMET ANIL PULATKAN

TEZ DANIŞMANI
DOÇ. DR. VOLKAN GÜRKAN

İSTANBUL
2016

I. ÖNSÖZ

Beş yıllık ihtisas süresi boyunca eğitimim için emeği geçen değerli hocalarım Prof.Dr.Nurzat Elmalı, Prof.Dr.İbrahim Tuncay, Doç.Dr.Volkan Gürkan, Doç.Dr.İsmail Kerem Bilsel, Doç.Dr.Fatih Küçükdurmaz ve değerli ağabeylerim Yar.Doç. Nuh Mehmet Elmadağ Yard.Doç.Dr.Gökçer Uzer, Yard.Doç.Fatih Yıldız, Op.Dr.Mehmet Kapıcıoğlu'na bana kattıkları bilgi ve tecrübe için teşekkür ederim.

Asistanlık hayatıma başladığım Bağcılar Eğitim ve Araştırma Hastanesi'nde tıbbi etik değerleri herşeyin üstünde olduğunu bana öğreten, yeri geldiği zaman bir hoca, yeri geldiğinde baba olan saygıdeğer hocam Prof. Dr. Mehmet Akif Güleç'e, ortopedi eğitiminin nüvelerini aldığım Op.Dr.Mehmet Şat, Op. Dr.Mehmet Ali Baran, Op. Dr. Oktay Adanır, Op.Dr.Ozan Beytemur, Op.Dr.Sever Çağlar, Op.Dr.Kahraman Demiryontar, Op.Dr.Ender Alagöz, Op.Dr.Serdar Yüksel, Op.Dr.Zeki Gültekin, Op.Dr.Cem Albay'a teşekkürü bir borç bilirim.

Beraber gülüp eğlenip beraber üzüldüğümüz değerli mesai arkadaşlarım, Op.Dr.Hasan Hüseyin Ceylan, Op.Dr.Ömer Cengiz, Op.Dr.Ahmet Can Erdem, Op.Dr.Şafak Sayar, Op.Dr.Vahdet Uçan, Op.Dr Necdet Demir, Dr.Jotyar Ali, Dr.Tunay Erden, Dr.Suat Batar, Dr.Deniz Kara'ya gösterdikleri güzel dostluk için teşekkürü borç bilirim.

Doğduğumdan beri sahip oldukları hiçbir imkanı benden esirgemeyen, örnek aile olgusunu bana yaşatan değerli annem Dr.Ümran Pulatkan, saygıdeğer babam Dr.Şükrü Pulatkan'a binlerce kez teşekkür ederim. Bunun yanında herbiri alanında en üst noktalara ulaşmış, gerek başarıları ve gerek mesleki değerleri ile benim de bu yola girmeme vesile olmuş değerli aile büyüklerim Prof.Dr.Hayrettin Cebeci, Doç.Dr.Emel Cebeci, Prof.Dr.Füruzan Numan, Doç.Dr.Şinasi Numan, Op. Dr.Zafer Cebeci, Dr.Sinem Oral Cebeci'ye hürmetlerimi sunarım.

Hayattaki en büyük başarım olan sevgili eşim Didem Pulatkan'a ve evimizin neşesi canım kızım Yasemin Leyla Pulatkan'a hayatımda oldukları için binlerce kez şükür ediyorum.

Dr. Mehmet Anıl Pulatkan

İSTANBUL 2016

II. İÇİNDEKİLER

ÖNSÖZ III
İÇİNDEKİLER IV
KISALTMALAR DİZİNİ VI
ŞEKİLLER DİZİNİ VII
TABLOLAR DİZİNİ IX
ÖZET 1
ABSTRACT 2
I. GİRİŞ VE AMAÇ 3
II. BENİGN KEMİK TÜMÖRLERİNE YAKLAŞIM 4
2.1. Anamnez: 4
2.2. Fizik Muayene: 5
2.3. Laboratuar Testleri: 6
2.4. Radyolojik Değerlendirme: 6
2.4.1. Direkt Grafi: 6
2.4.2. Bilgisayarlı Tomografi: 8
2.4.3. Manyetik Rezonans: 8
2.4.4. Sintigrafi: 8
2.5. Histopatolojik Tanı Ve Biyopsi: 8
2.5.1. Kapalı Biyopsi: 10
2.5.2. Açık Biyopsi: 11
2.6. Benign Kemik Tümörlerinde Evrelendirilme: 12
2.7. Benign Kemik Tümörleri: 14
2.7.1. Kistik kemik lezyonları: 14
2.7.2. Kemik Kökenli Kemik Tümörleri: 17
2.7.3. Kıkırdak Kökenli Kemik Tümörleri: 19
2.7.4. Fibröz Doku Oluşturan Kemik Tümörleri: 24
2.7.5. Benign Agresif kemik tümörleri: 27
2.8. Benign Kemik Lezyonlarında Cerrahi Tedavi Prensipleri: 28
2.8.1. Rezeksiyon Tipleri: 29
2.8.2. Küretaj prensipleri: 29
2.8.3. Lokal Adjuvan Tedavi Yöntemleri: 30
2.8.4. Rekonstrüksiyon Yöntemleri: 32
III. MATERYAL VE METOD 40

3.1. İstatistiksel Yöntem: 41
IV. BULGULAR 43
3.1. Vaka sunumları: 52
V. TARTIŞMA 55
VI. SONUÇ 59
KAYNAKLAR 60

III. KISALTMALAR DİZİNİ

AKK: Anevrizmal kemik kisti
ALP: Alkalen fosfotaz
BKK: Basit kemik kisti
BMP: Bone Matrix Protein
BT: Bilgisiyarlı Tomografi
CA: Kalsiyum
CMV: Citomegalivirus
CRP: C-Reaktif Protein
DBM: Demineralized Bone Matrix
ESR: Erythrocyte Sedimentation Rate(Eritrosit Sedimentasyon Hızı)
FKD: Fibröz kortikal defekt
HBV: Hepatit B Virüsü
HCV: Hepatit C Virüsü
HIV: Human Immunodeficiency Virus(İnsan Bağışıklık Yetmezlik Virüsü)
HTLV: Human T Cell Lymphotrophic Viruses
LDH: Laktat dehidrogenaz
MRI: Magnetic Resonance Imaging
MSTS: Musküloskeletal Tumor Society
NOF: Non-ossifiye fibrom
P: Fosfor
PRT: Perkütan radyofrekans termoablasyon
TGF-ß: Transforme edici büyüme faktörü-ß
USG: Ultrasonografi
WBC: White Blood Cells(Beyaz Kan Hücreleri)

IV. ŞEKİLLER DİZİNİ

Şekil 1 - Kemik tümörlerinde görülen farklı destrüksiyon paternleri

Şekil 2 - Tru-cut ve Jam-shidi biyopsi için gerekli aletler

Şekil 3 - Açık biyopside insizyon şekli

Şekil 4 - Benign kemik tümörlerinde evrelendirilme

Şekil 5 - Basit kemik kisti radyolojik görüntüleme

Şekil 6 - Anevrizmal kemik kisti radyolojik görüntüleme

Şekil 7 – Osteoid osteom radyolojik görüntüleme

Şekil 8 - Osteoblastom radyolojik görüntüleme

Şekil 9 - Osteokondrom radyolojik görüntülemesi ve makroskopik görüntüsü

Şekil 10 - Herediter multipl osteokondromatozis olan bir hastanın klinik ve radyolojik görünümü

Şekil 11 - Enkondrom radyolojik görüntüleme

Şekil 12 - Kondroblastom radyolojik görüntüleme

Şekil 13 - Nonossifiye fibrom (NOF) radyolojik görüntüleme

Şekil 14 - Nonossifiye fibrom (NOF) zemininde patolojik kırık oluşumu

Şekil 15 - Fibröz displazi radyolojik görüntüleme

Şekil 16 - Dev hücreli kemik tümörü radyolojik görüntüleme

Şekil 17 - Onkolojik cerrahi eksizyon sınırları

Şekil 18 - Kemikten kapak açılması

Şekil 19 - Otogreft alınabilecek yerler ve superior cluneal sinirlerin seyri

Şekil 20 - DBM farklı formları

Şekil 21 - Çalışmaya Dahil Edilen Hastların Tümör Tanıları

Şekil 22 - Çalışmaya Dahil Edilen Hastaların Tümör Lokalizasyonları

Şekil 23 - Çalışmaya Katılan Hastalarda Görülen Tümörlerin Enneking evreleri

Şekil 24 - Postoperatif 1. senede BT'de görülen kapak üzerindeki yeni kemik oluşumunun derecelendirilmesi

Şekil 25 - Profilaktik fiksasyon kullanımı ile skorların negatif yönde etkilenmesinin grafiksel görünümü

Şekil 26 - Profilaktik fiksasyon gereksinimi ile kapak büyüklüğünün grafiksel ilişkisi

Şekil 27 - Yeni kemik oluşumu ile yaş arasındaki farkınkorrelasyonu

Şekil 28 - Fonksiyonel skor ile işe geri dönüş zamanı arasındaki korrelasyon

Şekil 29 - Fonksiyonel skor ile kapak büyüklüğü arasındaki korrelasyon

Şekil 30 - Vaka Sunumu 1

Şekil 31 - Vaka Sunumu 2
Şekil 32 - Vaka Sunumu 3

V. TABLOLAR DİZİNİ

Tablo 1 - Özgün kemik tümörlerinin en sık yerleştiği bölgeler

Tablo 2 - Özgün kemik tümörlerinin en sık görüldüğü yaşlar

Tablo 3 - Benign kemik tümörlerinde evreleme sistemi ve tedavi algoritması

Tablo 4 - Benign kemik tümörlerinde görülen farklı evreler

Tablo 5 - Kemik greftlerinin özelliklerinin karşılaştırılması

Tablo 6 - İliak kemik grefti alımındaki komplikasyonlar

Tablo 7 - Farklı firmalardaki DBM'nin karşılaştırılması

Tablo 8 - Postop 1.senede çekilen BT'ye göre kapak üzerindeki yeni kemik oluşumunun derecelendirmesi

Tablo 9 - MSTS fonksiyonel skorunun hesaplanması

Tablo 10 - Hastaların ve tedavi sonuçlarının istatistiksel değerleri

Tablo 11 - Tümör büyüklüğü ile profilaktik fiksasyonun istatistiksel incelenmesi

Tablo 12 - Profilaktik fiksasyon kullanımı ile yeni kemik oluşumu arasındaki ilişkinin istatistiksel incelenmesi

Tablo 13 - Plak varlığı ile MSTS skoru, işe dönüş zamanı ve kapak alanı büyüklüğünün İstatistiksel Anlamlılık Değerlendirmesi

Tablo 14 - Hastaların veri ve sonuçları arasındaki non-parametrik korrelasyon hesaplaması

Tablo 15 - Tümör evresi ile tümör büyüklüğü, işe dönüş zamanı ve fonksiyonel skorlar arasındaki ilişkinin istatistiksel açıdan değerlendirilmesi

Tablo 16 - Tümör lokalizasyonu ile fonksiyonel skorlar ve işe dönüş arasındaki ilişkinin istatistiksel açıdan incelenmesi

VI. ÖZET

AMAÇ: Benign kemik tümörleri tedavisinde küretaj sonrası sementleme üzerine DBM (Demineralize Bone Matriks) uygulamasının etkinliğini incelemektir.

MATERYAL-METOD: Çalışmamıza şubat 2010-2014 arasında ekstremite benign kemik tümörü tanısı konulup kliniğimizde küretaj ve sementleme sonrası sement üzerine DBM uygulanan ve en az 1 sene takip edilen 32 hasta dahil edilmiştir. Çalışmaya dahil edilen hastaların yaş, cinsiyet, tümör lokalizasyonu, tarafı, histopatolojik tanısı, Enneking evresi, tümör büyüklüğü, tümöre ulaşılmak için açılan kemik kapağın boyutu, profilaktik fiksasyon kullanımının varlığı, ameliyat sonrası işe dönüş zamanı, MSTS fonksiyonel skoru, varsa tümör nüksü ve ameliyattan 1 sene sonra çekilen BT'de DBM'nin kemik gelişme stimülasyonu açısından etkisi not edildi.
Verinin normal dağılım gösterip göstermediği Shapiro-Wilk testi, Normal dağılmayan sürekli veri için ikiden fazla bağımsız grubun karşılaştırılmasında Kruskal-Wallis Testi, bağımsız iki grubun karşılaştırılmasında Mann-Whitney testi, normal dağılmayan değişkenler arasındaki ilişkiler Spearman Korrelasyon katsayısı ile incelendi.

BULGULAR: Çalışmaya dahil edilen hastaların %19'unda basit kemik kisti, %44'ünde enkondrom, %3'ünde anevrizmal kemik kisti, %3'ünde fibröz displazi, %9'unda NOF, %3'ünde kondroblastom, %19'unda dev hücreli kemik tümörü mevcuttu. Hastaların 23'üne profilaktik fiksasyon yapılmazken, 9'u plak ile stabilize edildi. Çalışmaya katılan hastaların medyan tümör hacmi 17,2cm^3 (2,8-139,6) ,Tümöre ulaşılmak için açılan kapağın medyan alanı 8,3cm^2 (1,6-28,4), Medyan postoperatif MSTS skoru 84,5 (66-97) bulundu. 1. seneki çekilen BT'de medyan olarak kemik oluşumu Evre 2(%25-50) ve 10 hastada kapağın tamamına yakın kemik oluşumu (Evre 4) saptandı.

Profilaktik fiksasyon kullanımı ile fonksiyonel sonuçlar ($p<0.001$) anlamlı olarak daha kötü bulundu ve fiksasyon kullanımı ile kapak büyüklüğü arasında istatistiksel anlamlı bir fark saptandı ($p=0.013$). Yaş ile yeni kemik oluşumu açısından düşük düzeyde negatif yönde korrelasyon, (p:0.046, r:-0.356) işe dönüş zamanı ile fonksiyonel skorlar arasında orta düzeyde negatif yönde korrelasyon(p:0.004, r:-0.498), kapak büyüklüğü ile fonksiyonel skorlar arasında orta düzeyde negatif yönde korrelasyon saptandı (p:0.001, r:-0,577). Komplikasyon olarak sadece 1 tane dev hücreli kemik tümörü hastasında nüks oluştu.

TARTIŞMA-SONUÇ: Kemik tümörlerinde küretaj sonrası sement üzerine DBM uygulanması efektif ve biyolojik bir tedavi metodudur. Bu metot araştırılmaya açık olup, kontrollü çalışmalarla desteklenerek histolojik olarak da değerlendirilmesinin gelecekteki tümör tedavi yöntemlerine ışık tutacağı kanaatindeyiz.

VII. ABSTRACT

AIM: To evaluate the efficiency of DBM (Demineralized Bone Matrix) application on cemented bone part after curettage of benign bone tumors.

MATERIAL-METHOD: In our study, 32 patients were included with extremity benign bone tumor diagnosis between February 2010-2014. Bones with benign tumor were treated with DBM on cement after curettage and cementization, respectively. Patients were followed-up at least 1 year. The patients' characteristics are recorded as age, gender, tumor localization and side, histopathologic diagnosis, Enneking Phase, tumor size, size of the separated bone part to reach the tumor, usage of prophylactic fixation, time of return to job, MSTS functional score, tumor relapse if there is any and effect of DBM in terms of bone development stimulation in the BT in one year after operation. Shapiro-Wilk test is used to analyze the normal distribution of the data. Kruskal-Wallis test is used to compare more than two groups without normal distribution, whereas Mann-Whitney test is used to compare two independent groups. Relationship between parameters without normal distribuiton is evaluated with Spearman Correlation coefficient.

FINDINGS: Out of all patients in our study, 19% had simple bone cyst, 44% enchondroma, 3% aneurysmal bone cyst, 3% fibrous dysplasia, 9% NOF, 3% chondroblastoma and 19% giant cell bone tumor. 23 patients did not have prophylactic fixation and 9 patients were stabilized with plate. Median tumor volume was 17,2cm^3 (2,8-139,6), median area of the cortical window was 8,3cm^2 (1,6-28,4) and median postoperative MSTS score was 84,5 (66-97). Median bone regeneration in the BT in one year after operation was Phase 2 and 10 patients had Phase 4 bone regeneration, which is almost the whole of the separated bone part.

Functional results are significantly worse with prophylactic fixation usage ($p<0.001$) and a statistically significant difference is identified between fixation usage and separated bone part size ($p=0.013$). Lower level negative correlation in terms of age and bone regeneration is found (p:0.046, r:-0.356). Mid level negative correlation is found between time of return to job and functional scores (p:0.004, r:-0.498) as well as between separated bone part size and functional scores (p:0.001, r:-0,577). Only one patient had giant cell bone tumor as a complication.

DISCUSSION-CONCLUSION: DBM application on cement after curettage of bone tumors is an effective and biological treatment method. This method can be further researched and analyzed. We have the opinion that this study will provide an insight to the future tumor treatment methods if it is going to be histologically supported by controlled studies.

VIII. GİRİŞ VE AMAÇ

Güncel tıbbın çaresiz kaldığı hastalıkların en başında kanser tedavisi gelmektedir. Kemik malign tümörleri diğer ortopedik rahatsızlıklara göre poliklinik şartlarında oldukça nadir görülmekle beraber, benign tümörleri ile nispeten daha sık karşılaşılmaktadır.

Tümöral lezyonların çoğu, basit bir ağrı nedeniyle veya yapılan tetkiklerde tesadüfi olarak fark edilmekte; bu da, erken tanı ve tedavi imkânı vermektedir. Bu sebeple, şüpheli bulguları olan hastalarda ayırıcı tanıda tümörden şüphelenilmelidir.

Yoğun hastane koşulları, tetkiklerdeki eksiklikler, iyi-kötü huylu tümör ayrımındaki zorluklar, bu konudaki hekimin dikkatsizliği ve bilgi eksikliği yalnış değerlendirme ve tedavilere neden olabilmekte ve tüm bu olumsuzluklara bağlı geç dönemde amputasyon yapılması tek seçenek olabilmektedir.

Tümörlerin klinik davranışları kendi kendine iyileşen hastalıklardan, yoğun tedaviye rağmen hızla büyüyen ve kemiği harap eden, metastaz ve ölüme yol açan yüksek dereceli malign tümörlere kadar değişiklik göstermektedir. Klinik bulgular tam yerleştiğinde, örneğin hasta patolojik kırıkla geldiğinde tanı koymak kolaydır. Fakat ağrının karakteri dışında herhangi bir ipucu olmadığında tanı koydurucu özellik ileri derecede şüpheciliktir.

Hastanelere ulaşımdaki gelişmeler, eğitim düzeyindeki artışlar, neredeyse rutin hale gelen manyetik razonans (MRI) gibi ileri görüntüleme yöntemlerinin kullanılması tesadüfen de olsa bu tür lezyonlarla daha sık karşılaşmamıza neden olmakta; bu da bizi hastayı doğru bilgilendirmek ve yönlendirmek konusunda zorunlu kılmaktadır.

Kemik tümörleri, genel hastalık grupları arasında çok az görülmekle birlikte tanı yaklaşımı açısından özelleşmiş bilgi birikimi ve deneyim gerektirmesi nedeniyle ayrı bir özellik taşır. Bu lezyonlarda hekimler arasında ortak bir dil, ortak bir tanı ve tedavi algoritması ile hareket edilmesi gerekir. Tedavi algoritması, aksi bir durum olmadıkça öykü, fizik muayene, radyoloji, malignite düşünülüyorsa evreleme tetkikleri ve histopatolojik tanı şekline olmalıdır.

IX. BENİGN KEMİK TÜMÖRLERİNE YAKLAŞIM

2.1. Anamnez:

Tümörlü bir hastayı değerlendirmede ilk adım anamnezdir. Anamnezde yaş, cinsiyet, ailede tümör anamnezi, semptomların süresi ve karakteri, ağrı ve kitlenin lokalizasyonu ve ağrı öncesinde herhangi bir travma veya zorlamalı egzersiz olup olmadığı dikkatlice sorgulanmalıdır.

Başlangıç şikayeti sıklıkla ağrı, ele gelen kitle, patolojik kırık, kas atrofisi, fonksiyonel kısıtlama ve deformite olabilmektedir (1). Fakat hastalar, tetkiklerde tesadüfi saptanan lezyon ile de hekime başvurabilmektedir (2). Çocukluk döneminde hastalar şikayetlerini ifade edemediğinden lezyonların tanı ve tedavisi gecikebilmektedir.

Kemik tümörleri erkeklerde daha çok görülür ve erkek/kadın oranı 15-19 yaş grubunda 1.7; 20-24 yaş grubunda ise 1.6'dır (3). Tümörlerin çoğu yaş ve bölge spesifiktif, hayatın belli bir bölümünde (Tablo 1), belli lokalizasyonlarda (Tablo 2) görülürler. Sıklıkla appendiküler iskeleti, özellikle de diz çevre sini tutarlar. 50 yaş üzeri ise metastazlar ve multiple myeloma

Epifiz	Metafiz	Metafizo-diafizer	Diafiz	Multipl	Anterior omurga	Posterior omurga	Pelvis	Kosta
Kondroblastom	Osteosarkom	Non ossifiye fibrom	Fibröz displazi	Multipl herediter egzositoz	Hemanjiyom	Anevrizmal kemik kisti	Osteokondrom	Fibroz displazi
Dev hücreli tümör	Osteokondrom	Osteoblastom	Eozinofilik granülom	Eozinofilik granülom	Eozinofilik Granülom	Osteoblastom	Eozinofilik granülom	Eozinofilik granülom
	Anevrizmal kemik kisti	Kondromiksoid fibrom	Ewing sarkomu	Enkondromatozis	Myelom	Osteoid osteom	Ewing sarkomu	
	Nonossifiye fibrom		Adamantinoma	Poliostotik fibröz displazi	Metastaz		Kondrosarkom	
	Kondromiksoid fibrom		Lenfoma					
			Osteoid osteom					

sık görülür ve sıklıkla aksiyel iskeleti tutarlar. 20-30 lu yaşlarda görülen litik lezyonların natürü genellikle benigndir(4).

Tablo 1- Özgün kemik tümörlerinin en sık yerleştiği bölgeler

Tüm tümörler içinde kemik tümörleri %0.2'lik bir oranla, nadir görülmekle birlikte özellikle genç yaş popülasyonunda 3. sırada karşılaşılan bir tümör olup iş gücü kaybı, tanı ve tedavideki olası yaklaşım problemleri açısından önemlidir.

Ağrı tümörlerde en sık rastlanılan semptomdur. Ağrının karakterini tanımak önemlidir. Mekanik ağrı aktivite ile artar, istirahat ile azalır; fakat tümör ağrısı çoğunlukla sürekli ve künttür. İstirahat ve gece ağrısı, palpasyonla veya hafif egzersiz ile artan ağrı malignite

düşündürebilir. Ağrının derecesi, inflamasyonun miktarını gösterir. Malign tümörlerde başlangıçta aktivite ile ağrı olabilir, progresyonla istirahat veya gece ağrısı başlayabilir. Ayrıca benign bir lezyon kortekse zarar vermişse aktiviteyle ağrı olabilir (5). Enfeksiyonda da şiddet ile orantılı yüksek derecede ağrı olabilir. Fakat benign kemik tümörleri genellikle ağrısızdır. Benign tümörler mekanik olarak basıya veya patolojik kırığa neden olmadıkça genellikle ağrısızdır. İstisna olarak osteoid osteoma aspirinle geçen gece ağrıları ile karakterize selim bir kemik tümörüdür (6).

Ağrı gün-hafta arası bir zamanda ortaya çıktıysa osteomyelit gibi inflamatuar bir hastalığa ait olabilir; ancak 2-3 hafta gibi bir sürede ortaya çıktıysa kötü huylu bir tümöre ait olabilir. Uzun süredir mevcutsa iyi huylu bir tümöre ait olabilir (7,8).

0-5	**5-10**	**10-20**	**>20**
Eosinofilik granülom	Basit kemik kisti	Fibröz displazi	Dev hücreli tümör
	Anevrizmal kemik kisti	Anevrizmal kemik kisti	Enkondrom
	Osteoid osteom	Kondroblastom	Osteoid osteom
	Nonossifiye fibrom	Osteoblastom	
	Fibröz displazi		
	Eosinofilik granülom		

Tablo 2 - Özgün kemik tümörlerinin en sık görüldüğü yaşlar

Tümör hastalarında en sık ikinci şikayet yumuşak doku kitlesidir. Ayırıcı tanıda myozitis ossifikans sorgulanmalıdır. Myozitis ossifikans genellikle kısa sürede, ağrılı oluşurken, agressif neoplastik süreçte haftalar ile aylar arasında daha yavaş büyüyen, ağrısız yumuşak doku kitleleri oluşur (8).

Ortopedi polikliniğine başvuran bir hastada, kötü huylu tümör geçmişi olup olmadığının muhakkak sorgulanması gerekmektedir (7).

Aile öyküsü, multiple herediter egzositoz, nörofibromatozis, multiple herediter enkondrom gibi hastalıkların tanısında yardımcıdır.

2.2. Fizik Muayene:

Genellikle yumuşak doku tümörlerinde palpabl bir kitlenin varlığı önemli bir başvuru semptomudur. Kitlenin boyutu, kıvamı, hareketliliği ve palpasyonla hassasiyeti önemlidir.

Yumuşak doku kitlesinin ne zamandır var olduğu ve travma öyküsü sorgulanmalıdır. Akut başlayıp, hızlı ilerleyen travma öyküsü olan, ağrılı yumuşak doku kitlesi myositis ossifikansı düşündürür. Hızlı büyüyen, ağrılı yumuşak doku kitlesi maligniteyi düşündüreceği gibi, enfeksiyon ve kanamada da benzer durum olabilmektedir(9,10). Hızlı büyüyen, ağrısız lezyonlarda genellikle maligniteye işaret etmektedir. Palpasyonla fazla hassasiyet aktif bir süreci gösterir ve bir enflamatuvar cevaba bağlıdır. Abse veya enfeksiyon çok ağrılıdır ve genellikle eritem, ödem, lenfanjit, adenopati gibi enflamasyonun diğer bulgularıyla birliktedir.

Fakat orta derece hassasiyet aktif neoplastik sürece işaret eder. Hassasiyetin olmaması ile beraber yavaş büyüyen bir yumuşak doku kitlesi de sessiz bir lezyonu akla getirir. Noktasal hassasiyet osteoid osteoma gibi lezyonların göstergesidir.

Tümörün mekanik etkisi ile veya kas kontraksiyonu sonucu eklem hareketlerinde azalma gözlenebilir. Tümöre bağlı direkt veya indirekt reaktif sinovit sonucu eklem hareketleri kısıtlanır. Kas atrofisi olmadan antaljik topallama olabilir (11).

Tümör dokusunun siniri çepeçevre sarmış veya siniri kemiğe ya da fasyaya doğru sıkıştırmasına bağlı ağrı, parastezi, hipoestezi ve motor güçsüzlük gözlenebilir.

Öncesinde semptomları olmaksızın patolojik kırık ile başvuran bir hastada, sıklıkla korteksi tedrici olarak zayıflatan bir kemik lezyona (örneğin litik lezyondan kaynaklanan yorgunluk kırığı) sahip olması olasıdır (7).

2.3. Laboratuar Testleri:

Kemik tümörü tanısında laboratuvar testleri genellikle yetersizdir. Her ne kadar malign tümörlerde tam kan sayımı, ALP (Alkalen fosfotaz), LDH (Laktat dehidrogenaz), serum CA (kalsiyum), P (fosfor) tanıya yardımcı olup, tümöre spesifik bilgi verse de benign kemik tanısında katkısı yoktur (7).

Eritrosit sedimentasyon hızı (ESR), enfeksiyon ile tümör ayrımında faydalı olur. ESR genellikle enfeksiyonda yüksek seyrederken, benign tümöral durumlarda normaldir (11).

2.4. Radyolojik Değerlendirme:

2.4.1. Direkt Grafi:

Kemik tümörlerinde radyolojik inceleme çoğunlukla klinik muayeneden elde edilen bilgilerden daha fazlasını verir. Radyolojik incelemede önemli olan, tümörü taklit edebilecek diğer patolojileri ayırt etmek, tanı listesini daraltmak, tümörün davranışı ve lokalizasyonu hakkında bilgi edinmek, biyopsi için uygun dokuyu saptamak ve tedavinin takibidir (8).

Kemik tümörlerinde direkt grafi en temel yöntemdir. Ucuz, yaygın olması ve kolay elde edilmesi nedeniyle kemik tümörlerinin değerlendirilmesi direkt grafi ile başlar. Sonraki adımın ne olacağı direkt grafiden elde edilen bilgiye göre belirlenir. Pek çok benign kemik tümörü ve tümör benzeri lezyonun tanısı direkt grafi ile konulur ve ek radyolojik inceleme veya biyopsiye gerek kalmaz (12).

Enneking, düz grafilerdeki bir lezyonu değerlendirilirken cevaplanması gereken dört soruyu ortaya çıkarmıştır (13):

1.Lezyon nerede? (Anatomik lokalizasyon)

2. Lezyon kemiğe ne yapıyor? (Destrüksiyonun paterni) Coğrafik, güve yeniği, permeatif. Bu özelliklerin hiçbiri bir tümöre patognomik değildir. Sadece sürecin iyi veya kötü huylu olması hakkında fikir verir (Şekil 1) (14).

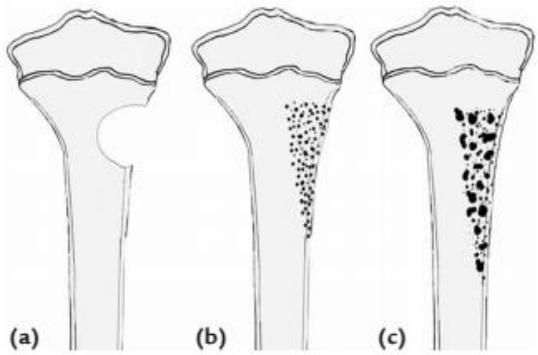

Şekil 1 - Kemik tümörlerinde görülen farklı destrüksiyon tipleri (a) coğrafik, (b) permeatif, (c) güve yeniği

A. Coğrafik kemik destrüksiyonu: Keskin sınırlar içinde uniform yıkıma uğramış bir alanı ifade eder. Arada çok dar geçiş alanı mevcuttur. Tümörün büyüme hızı, reaktif periosteal dokunun oluşmasına izin vermektedir. Yavaş büyüyen, iyi huylu olan lezyonlar bu tarz bir yıkım oluşturur. Örnek: Nonossifiye fibrom, basit kemik kisti gibi statik tümörler bu tip destrüksiyona örnektir.

B. Permeatif destrüksiyon: En agresif paterndir. Direkt grafilerde çok küçük, oval, radyolusen alanlar ile gözlenir. Kortikal yıkımla beraber olan yumuşak doku kitlesinin göstergesidir.

C: Güve yeniği destrüksiyon: Multipl, küçük litik alanlarla arada sağlam kemik bırakan kortikal yıkımdır. Direkt grafide gözlenen durumdan daha agresiftir.

Permeatif ve güve yeniği destrüksiyonda sağlam dokuyla aradaki geçiş hattı keskin değildir. Ewing sarkomu, osteosarkom, lenfoma gibi malign hızlı büyüyen tümörlerde görülür.

3. Çevre doku lezyona ne yapıyor? (Reaktif alan)

Tümöral süreçte, çevre periost ve kemik korteksi tümöral dokuya cevap gösterir. İyi huylu kemik tümörleri statik, yavaş büyüyen lezyonlardır. Sıklıkla çevre korteks tarafından sarılır ve sklerotik kemikle sınırlandırılır. Fibröz kortikal defekt ve nonossifiye fibrom buna örnektir.

Bazı anevrizmal kemik kistleri ve basit kemik kisti ise kemiği genişletip, korteksi inceltir. Genelde ince bir sklerotik halka tarafından sınırlandırılır.

4. Spesifik histolojik lezyonu belirten bulgu var mı? (Kalsifikasyon, osssifikasyon, buzlu cam görünümü)

Kemik destrüksiyonunun tipi gibi periost reaksiyonunun varlığı da tümörün malignte göstergesidir. Periostun çevresindeki herhangi bir genişleme veya düzensizlik periosteal aktivite şeklinde görülebilir. Devamlı bir periosteal aktivite yavaş büyüyen bir tümörle (örn: eosinofilik granülom) ile alakalıyken, kesintili tipteki periost reaksiyonu daha fazla habis tümörlerde görülür. Bunlar ışınsal (hair-on-end) veya soğan zarı (lamellar) tarzında olabilir. Tümöral dokunun çevre sinde reaktif tümöral kılıfın oluşturduğu codman üçgeni görülebilir (15).

2.4.2. Bilgisayarlı Tomografi:

Kemik tümörlerinin tanısında bilgisayarlı tomografi (BT), konvansiyonel radyografinin sınırlı kontrast rezolüsyonu, kompleks iskelet anatomisi veya kemiklerin süperpozisyonu gibi sebeblerle yetersiz kaldığı durumlarda kullanılır. BT, düz grafiye göre çok iyi kontrast çözünürlüğe sahiptir ve kesit anatomisini çok iyi gösterir. BT, tümörün intrameduller uzanımını en iyi gösteren araçtır. BT, osteoid osteomada görülen nidusun cerrahi tedavisi için lokalizasyonunun saptanmasında önemlidir (16).

2.4.3. Manyetik Rezonans:

Manyetik Rezonans Görüntüleme (MRI), muskuloskeletal sistem tümörlerinin evrelemesinde neredeyse vazgeçilmezdir. Kemik tümörlerinin, kemik iliği ve yumuşak doku uzanımının belirlenmesinde en önemli yöntem kabul edilir. Tümörün komşu kas, nörovaskuler yapılara, fiz plağına ve ekleme invazyonunu saptayabilir. Malign veya potansiyel olarak malign olduğu düşünülen çevre iskeletin kemiğe komşu lezyonları MRI ile evrelendirilir (16,17).

2.4.4. Sintigrafi:

Sintigrafi, osteoblastik aktiviteyi belirlemekte kullanılır. Klinik önemi cerrahi operasyon sınırının belirlenmesi ve evrelemedir. Sintigrafi, kemik metastazlarını ortaya koymada direkt radyografilere göre daha duyarlı ve ekonomiktir. Normal bir sintigrafi, kuvvetle kemik yapan bir lezyonun selim olduğunu gösterir, fakat anormal bir sintigrafi selim bir lezyonu habisten ayıramaz. Sintigrafide genelde sıcak tutulumu olan selim lezyonlar osteoid osteoma, osteoblastoma, anevrizmal kemik kisti ve fibröz displazidir. Soğuk lezyonlar ise eozinofilik granulom ve myelomdur (18,19).

2.5. Histopatolojik Tanı Ve Biyopsi:

Biyopsi, “bios” ve “opsis” kelimelerinin birleşmesiyle oluşmuştur. Bios, yaşam; opsis bakış anlamında olup, biyopsi “yaşama bakış” olarak değerlendirilir. Daha önceden bahsedilen algoritmanın ışığında, tanıda şüphe varsa veya daha ileri tedaviler düşünülüyorsa, tümörün tipini belirlemek ve tedaviyi planlamak için biyopsi planlanmalıdır (20).

Biyopsi, birçok hasta ve cerrah tarafınca basit, kolay ve riski düşük bir işlem olarak algılanmaktadır ancak biyopsinin uygun lokalizasyondan, uygun teknik ile kemik tümörü ile ilgilenen ortopedist tarafından yeterli parça alınarak tam bir planlama ile yapılması hastanın prognozunu önemli ölçüde etkileyebilmektedir. Biyopsinin tümörün definitif tedavisinin yapılacağı merkezde yapılması önemlidir (21).

Biyopsi kuralları bilinmeden olası malign tümörden alınan biyopsi, yumuşak dokuları kontamine edebilir, bu işlem sonrasında uygulanacak ekstremite koruyucu cerrahide tüm kontamine dokuların çıkarılma zorunluluğu nedeniyle, nihai cerrahi sonrası yara kapama zorluklarına veya amputasyon yapılmasına neden olabilir (22,23).

Benign kemik tümörlerinin çoğunda biyopsi endikasyonu yoktur. Asemptomatik, kemik kortikal bütünlüğüne zarar vermeyen (belirgin kırık riski taşımayan), radyolojik değerlendirmede benign özelliklere sahip lezyonlara (örn: basit kemik kisti, fibröz kortikal defekt, osteokondrom) biyopsi yapılmadan, direkt grafilerle tanı konulabilmektedir(24). Ancak klinik ve radyolojik incelemede ayırıcı tanısı yapılamayan lezyonlarda, semptom olmasa ve yavaş büyüse dahi biyopsi endikasyonu vardır. Genel olarak, subfasyal, ağrılı, hızlı büyüyen lezyonlar biyopsi tanısı gerektirir (25). Biyopsi sadece tümöre bir isim koymak için yapılmamalıdır (26).

Biyopsilerin, lezyon için uygun alandan, anatomik girişlere uygun olarak yapılması, başarılı biyopsi ile amputasyon arasında değişen skalada bir sonuca yol açabilmektedir (27).

Uygun olmayan biyopsi teknikleriyle alınan biyopsilerde komplikasyon oranı Enneking ve ark tarafından %20 olarak bildirilmiştir. Hastaların yara yeri probleminin %20'den fazla olduğunu, tanıda %8 hata oluştuğunu ve hastaların yapılan yanlışlar yüzünden %5 yanlış amputasyon kararı alınabileceği bildirilmiştir (28).

Tümöre ve/veya biyopsi alınması nedeniyle (kemik korteks zayıflamasına bağlı) patolojik kırık riski olan hastalarda, tahlil aşamalasında, riskli hareketler ile ilgili gerekli uyarılar iyi anlatılmalı, gerekliyse hasta o ekstremitesi üzerine yük vermemeli, lezyon yerine göre alçı-ortez gibi yöntemler uygulanmalıdır.

Kemik lezyonundan biyopsi alırken, tümörün merkezi nekroz dokusunu da içereceğinden tümörün merkezinden değil, tümörün periferinden, normal doku ile sınırı olan "reaktif zone"dan alınması gerekir. Radyolojik incelemede en az diferansiye görülen kısımdan ve en az mineralize alandan biyopsi önerilir (29). Lezyon yumuşak dokusu olan kemik kitlesi ise, mümkünse biyopsi yumuşak dokudan alınmalıdır (30). Kırık alandan ya da codman üçgeninden asla biyopsi alınmamalıdır, çünkü bu alanda yeni kemik oluşumu sıklıkla osteoblastik malign tümörler ile karışır. Radyoterapi almış alanlardan da biyopsi almamaya dikkat etmek gerekir.

Tüm biyopsilerde, lezyona en kısa yoldan, tek giriş deliğinden, birden fazla noktadan biyopsi almak gereklidir. İlave olarak, giriş noktasının esas tedavi yapılacak olan insizyonun üzerinde olması, eklem kapsülünden geçilmemesi, tümör delinip karşı kompartmana geçilmemesi, tek bir kas içerisinden geçilmesi (intrakompartmantal), nörovasküler yapılara yakın olunmaması, bu yapılarak olası yakınlıkta MRI, Ultasonografi (USG) ve BT yardımıyla ve muhakkak yeterli miktarda biyopsi almak gereklidir(31).Tanısal niteliği olan materyal alındığından emin olmak için, ameliyat esnasında frozen gönderilebilir, frozen sonucu radyolojik ve klinik tanıyı destekliyorsa, nihai tedavi hemen yapılabilir. Ancak uyumsuzluk veya şüphe sözkonusu ise kesin tanı beklenmelidir (32).

Hangi biyopsi çeşitinin uygulanacağı deneyimli ekip tarafından, multidisipliner yaklaşımla karar verilmelidir. Alınan materyal tercihen %10 formalin içerisinde, eğer temin edilemiyorsa serum fizyolojik içerisinde patoloğa, hastanın tüm radyolojik tetkikleri ile beraber gönderilmelidir. Materyal gönderme kâğıdına hastanın adı soyadı, yaşı cinsiyeti, tarih, materyalin alınma yöntemi, sorumlu cerrahın ismi, kısa klinik öykü ve açıklama mutlaka yazılması gereken bazal bilgilerdir (33).

İnsizyonun olmasına göre kapalı ve açık biyopsi iki esas biyopsi şeklidir.

2.5.1. Kapalı Biyopsi:

İnsizyon yapılmadan, palpe edilen yumuşak doku kitlelerinden yapılan biyopsi çeşididir. Kapalı biyopsi, ince iğne aspirasyon biyopsisi ve core needle (true-cut ya da jam-shidi) biyopsi olmak üzere ikiye ayrılır (Şekil 2).

İnce iğne aspirasyon biyopsisi, ucuz, hızlı, lokal anesteziyle yapılan minimal invaziv bir işlemdir. İnce iğne aspirasyon biopsisi 0.7 mm çaplı ince bir iğne ile uygulanabilir. Tanısal güvenirliği tecrübeli merkezlerde %96 civarındadır. Dezavantajı az miktarda hücre incelendiği için sağlıksız bir tanıya götürebilmesidir. Jam-shidi biyopsiden tanı değeri daha düşük olup yüksek grade malign tümör ve metastazlarda tanısal doğruluk daha yüksek iken benign tümörlerde tanı değeri daha düşüktür (34).

Jam-shidi biyopsisi lokal veya genel anestezi ile uygulanabilir. 2-3 mm çaplı iki veya üç hücre sütununun alınmasını sağlar.

Kapalı biyopsinin avantajı lokal anestezi ile hastanede kalmaya gerek kalmadan uygulanabilir, bu yüzden ekonomiktir. Daha minimal invaziftir ve düşük cerrahi komplikasyon riski mevcuttur. Usullerine uygun tek kompartman içinden yapılırsa çevre doku kontaminasyon ihtimali açık biyopsiye göre daha azdır. Yara iyileşme sorunu daha azdır. Tanısal değeri açık biyopsiye çok yakındır. Vertebra, pelvis gibi anatomisi zor alanlarda kullanılabilir (35).

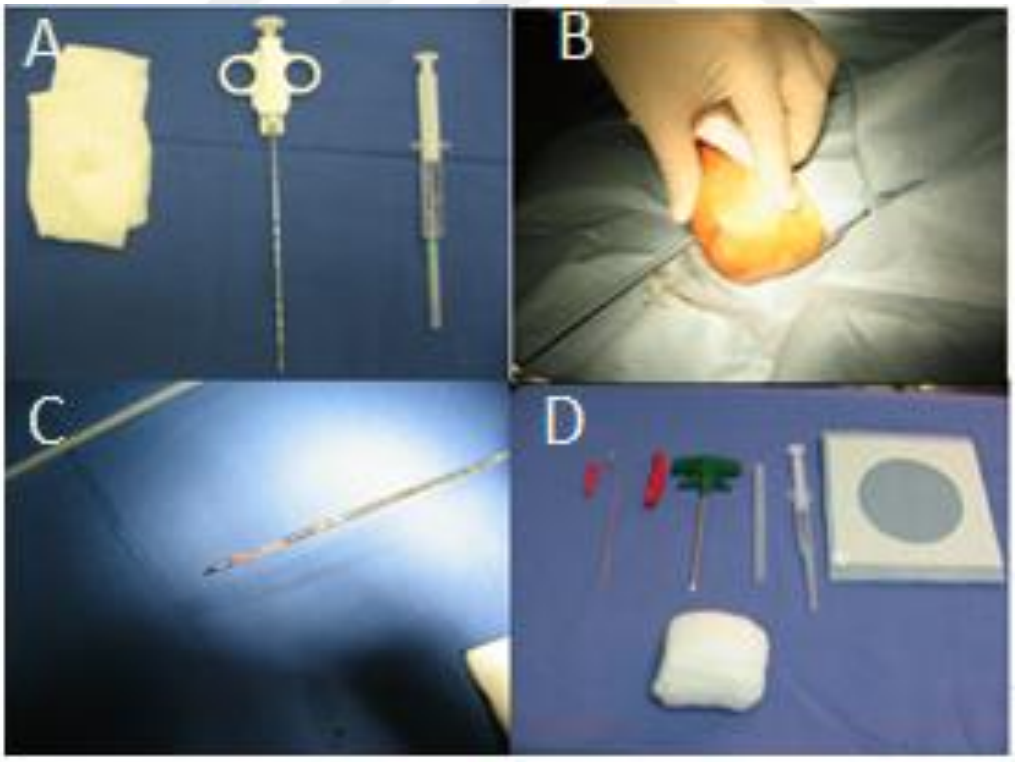

Şekil 2 - (a) Tru-cut biyopsi için gerekli aletler (b) Tru-cut biyopsi tekniği (c) Biyopside alınan materyal (d) Jam-shidi biyopsi için gerekli aletler

Kapalı biyopsinin dezavantajı ise sınırlı dokuya ulaşabilmesi, küçük boyutta doku alınabilmesi, çoğu kez tümör alt tipi ve evre belirlenmesine olanak verme ihtimalinin az

olmasıdır. Bu nedenle çok deneyimli patolog desteğine ihtiyaç duyulur ve definitif cerrahide biyopsi traktının kaybı meydana gelebilir. Ayrıca heterojen lezyonlarda kitleyi temsil etmeyen materyal alınması riski, yanlış tanıya götürebilir. Bu yüzden true-cut biyopsi sonucunda tümör bulunmaması negatif açık biyopsiden daha az güven vericidir (36).

2.5.2. Açık Biyopsi:

İnsizyon yapılarak yapılan biyopsidir. İnsizyonel ve eksizyonel biyopsi olmak üzere ikiye ayrılır. Tümöral dokudan bir kesit alınarak yapılan biyopsi insizyonel biyopsi, tümörün marjinal sınırlarıyla çıkarılması ise eksizyonel biyopsi olarak ifade edilir.

Genel kural olarak lezyon damar-sinir-tendona çok yakınsa, 3 cm'den büyük lezyonlar için insizyonel biopsi yapılmalı ve longitudinal insizyon kullanılmalıdır (37).

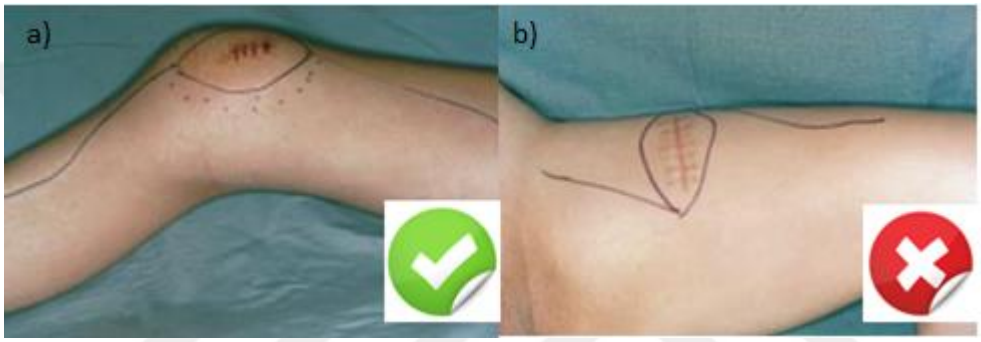

Şekil 3 - Açık biyopside insizyon şekli (A) insizyon bir sonraki ameliyat düşünülerek, longitudinal yapılmalı, (B) biyopside transvers insizyon kullanılması olası malign tümörlerde geniş cilt kayıpları ve ampütasyonlara neden olabilir

Biyopsi başlamadan önce ekstremitede kan boşaltılması esmarch bandajı kullanılmadan elevasyon ile sağlanmalıdır. Esmarch bandajının tümör yayılmasını sağladığı iddia edilmektedir ve operasyonda çok iyi hemostaz sağlanmalıdır. Tümör hücrelerinin hematomla yayılabileceği göz önünde bulundurulmalıdır, kanama ihtimali varsa dren kullanılmalı, tüm katlar sıkı dikilmeli ve dren kullanılıyorsa insizyon içinden veya insizyonla aynı sınırdan çıkarılmalı, cilt dikişinde geniş uzantılı suturler kullanılmamalıdır (38).

Kas iskelet sistemi tümörlerinde, toraks, sırt ve iliak kanat harici diğer tüm lokalizasyonlarda longitudinal insizyon kullanılması kuraldır (Şekil 3). Dirsek poplitea gibi kıvrımlarda, transvers/oblik segmente sahip longitudinal insizyon kullanılabilir (32). İnsizyon olabildiğince kısa olmalı, direkt yoldan tümöre dik olarak ulaşmalıdır (39).

Cerrah tümörlü alana eldivenle değmemeli, kanamalı tamponları eliyle direkt tutmamalı, yaraya parmaklarını sokmamalı, kontamine aletler temiz sahalarda asla kullanılmamalıdır (40).

Kapalı biyopsi yöntemlerinden avantajı, daha büyük miktarda materyal alınabilmesi, böylece tanı kesinliği artması ve alt tiplendirme yapılabilirliğin artmasıdır. Açık biyopsi, tanısal değeri en yüksek olan biyopsi türüdür (41).

Dezavantajları, anestezi gerektirmesi, kapalı biyopsiye göre uzun sürmesi, kontaminasyon riski, enfeksiyon, hematom ve kemik penceresi açılan kemik lezyonlarında artmış patolojik kırık riskidir (42).

Eksizyonel biyopsi ise lezyonun bütün olarak tek operasyonla çıkarılmasıdır, Malignite riski olmayan, 3cm'den küçük olan, ciltaltı kitlelerde uygulanabilir. Avantajı daha fazla materyal çıkarılmış olması nedeniyle tanı kesinliği artırılması ve benign olduğu düşünülen lezyonlarda tek işlemle tanı ve tedavi uygulanmış olmasıdır. Büyük yumuşak doku lezyonlarına ve fasya derinine yerleşmiş lezyonlara eksizyonel biyopsi uygulanmamalıdır. Osteoid osteoma ve osteokondrom gibi karakteristik radyolojik bulgulara sahip lezyonlara eksizyonel biyopsi yapılabilir (1).

2.6. Benign Kemik Tümörlerinde Evrelendirilme:

Genel olarak kemik tümörünün büyüklüğü 5 cm'den fazlaysa, malignite ihtimalinin daha fazla olduğu düşünülmektedir (43). Evrelendirilmedeki amaç, hasta için prognozu tahmin etmek, malignleşme riskini ortaya koymak, lokal ya da uzak metastaz riskini belirlemek ve konservatif ya da cerrahi tedavi algoritmasını oluşturmaktır. Bu ihtiyaçları karşılamak için birçok evrelendirilme önerilmişse de hâlâ mevcut sınıflamaların yetersiz kaldığı durumlarla karşılaşılmaktadır. Bu evreleme sistemlerinin çok merkezli çalışmalarla geçerliliği henüz ispatlanmamıştır (44). Bu konuda özel olarak çalışan deneyimli hekimler her zaman bu evrelemelere bağlı kalmak yerine kendilerine özgü değerlendirme ve tedavi algoritmaları kullanmaktadırlar.

İyi huylu kemik tümörleri için en kolay ve en yaygın kabul görmüş sistem Enneking'in önermiş olduğu sınıflandırma sistemidir. İskelet-kas sistemi benign tümörleri klinik davranışları, histolojik ve radyografik görüntüleri göz önünde tutularak Enneking'e göre 3 evrede incelenir (Tablo 3,4) (45).

Evre	Tanım	Davranış	Tedavi	Rekonstrüksiyon
1	Latent	Statik lezyon, Spontan iyileşme veya aynı kalır.	Gözlem Eksizyon	- Kemik grefti uygulanması
2	Aktif	Doğal bariyerlerle sınırlanır, progressif büyüme gösterir.	İntralezyonel eksizyon	Kemik grefti uygulanması Sement uygulanması
3	Lokal agressif	Doğal bariyerlerle sınırlanamayan progressif büyüme gösterir. Malignite potansiyeli taşıyabilir.	İntralezyonel eksizyon Marjinal veya geniş eksizyon	Sement uygulanması Yapısal greft uygulanması Endoprotez Allogreft-prostetik kompositler

Tablo 3 - Benign kemik tümörlerinde evreleme sistemi ve tedavi algoritması (26)

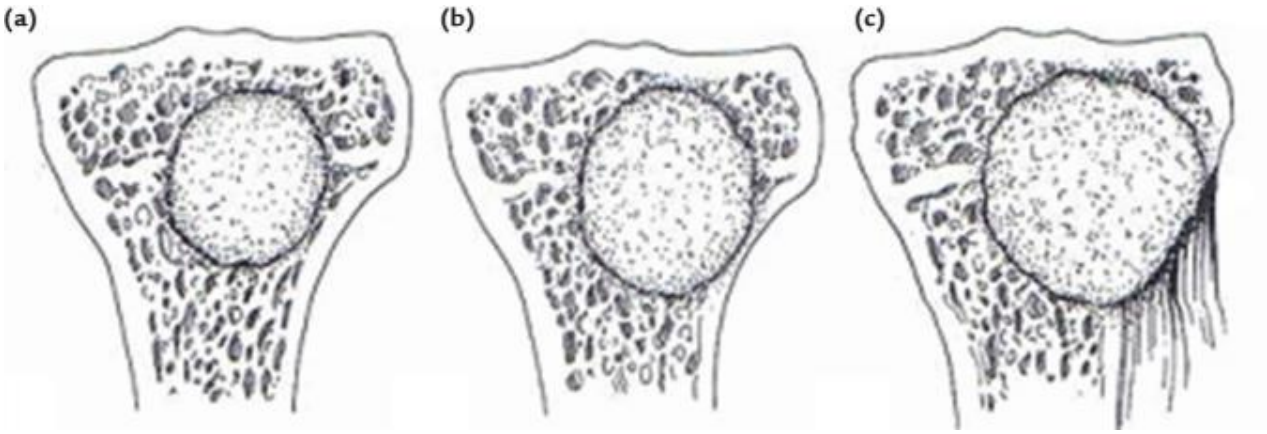

Şekil 4 - (a) Evre 1: Latent lezyon (b) Evre 2: Aktif lezyon (c) Evre 3: Agresif lezyon (47)

Evre 1 lezyonlar; G_0 (Benign histolojik model), T_0 (intrakapsüler), M_0 (Metastaz yapmayan) özellik gösteren, çevre dokuyu hafif ekspanse eden, intrakapsüler lezyonlardır. Konvansiyonel radyografilerde matür reaktif kemik ile sınırlandırılmıştır. Lezyon çevresi sklerotik olarak görünürler. BT'de sağlam, matür kortikal kenar taşıdıkları saptanır. Klinik olarak asemptomatiktir ve genellikle tesadüfen saptanırlar. Yumuşak doku kitlesi eşlik ediyorsa ağrısız ve mobildir. Genellikle evre 1 lezyonlar, kemik sintigrafisinde inaktiftir. Anjiografide minimal küçük yeni damar oluşumları taşıyabilirler. Fibröz kortikal defekt, non-ossifiye fibroma bunlardan birkaçıdır. Nadiren patolojik kırığa yol açarlar. İskelet büyümesi sırasında statik olup, bazen spontan gerileyen kitleler halindedir, ek bir tedavi gerektirmez. Klinik şikayet yoksa takip edilebilir ve genelde cerrahi tedavi gerektirmezler.

Evre 2 lezyonlar; yine G_0, T_0, M_0 lezyonlardır. Çevre dokuyu hafif-orta ekspanse eden, intrakapsüler ve tıbbi bariyerlerle sınırlandırılmış lezyonlardır. Ancak radyografi olarak yavaş ekspanse olur ve reaktif kemik dokusuyla sınırlanmıştır. Genelde ince bir hatla skleroz gözlenir. BT'de çok ince fakat sağlam immatür reaktif kemik ile sınırlanmış, aktif ve iyi huylu lezyonlardır. Kemik sintigrafisinde ılımlı aktivite artış, anjiografide ılımlı bir yeni vasküler oluşum gösterirler. Yumuşak doku kitlesi eşlik ediyor ise, nadiren hassas ve mobil bir kitle halindedir. İskelet büyümesi esnasında büyür. Epifizi geçme eğilimindedir. Korteksi inceltmesi neticesinde patolojik kırık gelişebilir ve kırık spontan olarak iyileşebilir. Fakat genelde kendiliğinden gerileme eğiliminde değildir. Çok küçük oranda malign transformasyon gösterebilirler. Anevrizmal kemik kisti, basit kemik kisti ve kondroblastoma bu grupta incelenebilir.

Evre 3 lezyonlar; G0, T1, M0-1 lezyonlardır. Sınırları belirsiz, ekstrakapsüler (T1), tıbbi bariyerleri geçen, lokal agresif çevre dokuyu orta-şiddetli ekspanse eden lezyonlardır. Klinik olarak ağrılı, büyüyen yumuşak doku kitlesi palpe edilebilir. Radyolojik olarak düşük grade'li sarkomdan ayırıcı tanısı zordur. Reaktif kemiği ve korteksi yıkan, MRI'da yumuşak doku kitlesi görülebilir. Ancak bazen mitotik figürler izlenebilir ve sitolojik olarak bazen düşük grade'li Evre 1 sarkomları anımsatabilirler. Radyografik olarak reaktif anjiografide yeni vaskülarizasyonlar saptanır. Kemik sintigrafisinde izotop tutulumu belirgindir. Dev hücreli tümör bunun en tipik örneğidir.

İskelet büyümesi sırasında büyür. %5 civarında metastaz riski taşırlar. Ancak bu metastazlar hiçbir zaman sarkom metastazları gibi agressif olmaz. Fakat lokal tekrarlama riski son derece yüksek olup çok dikkatli cerrahi gerektiren bir tümörlerdir. Genellikle marjinal veya gerekliyse geniş sınırlı rezeksiyon ile birlikte kimyasal veya fiziksel ajanlar da

kullanılabilir. Tümör uzaklaştırıldıktan sonra oluşan defekt, kemik çimentosu, yapısal greft endoprotez veya allogreft-protez kompozitleri ile rekonstrükte edilebilir (46).

Benign tümör evrelemelerinin hepsi tıbbi hayatımıza giren yeni teknolojik imkânlar (BT, MR, USG, anjiyografi vb.) yokken yapılmış olup güncellenmelerine ihtiyaç vardır. Kemoterapi ve radyoterapinin tedavi algoritmasında yer alması ile tedavi protokollerin yenilenmesi büyük gelişmeler sağlamıştır. Bu yenilikler ışığında kontrollü, karşılaştırmalı çok merkezli çalışmalar yapılıp evrelemeler güncellenmelidir (47).

Sınıfları	**Tipleri**	**Evre 1**	**Evre 2**	**Evre 3**
Osteoblastik tümörler	Osteom	*		
	Osteoid osteom	*		
	Osteoblastom	*	*	*
Kondrojenik tümörler	Osteokondrom	*		
	Enkondrom	*	*	
	Kondroblastom		*	*
	Kondromiksoid fibrom		*	*
Dev hücreli tümör			*	*
Tümör benzeri lezyonlar	Eozinofilik granülom	*	*	
	Basit kemik kisti	*	*	
	Anevrizmal kemik kisti		*	*
	Fibröz displazi	*	*	

Tablo 4: Benign kemik tümörlerinde görülen farklı evreler

2.7. Benign Kemik Tümörleri:

2.7.1. Kistik kemik lezyonları:

2.7.1.1.Basit kemik kisti:

Basit kemik kisti (BKK), tüm kemik tümörlerinde görülme sıklığı %3 civarındadır. Her yaşta görülmekle beraber genellikle erkeklerde, metafizde santral küçük bir osteolizle başlayan benign lezyonlardır (48). En çok 5–15 yaşlar arası tanı alır. Olgular genelde proksimal humerusta (%55–70) ve daha sonra femurda (%20) görülür.

Çoğunlukla ağrısız bir lezyon olduğu için genelde patolojik kırık olunca tanı alır. Kistler, patolojik kırıktan sonra, sadece immobilizasyonla %15 oranında iyileşir. Humerusta yer alan kistler 1-4cm arasında kısalma yarabilir (49).

Röntgenlerde metafizde, santral, iyi sınırlı, çevre si sklerotik, radyolusen lezyon mevcuttur ve kortekste ekspansiyon görülür. Korteks yumurta kabuğu gibi incelmekle birlikte patolojik kırık oluşmamışsa devamlılığı vardır ve kırık olana kadar periost reaksiyonu yoktur.

Periost daima intakttır. %20 hastada kist duvarının inkomplet kırığı ile oluşan ince bir kemik fragman medullanın içine düşer ve basit kemik kistinin en patognomik radyolojik belirtisi olan “düşen yaprak” bulgusu oluşur. Lezyon çok nadiren epifizi geçer (Şekil 5).

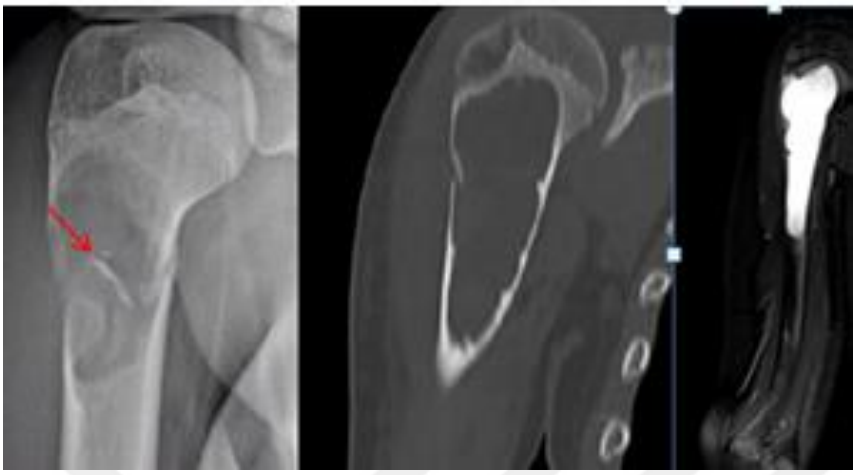

Şekil 5 - (a): Basit kemik kisti direkt grafisinde patognomik olan düşen yaprak görüntüsü(b) Basit kemik kistinde BTgörüntüsü(c) MRI’da T2 sekansında hiperintens görünüm

Cerrahide makroskopik olarak kistin iç duvarının ince, yumuşak, kemikten kolayca sıyrılan bir membran ile döşendiği görülür. Kistin içinden sarımtırak sıvı gelmesi tanıyı neredeyse kesinleştirir.

Basit kemik kistleri aktif ve inaktif olarak ikiye ayrılır. Yaş ile kistin aktivitesi arasında ilişki vardır ve genelde hastanın iskelet matürasyonu ile kistin aktivitesi durur.

Aktif Kist: Genelde 10 yaşın altında, epifize 1-2 cmlik mesafede bulunur. Metafizde genişleme, kortekste incelme mevcuttur. Kist içi basınç 30 cm su basıncından fazladır. İzlemde patolojik kırık ve büyüme açısından dikkatli olunmalıdır.

Latent Kist: Genelde 12 yaşın üstünde görülür. Kistte genişleme durur. Fizden uzaklaşır ve korteks kalınlaşır. Genelde multiloküledir ve kırık ihtimali azalır. Kist içi basınç 30 cm su basıncından azdır. Ossifikasyon ve iyileşme ile sonuçlanır (50).

Radyolojik ayırıcı tanıda; anevrizmal kemik kisti, dev hücreli tümör, fibröz displazi, kondroblastom ve enkondrom akla gelir.

Tedavide amaç, patolojik kırık ve olası deformite oluşumunu engellemektir (51).

Lezyon küçük ve asemptomatik, yük taşımayan bölgedese (üst ekstremite) veya patolojik kırık riski yoksa düz grafi ile takip edilir ve aktivite kısıtlanması önerilir. Lezyon büyük, semptomatik, patolojik kırık riski varsa ve alt ekstremitede ise cerrahi tedavi önerilir.

Cerrahide aspirasyon ve enjeksiyon (otojen kemik iliği aspiratı, yüksek porozlu hidroksiapatit kalsiyum sülfat, kansellöz allogreft ve fibrotik ajanlar, steroid), açık-perkutan küretaj ve burr uygulaması, osteoindüktif ve osteokondüktif ajanlarla greftleme, internal fiksasyon veya epifizyodez uygulanabilir.

Steroid enjeksiyonu ile her uygulamada kist içi 80-200 mg metilprednizolon ile perkutan olarak 2 ay arayla, 2–5 kez yıkanır. Morbiditesinde açık cerrahiye göre daha azdır, fakat genel anestezi gerekir. Bu teknikte aspirasyonla kistin basıncı azalır ve steroidin

antiprostaglandin etkisi kullanılarak kist içi sıvı üretimi azaltılır. Steroidin etkisi 3 aya kadar görülemeyebilir.

Steroid enjeksiyonu tekniği ile nüks oranı enjeksiyonla %15'e kadar düşürmüştür. Nüks için risk faktörleri; multilokülasyon, kist büyüklüğü ve hasta yaşı olarak bildirmişlerdirNükste prognoz kötüdür, açık cerrahi tercih edilmelidir. Literatürde en çok uygulanan iki yöntemin küretaj ve greftleme ile steroid enjeksiyonu olduğu görülmektedir (52).

2.7.1.2. Anevrizmal Kemik Kisti:

Anevrizmal kemik kistleri (AKK) nadir görülen, etyolojisi tam bilinmeyen, tümör benzeri görünüme sahip, ekspansil, benign ancak lokal olarak agresif davranan kemik lezyonlarıdır. AKK'larin % 80'i 10-20 yaş arasında görülmekle beraber her yaşta görülebilir. Bayanlarda daha sıktır. Primer kemik tümörlerinin yaklaşık %1'ini oluştururlar.

Lezyonda şişlik ve ağrı ana semptomlardır. Bazı olguların semptomlarının ortaya çıkmasında travma sorumludur (53). Çok nadiren patolojik kırık görülür.

AKK'lerinin % 70'i primer kendi başına olabileceği gibi, %30'u sekonder; iyi ve kötü huylu tümörlerle beraber görülmektedir (54). Klinik karakteri, sessiz bir lezyondan bir sarkomu taklit eden agresif davranışa kadar değişik bir spektrum gösterir (55).

Radyolojik olarak uzun kemiklerde metafize yerleşen, sabun köpüğü görünümünde, radyolusen, ekstrensik, kortekste genişleme yapan destrüktif lezyonlardır. Etrafında ince skleroz mevcuttur. Genellikle periostun altına yerleşir, dışarı ekspanse olur ve üstündeki kortikal kemiği erode eder (Şekil 6). Hiçbir zaman epifizden köken almaz. Erişkin hastalarda lezyon epifizi geçebilir. Epifiz yerleşimli AKK; kondroblastom ve dev hücreli kemik tümörünün bir komponenti olarak görülebilir (56).

MRI görüntülerinde, kist içi septasyon (sabun köpüğü), kist içi sıvı-sıvı seviyesi ve yumuşak doku kitlesi tespit edilir. MRI'da çift dansite sıvı seviyesi, septasyonlar ile birlikte T1'de düşük ve T2'de yüksek sinyal olduğu zaman AKK düşünülmelidir (37).

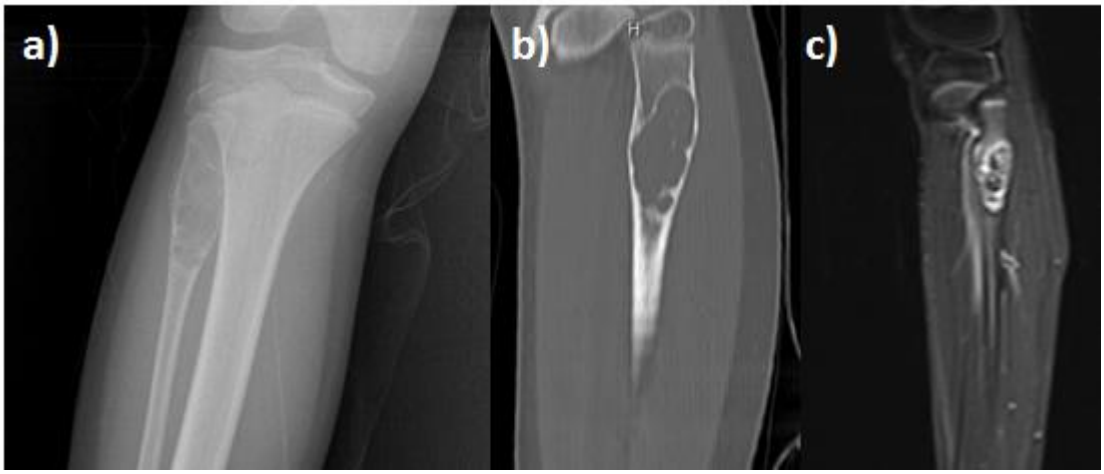

Şekil 6 - (a): Anevrizmal kemik kisti direkt grafisi (b) BT'de görülen multiloküle görünüm (c) MRI'da T2 sekansında görülen sıvı-sıvı seviyesi

AKK cerrahi olarak açıldığında; pulsatil olmayan, kontrol edilebilir ama ciddi bir kanama ile karşılaşılır. Sıvı, kan emdirilmiş ve üzerinde yer yer kan pıhtıları olan bir spongioz doku gibidir.

Radyolojik ayırıcı tanıda; basit kemik kisti, kondromiksoid fibrom, dev hücreli tümör, kondroblastom, osteoblastom, telenjiektazik osteosarkom düşünülmelidir (57).

Hastalığın seyri değişiklik gösterir. Bazen yavaş büyürken, genelde hızlı ve progresif bir tablo ile dev boyutlara ulaşabilir. Hızlı büyüme yüzünden tanıda semptomların süresi genellikle altı aydan daha kısa sürelidir. Marjinal eksizyonda %20 nüks bildirimiştir (27,58). Nüks için en büyük risk faktörü epifizi açık olan çocuklar olarak bildirmiştir. Bunun yanında santral yerleşim gösteren, cerrahi olarak yetersiz küretaj yapılan lezyonlarda nüks ihtimali daha fazladır (40). Bu lezyonların nadiren de olsa metastaz yapabileceği gösterilmiştir (59).

AKK, destrüktif ve tekrarlayıcı lezyonlar olduğu için tedavilerinin yeterli ve tam yapılması gereklidir. Kan kaybını önlemek için turnike veya ana arterin geçici olarak kapatılması gerekebilir. Tedavide ekstraperiosteal eksizyon ve küretajla birlikte fenol, sıvı nitrojen, kemik çimentosu gibi lokal adjuvanlar ve ardından grefonaj yapılır (29,30). Fibula, kosta, metakarp ve metatarslarda segmental rezeksiyon yapılabilir. Vertebra, pelvis ve proksimal femurda selektif arteriyel embolizasyon uygulanabilir.

2.7.2. Kemik Kökenli Kemik Tümörleri:

Kemik yapı oluşturan osteoid osteom ve osteoblastom sıklıkla genç erişkinde görülen, yavaş büyüyen ve iyi differansiye, lamellar yapıda kemik doku oluşturan lezyonlardır.

2.7.2.1. Osteoid Osteom:

Tüm benign kemik lezyonların yaklaşık %15'ini oluşturur. Bu lezyonlar en sık 5-25 yaş arasında, erkeklerde iki kat sıklıkla görülür. En çok proksimal femur olmak üzere uzun kemiklerin metafiz ve diafizlerinde yerleşmiştir (60,61).

En belirgin klinik bulgu aktiveden bağımsız ağrıdır. Ağrı genellikle komşu ekleme yayılır ve antienflamatuar ilaç alımı sonrası %80 dramatik azalır (62). Bunun haricinde omurgada görülürse radiküler ağrı, ağrılı skolyoz ve topallama görülebilir.

Doğal seyrinde lezyonun zaman içinde gerilediği bildirilmiştir ama bu sürenin ortalama 3 sene olduğu unutulmamalıdır. Bu lezyonlar genellikle Enneking'e göre evre 1-2 lezyonlardır. Malign dönüşüm potansiyeli yoktur.

En sık kortikal olmak üzere meduller ve subperiostal olarak lokalize olur. Meduller yerleşim ekleme yakın olan yerlerde, subperiosteal yerleşim femur boynu, el ve ayak gibi küçük kemiklerde görülür(63).

Direkt grafilerde tubuler kemiğin tek tarafında fusiform kalınlaşma ve yoğun sklerotik halka ile çevrili küçük radyolusen lezyon "nidus" şeklindedir ve hastaların % 75'inde mevcuttur. Nidus genellikle kalınlaşan periostun tam ortasında bulunur. Femur boynunda reaktif skleroz femur boyun bölgesindeki periost inceliği nedeniyle daha distalde görülür (Şekil 7). Ekleme yakın tutulumu olanlarda osteoporoz gözlenebilir (64).

BT tanıda en değerli görüntüleme yöntemidir. Şüpheli bölgeden ince kesit alınması önemlidir. BT damarı veya vasküler oluk bulgusunun osteoid osteoma %90 özgül olduğu bildirilmiştir.

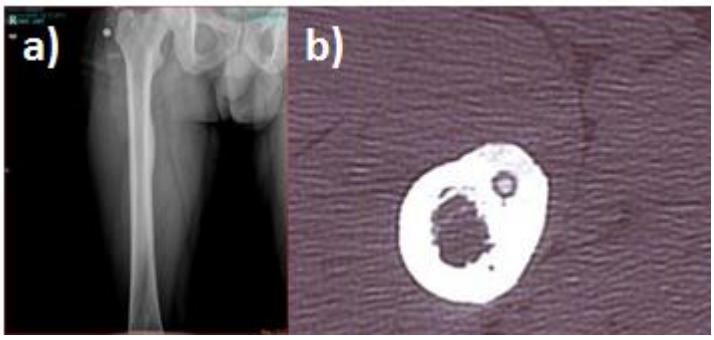

Şekil 7 - (a) Osteoid osteomda görülen periost reaksiyonu (b) BT'de görülen litik olarak görülen nidus

MRI osteoid osteomun tanısında geride kalan bir yöntemdir. Lezyon çevresinde yoğun ödem bulunur, sklerotik lezyonun sinyal vermemesi, nidusun çok küçük olması, MRI'ın osteoid osteomada tanı değerinin düşük olmasının nedenidir, hatta yanlış tanıya götürebilir, %35 oranında görüntülenemez (65).

Tüm vücut sintigrafisinde reaktif kemik yapımına bağlı artmış alım mevcuttur. Nidusun çevre dokudan daha az alım yapmasına bağlı "çift dansite" bulgusu gözlenir (66).

Konservatif tedavi daha önceden kullanılmış, fakat hastaların uzun süre (5-6 sene) ilaç kullanması ve bazı hastalarda osteoblastoma dönüşüm nedeniyle geride kalmış olan bir metottur.

Nidusun eksizyonu %88-100 nüks olmadan başarılı bir yöntemdir (67,68). Perkütan radyofrekans termoablasyon (PRT), termal koagülasyon yoluyla lezyon içinde nekrozla ablasyona dayanan, cerrahi tedaviye alternatif minimal invaziv bir tekniktir. Son yıllarda osteoid osteom tedavisindeki en popüler ve başarılı (%60–100) yöntemdir (69,70).

2.7.2.2. Osteoblastom:

Dev osteoid osteom veya sementoblastom lezyonun kullanılan diğer ismidir. Tüm primer kemik tümörlerinin %0.5-2 arasında görülür. İskelet sisteminin herhangi bir yerinde görülebilir. Nidusu 1.5 cm'i geçen tüm tümörler osteoblastom olarak isimlendirilir (Şekil 8).

Osteoid osteom gibi 10-25 yaş arası, erkeklerde kızlara göre iki kat fazla görülür. En sık omurgada posterior elemanları ve uzun kemik metafizini tutar, fakat diafiz ve epifiz tutulumuyla da karşımıza çıkabilir.

Klinik olarak geceleri artış göstermeyen ve NSAİ'ye cevap vermeyen ağrı görülür. Omurga yerleşimi olan hastalarda lezyon osteoid osteoma göre daha agresif olması nedeniyle nörolojik bulgular ön plandadır. Enneking sınıflandırılmasına göre her 3 evrede olabilen lezyonlardır.

Direkt grafide düzensiz radyolusen alanı çevreleyen ince reaktif kemik dokusuyla birliktedir. Lezyonda değişken miktarlarda kalsifikasyon mevcuttur. %10-20 olarak röntgenlerde malign lezyonla karışır (65).

Bilgisiyarlı tomografide santral mineralizasyonun olduğu radyolusen alan ve ince reaktif kemik dokusu osteoblastom için spesifiktir.

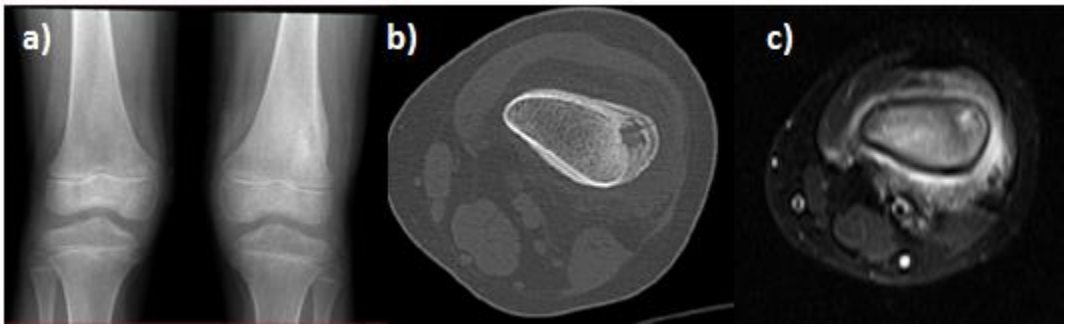

Şekil 8 - (a) Osteoblastomda, osteoid osteomdan daha büyük olarak görülen nidus (b) BT'de görülen çevre dokudaki periost reaksiyonu (c)MRI T2 sekansı

MRI'da T1'de düşük-orta, T2 orta-yüksek intensitesinde görülür. Sintigrafide artmış yapım ve yıkıma bağlı artmış alım mevcuttur fakat tanısal değeri azdır (71). Radyolojik ayırıcı tanıda basit ve anevrizmal kemik kisti, osteosarkom ve osteoid osteomun yapılması gerekir.

Osteoblastomun tedavisinde total eksizyon gereklidir. Tedavi sonrası %10-20 nüks riski mevcuttur (72). Yüksek hızlı "burr" ve adjuvan uygulamalarla desteklenmiş "genişletilmiş intralezyonel küretaj" tercih edilmesi gereken yöntemlerdir. En blok rezeksiyon kaburga, fibula ve distal ulna gibi bölgelerde uygulanabilir (73, 74).

2.7.3. Kıkırdak Kökenli Kemik Tümörleri:

2.7.3.1. Osteokondrom:

Osteokondromlar kemiğin en sık görülen benign tümörleridir. Bütün olgular semptom vermediği için gerçek sıklığı bilinmemektedir. Fakat tüm benign kemik tümörlerinin %40-45'ini, tüm kemik lezyonlarının %6-8'ini oluşturduğu belirtilmiştir. Yapılan araştırmalarda genetik etkinliği ve cinsiyet ayrımı da ortaya konulamamıştır. Bununla birlikte, en sık olarak büyümenin hızlı olduğu 6-20 yaşlar arasında görülür (75). Neoplazmdan çok hamartom olarak kabul edilen kemik çıkıntı ile üzerini örten kıkırdak şapkadan oluşan bir yapıdır (75).

Tüm vücutta ise en sık diz yerleşimli olup metafizer bölgelerinde; distal femur, proksimal humerus ve proksimal tibiada ve tendon yapışma yerlerinde yer alır. Alt ekstremitelerde üst ekstremitelerden daha sık olarak görülür. Gövde de en sık skapulada ve ileumda yer alır.

Fizik muayenede çevre dokuları etkilemediği sürece 10 cm'ye kadar ağrısız, sert,hareketsiz, kemiğe fikse kitle olarak hissedilir ve başka bulgu vermezler (76). Çevre dokulara yaptığı irritasyon sonrası bursal doku oluşumu, çevre nörolojik doku basılarına bağlı nörolojik bulgular, damar irritasyonuna bağlı yalancı anevrizma gelişimi, eklem ile ilişkisine

bağlı olarak hareket kısıtlılığı, komşu kemiklere bası ile şekil bozuklukları ya da travma sonrası daha sıklıkla sap bölgesinden kırılmaya bağlı semptom oluşturabilirler (77).

Osteokondromların teşhisinde direkt grafi yeterlidir. Kaynaklandığı kemikle devamlılık gösteren üzeri hyalin kıkırdak kaplı kemik dokunun varlığı tanı koydurur. Genellikle ince bir sap(pedinküler) ya da geniş bir taban(sesil) ile kemikle birleşir (78). İnce saplı olanların yönelimi komşu eklemden uzaklaşma eğilimindedir.

Kıkırdak şapkanın kalınlığı için MRI çekilmelidir. MRI ile T2 kesitlerinde kıkırdak şapka yüksek sinyal gösterir. Başlık çevresinde düşük sinyal gösteren bant ise perikondrium dokusudur. Erişkinde kıkırdak şapka kalınlığı 2cm'den, çocukta 3 cm'den büyükse malign transformasyon düşünülmelidir (79,80).

Puberte öncesi sarkomatöz değişim olmaz. Ergenlikte vücudun büyümesiyle birlikte paralellik gösterir(81). Bununla beraber erişkinde kitlenin büyümesi, atipik yerleşim göstermesi, geniş tabanlı olması, travma olmaksızın gece ağrısı(korteks destrüksiyonunu düşündürür) malign transformasyona işaret eder (79,80). Soliter lezyonlarda %1'den daha az, multipl lezyonlarda %5-25 malign transformasyon (genellikle low grade kondrosarkom) mevcuttur (79,80).

Semptom vermeyen olgularda klinik ve radyolojik takip yeterlidir. Enfekte bursit, nörovasküler yapılara bası, irritasyon, kırığı olan hastalarda en-blok rezeksiyon yapılması gerekir. Belirgin kozmetik deformitesi ve eklem hareket kısıtlılığı olan hastalarda rezeksiyon uygulanabilir.

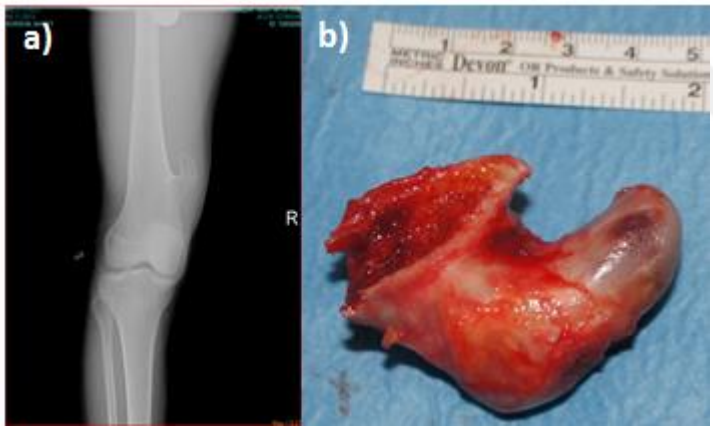

Şekil 9 - (a) Saplı olan osteokondromlar sesillere göre daha sık görülürler (b) Cerrahi eksizyonunda görülen kıkırdak şapka

Ayırıcı tanıda myozitis ossifikans, ekzostotik kondrosarkom, periosteal kondrom ve parosteal osteosarkom ve yer alır.

Herediter multipl osteokondrom genetik olarak otozomal dominant geçişlidir, sesil ve pediküllü lezyonları birlikte içerir (81). Genellikle ilk dekatta semptom verir. Olguların % 40'ında kısalık, % 75'inde deformite mevcuttur. Önkolunda ulnar deviasyon (Şekil 10) ve ayak bileğinde valgus deformitesi sıktır (83). Sonradan gelişecek deformite için yapılacak cerrahi müdahaleler sınırlı olduğu belirtilmiştir (84-85). Malignleşme oranı %3-5 ile %10 arasında olmakla beraber pelvis, omuz, kalça yerleşimli osteokondromlarda malign transformasyon riskinin daha yüksek olduğu bildirilmiştir (86). Hastaların takiplerde 2-3 yıl arayla klinik ve radyolojik olarak yapılması gerekir (84-85).

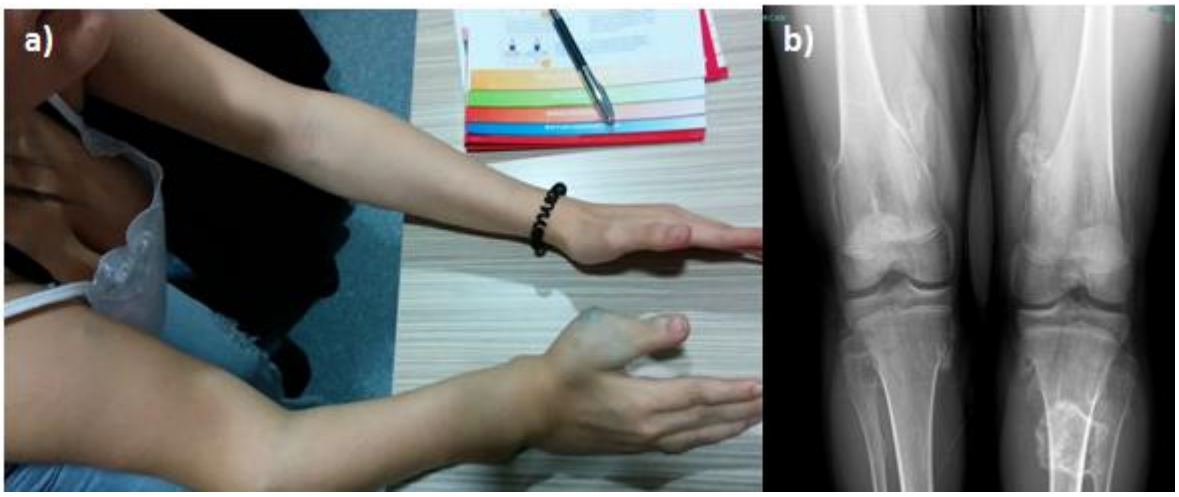

Şekil 10 - (a) Herediter multipl osteokondromatozis olan bir hastanın klinik görünümü (b) Direkt grafide sesil ve pediküllü osteokondromlar

2.7.3.2.Kondrom:

İkinci en sık görülen benign kemik tümörü olup, elin en sık kemik tümörüdür. En sık 2. ve 4. dekatta görülür ve cinsiyet ayrımı belirgin değildir (9-87). İyi differansiye hyalin kartilajdan oluşan intrameduller hamartomdur (88). Meduller yerleşim gösterirse enkondrom, korteksten kaynaklanırsa jukstakortikal kondrom, sinoviyal dokudan kaynaklanırsa sinoviyal kondromatozis olarak adlandırılır.

En sık el ve ayaktaki tubuler kemiklerden, özellikle metakarpların distali ve falanksların proksimalinden kaynaklanır ve bütün intrameduller alanı doldurabilir. Büyük kemiklerde ise en sık olarak femur, humerus, tibia ve kotlarda metafizer alanda gözükür (Şekil 11) (49,89,90).

Tümör yavaş büyür, çevresinde minimal reaktif doku oluştuğundan ve avasküler olduğundan genellikle ağrısızdır (88,91,92).

Direkt grafilerde lezyonlar sıklıkla intrakortikal, santral, oval, iyi sınırlı, osteolitik, lobüle, ince reaktif sklerotik kemikle çevrili lezyon olarak gözlenir. Özellikle büyük kemiklerde lezyon içinde kalsifikasyon ve ossifikasyonun olduğu yuvarlak alanlar mevcuttur. Küçük kemiklerde, geniş lezyonlarda korteks genişlemiş, incelmiştir ve kemik ekspanse görülür.

BT ile kemikteki destrüksiyon belirlenebilir. Fakat lezyon sınırlarını belirlemede en faydalı tetkik MRI'dır. T2 kesitlerinde yüksek sinyal verir. Gadilinium uygulaması sonrası kesitlerde sinyal artışı tipiktir. Kalsifiye odaklar T1 ve T2'de düşük sinyal verir(93). Maligniteye dönüşüm ihtimali %1'den küçüktür. İlerleyici destrüksiyon, korteks kalınlaşması, ağrılı lezyon, eşlik eden yumuşak doku komponenti ve uzun kemiklerde korteksin 2/3'den fazlasının erezyonu maligniteyi düşündüren durumlardır (94,95,96,97). Yaşlılarda, omuz ve pelvis çevresi lezyonların malignleşme riski daha fazladır (93). Lezyon 4 cm'den büyükse, uzun kemiklerde tekrarlarsa maligniteye dönüşüm olasılığı vardır (98).

Ayırıcı tanıda dev hücreli kemik tümörü, basit ve anevrizmal kemik kisti, fibröz displazi, kemik enfaktı, kondroblastom ve grade 1 kondrosarkom (histolojik, klinik ve radyolojik ayrımı en zor olandır) düşünülmesi gerekir.

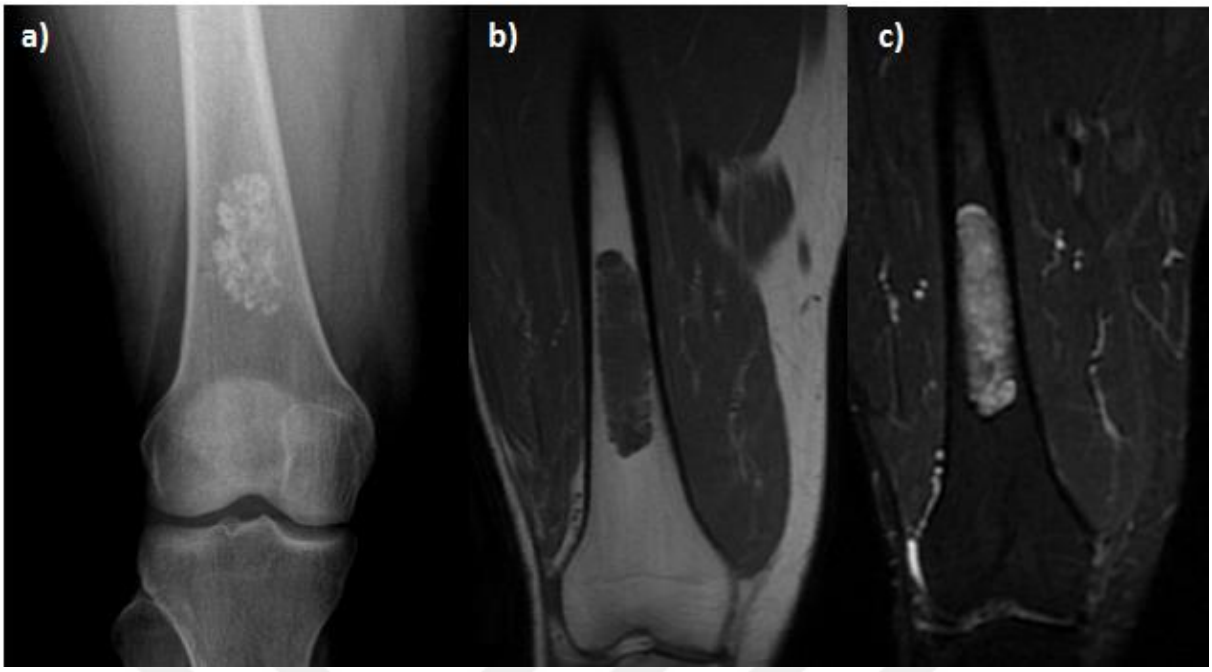

Şekil 11 - (a) Femur distal metafizodiafizer yerleşimli bu lezyon kalsifikasyonları ve kemik tarafından hiç sınırlandırılma yapmadığından kolayca tanınabilir (b-c) Metadiyafizer yerleşimli bu lezyonun direkt grafisinde boyutunun 7 cm üzerinde olduğu görüldü. Bu kadar büyük olması malignite için endişe ettirse de, açık biyopsi ve sonrasında yapılan küretajın patoloji sonuçları enkondrom olarak rapor edildi.

Tedavisinde küretaj ve grefonaj en yaygın yöntemdir. Malignite şüphesi olan lezyonlarda küretaj daha agresif yapılmalı ve lokal adjuvanları kullanmak gerekmektedir. Ancak kemiğin kendini yenileyeceğini savunup sadece küretajla tedavinin yeterli olacağını savunanlar da mevcuttur.

Ollier Hastalığı: Bir vücut yarısında birden fazla yerleşmiş, herediter etkilenimi olmayan birden çok enkondroma lezyonun varlığıdır. İnsidansı 1/100.000'dir (99). Malignite ihtimali yaklaşık %30 olarak bildirilmiştir (100).

Mafucci sendromu: Klinik olarak multipl enkondromatozis tablosuna cilt ve cilt altındaki kavernöz hemanjiomlarının eşlik etmesidir. Malignite riski %100 olarak bildirilmiştir, fakat batın içi ve intrakranial malignte ihtimali daha fazladır (99).

2.7.3.3. Kondroblastom:

Kıkırdak hücrelerinden gelişen primer benign kıkırdak tümörüdür. Primer kemik tümörlerinin %1'inden az, tüm benign kemik tümörlerinin %9'unu oluşturan sıklıkta karşımıza çıkar (101). E:K oranı 2-3:1'dir.Vakaların çoğu tanı konulduğu zaman 5-25 yaşları arasındadır. 10 yaşın altında tanı konulan vaka oldukça nadirdir.

En sık distal femur, proksimal femur, proksimal humerus ve proksimal tibia epifizi (%75) tutulur, bunun yanında apofiz bölgelerini de tutabilir (102,103). Genellikle tek kemiği tutmasına rağmen literatürde agresif seyreden, çoklu yerleşim gösteren vakalar da bildirilmiştir (104,105).

Semptomlar sıklıkla uzun yıllar sonra görülür ve hafif seyreder. Tümör ekleme yakın seyrettiğinden eklemle ilgili şikayetler ön plandadır. Vakaların %30'unde eklem effüzyonu görülebilir (106). Daha nadir olarak topallama, yumuşak doku şişliği, eklem sertliği gözlenebilir.

Epifizer yerleşim, litik görünüm, santral veya eksantrik yerleşimli küçük bir tümör ve ince sklerotik hat radyolojik olarak tipiktir. Hastaların %60'ında metafizer uzanım mevcuttur. Çok nadiren sadece metafizer tutulum mevcuttur (107). Vakaların 1/3'ünde görülen kalsifikasyon tanı açısından önemlidir (Şekil 12)(103). Periost reaksiyonu direkt grafilerde %50'den fazla olarak bildirilmiştir (108).

BT ile kalsifikasyon görüntülenebilir veya MRI ile T1-T2sekanslarıyla kas dokuya benzer şekilde düşük sinyal yoğunluğu gösterilebilir.

Ayırıcı tanısında dev hücreli kemik tümörü, berrak hücreli kondrosarkom, enflamatuar kavitelerdir.

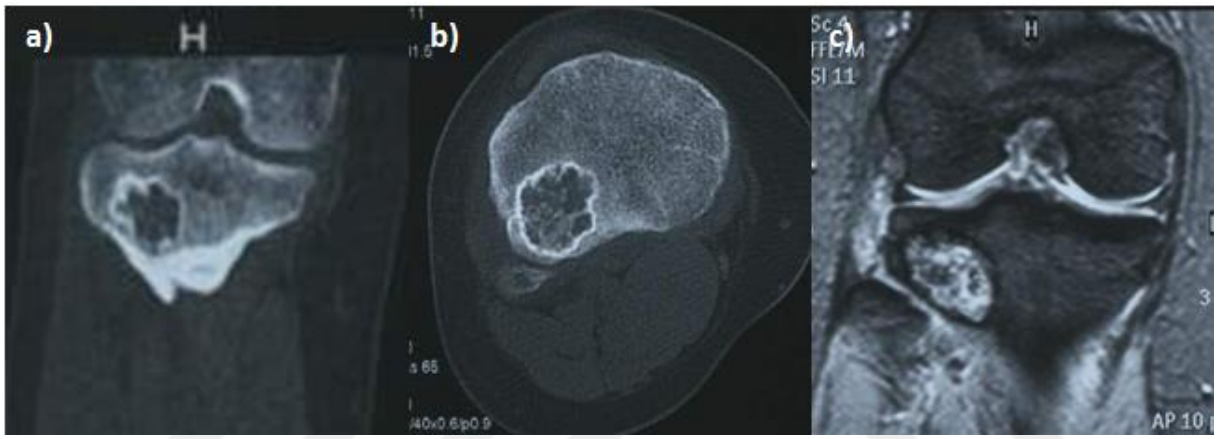

Şekil 12 - (a-b) Kondroblastomlu hastanın BT'lerinde lezyonun korteks ile ilişkisi ve noktasal kalsifikasyonlar görülmekte (c) Tibia üst uç epifizi içinde yerleşmiş kondroblastomun MRI görüntüleri. Lezyonun eklem kıkırdağı ve epifiz ile ilişkisi detaylı olarak görülebilir

Tedavide evre 2 lezyonlarda küretaj ve greft uygulaması ile başarılı sonuçlar alınır ve evre 3 lezyonlar daha agresif seyrettiğinden sement de uygulanabilir (109).

Büyüme plağı açık olan hastalarda büyüme plağına hasar verme ihtimali varsa, plak kapanıncaya kadar takip edilip, plak kapandıktan ameliyat uygulanabilir. İleri yaş hastalardaki büyük boyutlu, büyüme kıkırdağına uzak, düz kemiklerdeki lezyonlarda en blok rezeksiyonlar uygulanabilir.

Küretaj sonrasında nüksü azaltmak için fenol, alkol, radyofrekans, kriyoterapi ve koterizasyon gibi lokal adjuvanlar kullanılabilir (110). Nüks %14-18 oranında, en sık ilk iki senede görülür (111). Nükslerin en sık nedenleri yetersiz küretaj, genç yaş, agresif davranış gösteren kitle, eşlik eden anevrizmal kemik kisti olmasıdır (103,110). Kondroblastom çok nadir olarak akciğer metastazı yapabilir. Bu durumda metastatektomi yapılması gereklidir (112).

2.7.4. Fibröz Doku Oluşturan Kemik Tümörleri:

2.7.4.1. Kondromiksoid Fibrom:

Tüm kemik tümörlerinin %1‘den az sıklıkla görülür (54). Kondroid, miksöz ve fibroid yapılar içerir. Genellikle 5-30 yaş arası, erkeklerde görülür. 10 yaşın altında gözükmesi oldukça sıktır (49). Lezyonlar en sık proksimal tibiada metafizer bölgede görülmek üzere çoğunlukla alt ekstremite ve pelviste lokalize olur.

Ağrı en sık ve önemli bulgusudur. Genellikle orta şiddetlidir ve uzun yıllardan beri mevcuttur. Bazen ise asemptomatik olup düz grafilerde rastlantısal görülür.

Lezyonlar ortalama 3-4cm kadardır ve yavaş büyür, nadir olarak büyük boyutlara ulaşır. Sıklıkla grade 2 aktif bir tümör olup, bazen grade 3’e ilerleyip agresivite kazanabilir böylece epifize ilerleyip yumuşak dokulara yayılabilir (113).

Direkt grafilerde metafizer bölgede, eksantrik yerleşimli, 3-4 cm civarında, oval-lobüle görünümlü, coğrafik patern gösteren, çevresi ince sklerotik, litik lezyon olarak görülür. Tümörün aksı genellikle tuttuğu kemiğin aksı ile pararleldir. Kortekse çok yakın yerleşirse kemiği bombeleştirebilir (49).

MRI’da özgül bulgu yoktur. Tüm kıkırdak kökenli tümörlerde olduğu gibi T1’de hipointens, T2’de hiperintens görünüm verir. Gadolinyum enjeksiyonu sonrası heterojen sinyal gösterir.

Ayırıcı tanıda, basit ve anevrizmal kemik kisti (metafiz ve diafiz), dev hücreli kemik tümörü, osteoblastom ve fibröz displazinin düşünülmesi gerekir.

Kondromiksoid fibromun malign transformasyon ihtimali yoktur.

Cerrahi tedavisi küretaj ve grefonaj tedavisiyle %10’dan az nüks görülür. Sement uygulaması daha agresif lezyonlarda düşünülebilir ve kriyoterapi, fenol ve burr’den faydalanılabilir.

2.7.4.2. Nonossifiye Fibrom ve Metafizyel Fibröz Defekt:

Fibröz kortikal defekt (FKD) ve nonossifiye fibrom (NOF) kemiklerin en sık görülen fokal lezyonlarıdır. Yaşamın ilk iki dekadında semptomsuz olarak, uzun kemik distal kısımlarında, toplumun %30’unda bulunur (114). E/K oranı 1.6’dır. WHO’ya göre gelişimsel bir anomalidir. Sıklıkla regresyon gösterir (115).

Hastalar genelde asemptomatiktir. Genellikle grafilerde sporadik olarak görülür. Mekanik stres yaratacak kadar büyükse ağrı yapar (114). Her iki lezyon da histopatolojik olarak aynıdır (116). Düz radyogram tanı için yeterlidir; histopatolojik inceleme gereksizdir (117).

NOF ve FKD agresif olmayan lezyonlardır; ikisi arasında ölçü ve doğal yerleşimlerine göre bir ayrım yapılabilir.

FKD direkt grafilerdeki görünümü tanısaldır. 3 cm’den küçük, eksentrik yerleşimli, keskin sınırlı, merkezi lusent, çevresi ince sklerotik lezyon olarak görülür; içindeki septalar nedeniyle köpük manzarasına neden olabilir (Şekil 13)(118). Epifiz etkilenmez. Bunların

çoğu kendiliğinden kaybolur, Ancak bazıları büyür ve NOF'a benzer. Bu lezyonlar 3 cm'den büyük, komşu kortekse doğru büyüme gösteren, eksentrik, kortekse dayanmış intramedüller yerleşim gösteren lezyonlardır. Her iki lezyon da kendiliğinden geçebileceği gibi, bazıları büyümeğe devam eder, ağrı ve patolojik kırık oluşturma riski taşır (118,119).

Şekil 13 - (a-b) Tibia distalinde kortikal yerleşmiş, radyolusent, soliter lezyon NOF ile uyumlu olup ek tahlil yaptırmaya gerek yoktur

Şekil 14 - (a-b) NOF zemininde patolojik kırık oluşumu. İnatçı ağrılarda patolojik kırık açısından dikkatli olunması gerekmektedir

Genelde bu lezyonlar tübüler kemiklerde eksentrik yerleşim göstermesine karşın, fibula bunun tek istisnası olup tüm kemik çapını tutabilir; bu da tanıda zorluk yaratabilir.

Eğer görüntüde, boyut ya da yaş ile ilgili bir uyumsuzluk varsa genellikle BT ve MRI'dan faydalanılabilir (120).

NOF asemptomatiktir, ancak büyük lezyonlarda hafif ağrı radyolojik olarak tespit edilemeyen mikrokırıklar oluştuğunda görülebilir. Bazen hasta patolojik kırıkla da gelebilir (Şekil 14) (121).

T1 ve T2 ağırlıklı MRI'da düşük yoğunlukta görülmeleri karakteristiktir (122). Lezyonlar spontan regrese olur.

Ayırıcı tanıda osteoid osteom, intrakortikal abse, dev hücreli tümör yer alır.

Kemik çapının %50sinden fazlasını tutan, 5 cm'den büyük, ağrı eşlik eden veya patolojik kırık gelişmişse küretaj tedavisi uygulanmalıdır. Yoksa takip yeterlidir. Ek adjuvan tedavilere ihtiyaç yoktur (123).

2.7.4.3.Fibröz Displazi:

Primitif kemiğin matür lamellar kemiğe modelizasyonunda gelişimsel defekt sonucunda oluşur ve burada mineralizasyon gerçekleşemez. Nadir bir hastalık değildir, asemptomatik olduğu için gerçek prevalansı bilinmemektedir. Benign kemik tümörlerinin %5-7'sini oluşturduğu tahmin edilmektedir. En sık 3. dekatta görülür. Erkek ve kadında görülme sıklığı eşittir (124,125).

Klinikte ağrı nadirdir ve hastaların çoğu tesadüfi çekilmiş röntgenlerde tanı alır. Ağrı genelde displastik kemikte inkomplet fraktür sonrası oluşur. Deformite lezyonların yaygınlığı ve büyüklüğü ile alakalıdır. Alt ekstremitede, yük taşıyan bölgelerde patolojik kırıklara bağlı görülür. En fazla olarak femur proksimal medialdeki kırıklara bağlı laterale eğilme ve femur medullasındaki genişleme 'çoban asası deformitesı' ve tibinın anteriora eğilmesi 'saber shin' görülür (Şekil 15). Bunun yanında skolyoz, koksa vara, kaburgalarda harrison oluğu, protrüzyo asetabuli görülebilir (125).

Direkt grafilerde radyolusent homojen fibröz bir alan 'buzlu cam görünümü' mevcuttur. Trabekül yapısı görülmez. Lezyon tuttuğu alanı genişletir, komşu korteksi inceltir ve coğrafik patern mevcuttur, multipl septalı görüntü verebilir. Lezyon çevresinde reaktif skleroz mevcuttur. Genelde periost reaksiyonu görülmez (126).

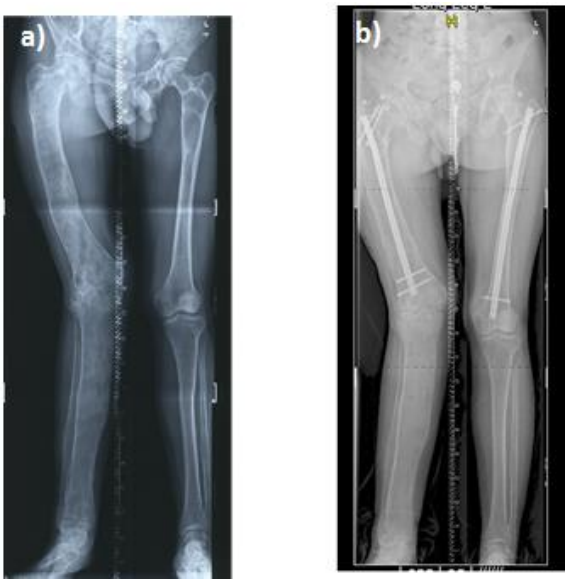

Şekil 15 - (a) Fibröz displazide femurda görülen çoban asası, tibia görülen saber shin deformitesi (b) İntrameduller çivileme ile fiksasyon

MRI ile lezyon içeriği ve boyutu hakkında detaylı bilgi edinilebilir ve ayırıcı tanıya gidilebilir. MRI'da T1 kesitlerinde hipointens, T2 kesitlerinde hiperintens görünüm mevcuttur, ancak malignite, yağ, sıvı kadar parlak değildir.

BT ile endosteal yeniklik, periosteal yeni kemik oluşumu, dansite değerlendirilmesi (buzlu cam görünümü) hakkında bilgi edinilebilir (127).

Lezyonları saptamadaki en duyarlı tanı yöntemi 99m TC MDP ile kemik sintigrafisidir (128).

Fibröz displazi 3 şekilde karşımıza çıkabilir. En sık formu olan monoostatik formda tek kemik tutulur. Hastalar asemptomatiktir, sporadik olarak röntgenlerde ortaya çıkar. İskelet gelişimi durunca geriler.

Poliostatik formda vücudun sıklıkla tek tarafında, birden çok kemikte tutulum mevcuttur. Lezyonlar iskelet matürasyonu tamamlandıktan sonra büyümeye devam eder. Bu hastalarda patolojik kırık ve deformite riski fazladır.

Bunun yanında poliostatik form çeşitli endokrinopatilerle beraber görülebilir. Buradaki kemik lezyonları kalıcıdır daha geniştir ve komplikasyon ihtimali çok fazladır. Bunun en önemlisi Mc Cune Allbright Sendromudur. Bu sendromda poliostatik tutuluma endokrinopati eşlik etmektedir. Bu hastalarda ekstremitelerin proksimal kısımlarında 'cafe au lait' lekeleri görülür (129). En sık olarak erken olarak ikincil seks karakterlerin gelişimi görülür. Bunun yanında Mazabraud sendromu da poliostatik tipin eşlik ettiği diğer bir sendromdur. Intramuskuler miksomalar bu sendromda karakteristiktir (130).

2.7.5. Benign Agresif kemik tümörleri:

2.7.5.1. Dev Hücreli Kemik Tümörü:

Etyolojisi bilinmeyen, multinükleer dev hücrelerle karakterize, benign fakat lokal agresif bir tümördür.

Ortalama %5-10 oranında saptanmakla birlikte, Çin'de bu oran %20 olarak bildirilmiştir (78,131). Genelde 20-40 yaş arası, epifiz kapandıktan sonra görülür. Kadın/ erkek oranı 3/2'dir (131). Lezyonlar sıklıkla tek bir lokalizasyonda görülür. Diz çevresinde lokalize olanlar olguların yaklaşık %50'sini oluşturur. 3. sıklıkta distal radiusta görülür ve multifokal tutulum %1'den azdır (132).

Eklem çevresinde 2-3 aydır süregelen ağrı, bazen de patolojik kırıkla (%10) hastalar doktora başvurur. Bu tarz kırıklar genelde eklem içine uzanım gösterir ve tedavileri zordur. Eklem hareket açıklığı da azalmış olabilir. Ekstraosseöz kitle palpe edilebilir. Kalıtsal özellik taşımaz.

Radyografide, metafizoepifizer bölgede eksantrik yerleşimli, subkortikal kemiğe uzanım gösteren ve kemiği ekspanse eden litik lezyon olarak saptanır. Periost reaksiyonu gözlenmez. Bazen destrüksiyonun aşırı fazla olmasından korteks hiç gözlenmez (Şekil 16).

BT kortikal incelme, ekspansiyon ve yumuşak doku uzanımı hakkında detay verir. Ancak tanısal değeri MRI'a göre kısıtlıdır.

MRI, lezyonun yumuşak doku uzanımı ve yerleşimi hakkında gerekli detayı gösterir. MRI T1 kesitlerinde heterojen ve düşük sinyal gösterirken, T2 kesitlerinde yüksek sinyal gösterir. Buna göre detaylı operasyon planı yapılabilir.

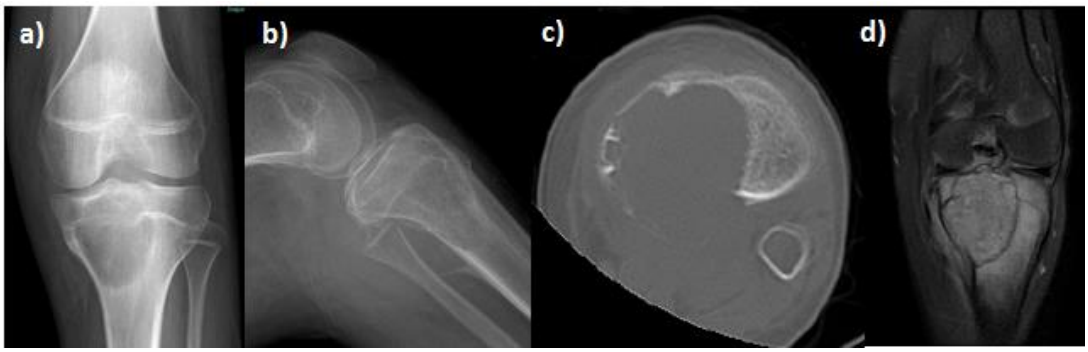

Şekil 16 - Dev hücreli kemik tümörü radyolojik görüntüleme (A-B) Direkt grafide fizi geçip metafizer bölgeden epifize invazyon gözlenmektedir. (C-D) BT ve MRI'da kemik destrüksiyonu ve kemik ekspansiyonu görülmektedir.

Ayırıcı tanısında diğer litik kemik lezyonları yer alır; bunlar arasında kondroblastom, anevrizmal kemik kisti ve telenjiektatik osteosarkomdur.

Biyopsi kesin tanıyı koydurmakla beraber çok önemlidir. Bu tümörlerin biyolojik davranışı hastadan hastaya değişmekle beraber tümörün agresivitesine histolojik olarak değil klinik olarak tanı konulur. Bazı lezyonlar basit küretajla iyileşirken bazı hastalarda akciğer metastazı (%1-3) bile gözlenebilir. Metastazı olan hastaların %15-20'si kaybedilmektedir (133). Nadir olmakla birlikte, beraberinde malignite olan hastalarda prognoz oldukça kötüdür.

Tedavide amaç lezyonu ortadan kaldırmak ve nüksü önlemektir. Lezyonun boyutları ve lokalizasyonu tedaviyi etkiler. İntralezyonel tedavi yapılabilir. Fakat lezyonun heryeri vizüalize edilecek şekilde incelmiş korteks dokusu rongeur yardımıyla alınıp doğru küret boyu kullanılarak agresif küretaj yapılmalıdır. Ardından burr ile sınırlar iyice temizlenmeli ve bu şekilde mekanik temizlik sonlandırılmalıdır. Bu işlemler yapılırken subkondral kemik korunmalıdır, fenol, argon koter, sement ve kriyoterapi gibi kimyasal adjuvanlardan faydanılmalıdır (134). Tümöral dokudan tamamen eksize edildikten sonra kalan defektin sement veya greft ile rekonstrükte edilmesi ve gerekiyorsa implant kullanılması gereklidir.

Dev hücreli kemik tümörleri tedavisinde son zamanlarda denosumab isimli kemoteraptik ajanın etkinliği tek başına veya cerrahi tedavi ile kombine olarak kullanılması ile yaşam kalitesinde artış ve lokal nüks oranlarında ciddi azalma sağladığı ile ilgili yayınlar olmakla beraber bu konuyla ilgili daha fazla deneyime ihtiyaç duyulmaktadır (136,137).

2.8. Benign Kemik Lezyonlarında Cerrahi Tedavi Prensipleri:

Kemik yerleşimli bir lezyonla karşılaşıldığında, öncelikle bu lezyonun benign ya da malign bir lezyon olduğuna karar verilmelidir. Tanıdan emin olunamazsa lezyondan biyopsi alınarak muhakkak tanı kesinleştirilmelidir.

Benign bir tümörle karşılaşıldığında nasıl problemlere sebep olabileceği dikkate alınmalıdır. Hastanın durumu, lezyonun büyüme potansiyeli, kortikal destrüksiyonu, yumuşak dokuya yayılımı, lokalizasyonu, mekanik yetmezliğe yol açıp açmayacağı ve patolojik kırık riski dikkate alınarak değerlendirilmeli, lezyonun eklem ve epifiz ile ilişkisi ortaya konulmalı, yapılacak cerrahi işlemlerde olası büyüme bozuklukları dikkate alınmalı ve hasta ve yakınları bilgilendirilmelidir.

Adölesan öncesi dönemde, epifize komşu benign tümörlerde, patolojik kırık riski yoksa iskelet matürasyonu tamamlanıncaya kadar konservatif kalınmalı, cerrahi tedavi ileri yaşa ertelenmelidir. Ancak patolojik kırık riski taşıyan agresif benign kemik tümörlerinde cerrahi tedavi geciktirilmemelidir. Epifiz ve eklem korunmaya çalışılmalı, ancak tümörden ödün vermemek için çok dikkatli bir küretaj yapılmalıdır. Eklem kırkırdağı mümkün olduğunca korunmalıdır (138).

2.8.1. Rezeksiyon Tipleri:

Tümörün eksizyonu sırasında Enneking, dört majör cerrahi eksizyon yöntemi tarif etmiştir (Şekil 17) (39).

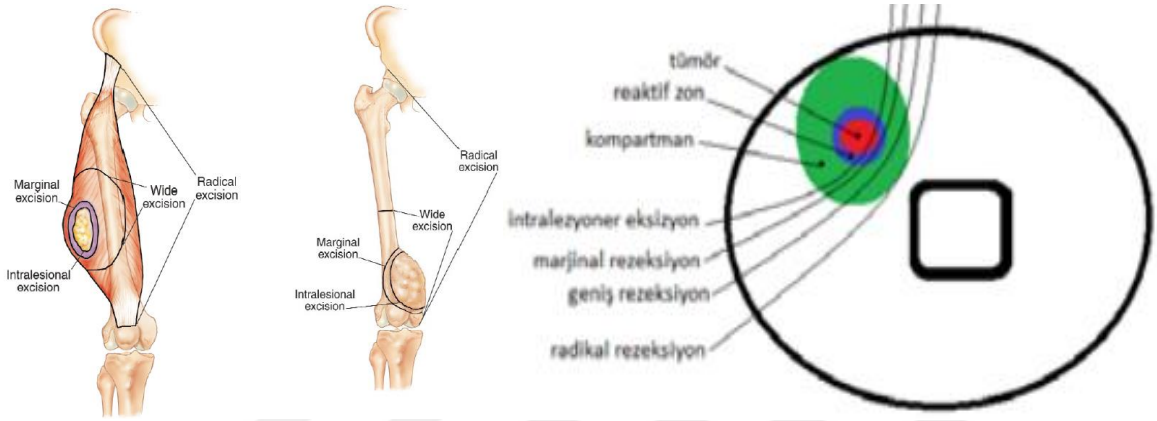

Şekil 17 - Onkolojik cerrahi eksizyon sınırları

1. İntralezyonel eksizyon (Küretaj): Tümör dokusunun içine girilerek parça parça çıkarılmasıdır. İyi huylu tümörlerde ve bazı düşük grade'li (örn: grade 1 kondrosarkom) malign tümörlerde adjuvanlarla beraber uygulanabilir.
2. Marjinal eksizyon: Tümör dokusunun sağlam kapsül ya da psödokapsülle birlikte tek parça olarak tümör içine girilmeden çıkarılmasıdır. Kontaminasyon ihtimali yüksek olduğu için malign tümörlerde önerilmez.
3. Geniş eksizyon: Tümör dokusunu çevresinde bir miktar sağlıklı dokuyla birlikte hiç görülmeden çıkarılmasıdır. Yüksek grade'li sarkomlarda kullanılmaktadır.
4. Radikal eksizyon: Tümör dokusunun bulunduğu tüm anatomik kompartmanın ve kemiğin total çıkarılmasıdır (44).

İyi huylu kemik tümörlerinde büyük eklemlerin tutulması halinde, ekstremite korunmakla birlikte daha radikal tedavi yöntemlerine gerek duyulmaktadır. Rezeksiyon sonrası oluşan defektler kemik greftleri veya benzeri ürünlerle, kemik çimentosu, vasküler veya non-vasküler fibula greftleri, allogreftler ya da endoprotezlerle rekonstrükte edilir. Çıkarılması fonksiyonel açıdan sorun oluşturmayacak fibula proksimali, skapula, distal ulna, iliak kanat gibi bölgesel dev hücreli tümörlerde total eksizyon da tercih edilebilir (139,140).

2.8.2. Küretaj prensipleri:

Normal dokuyu korumaya çalışırken tümörden ödün verilmemeli, belli temel prensiplere dikkat edilmelidir. Tedavi planlanırken tümörün agresifliği, büyüklüğü, anatomik

vazgeçilmez oluşumlara komşuluğu, güvenli cerrahi sınırın sağlanıp sağlanamayacağına göre hastayla konuşulup, en az kayıpla ama en iyi sağkalım ve fonksiyonel kazanç hedeflenmelidir (141,142).

- Tüm tümör dokusunu görebilecek kadar geniş pencere açılmalı, tüm lezyonun tamamen çıkarıldığından emin olunmalıdır, bu pencere oval şekilde olmalı, kırık ihtimalini arttırmamak için köşeli olmamalıdır (Şekil 18).
- Kortekste kapak en zayıf bölgeden açılarak, ikinci bir zayıf nokta oluşturulmamalıdır. İncelmiş korteks rongeur yardımıyla sağlam kortekse kadar ulaşılmalıdır. Bu planlama, ikinci bir korteks hasarına yol açmaz ve patolojik kırık riskini en aza indirir.
- Yeterli büyüklükte küret kullanılmalıdır.
- Yüksek devirli 'burr' motor ile küretaj, kortekse kadar ve spongioz kemikten 1 cm alınıncaya kadar devam edilmeli, bütün kortikal sınırlar tümörden uzaklaştırılmalıdır.
- Çıkarılan tümöral kitle yumuşak dokulara kontamine edilmeden çıkarılmalıdır.
- Küretaj sonrasında basınçlı yıkama ve aspirasyon ile geride bir şey bırakılmadığından emin olunmalıdır.
- Epifiz lezyonlarında subkonral kemik ve kıkırdak korunmaya çalışılmalıdır.
- Defekt mekanik yetmezliğe yol açacak kadar büyükse otojen kansellöz - kortiko kansellöz greft, allogreft, kemik çimentosu (PMMA) ve greft benzeri ürünlerle rekonstrükte edilmelidir.
- Yeterli biyopsi materyali alınması sonrası pencereye çıkarılan kapak aynı konumla yerleştirilmeli ya da jelatin sponge vb. ile kapatılmalıdır. Böylece tümör hücrelerinin pencereden dışarı yayılımı önlenir (27,29).

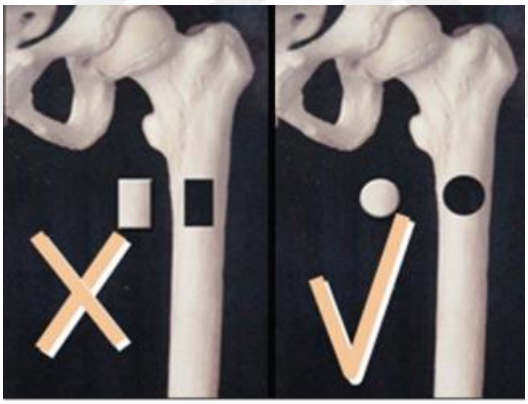

Şekil 18 - Kemikten kapak açılması şekli oval olmalıdır, köşeli kapaklardan olası kırık açısından kaçınılmalıdır

2.8.3. Lokal Adjuvan Tedavi Yöntemleri:

Aktif ve agresif iyi huylu kemik tümörlerinde mikroskopik seviyede temizlik her zaman mümkün olmamaktadır. Bu sebepten ötürü radikal davranılıp çok geniş sınırlarla sağlam dokular da çıkarılmalıdır ve bundan dolayı ciddi anlamda fonksiyonel ve kozmetik sorunlar ile karşılaşılabilmektedir. Bunun yerine, intralezyonel çıkarılması sonrası yardımcı fiziksel ve kimyasal yöntemlerden faydalanılır. Fiziksel olarak tümör çıkarıldıktan sonra basınçlı suyla yıkanarak kalan olası hücrelerin arındırılması sağlanır. Kimyasal olarak koterizasyon, sıvı azot, fenol ve kemik çimentosu uygulanabilir (143,144). Bu kimyasal ajanlar olası tümör hücrelerine nekrotik öldürücü etki yaparken, diğer bir taraftan sağlam iyileşmeye katkısı olacak hücrelere de aynı etkiyi yaptığından yeterli miktarda uygulanmalı, abartıya kaçılmamalı ve normal dokuya bulaştırılmamalıdır.

- Argon koter ile koagülasyon yöntemi: Tümöral dokunun total çıkarılmasından sonra oluşan kavitenin çevresinin koter yardımıyla yakılarak açığa çıkan ısı etkisinden faydalanılır. Dev hücreli kemik tümörlerinde rekkürensi %8.3'e kadar düşürüldüğü bilinmektedir (145).
- Fenol uygulaması: Fenol bir asit alkoldür. Burr uygulamasından sonra defektin iç yüzüne uygulanır. Kemikte oluşan kaviteye %85 konsantrasyonlu sulu çözeltisiyle fenol tatbik edilir, 3–5 dakika beklendikten sonra alkol ve serum-fizyolojik ile yıkanır. Bu işlem birkaç defa uygulanabilir. Fenol, protoplastik yolla zehirleyerek toksisite gösterir. Kemiğin içine 2 mm'ye kadar etki eder. Nekroz derinliğini her zaman tahmin etmek mümkün olmayacağı gibi, lokal ve sistemik toksisite oluşturabilir (146). Bunun yanında fenolün ortama konan greftlerin kooperasyonunu geciktirdiği bildirilmiştir (144).
- Etanol uygulaması: Tek başına % 95 konsantrasyonla 60 saniyelik 3-4 kez tekrar yıkama ile uygulanmasında iyi sonuçlar bildirilmiştir (147).
- Sıvı nitrojen uygulaması: Kemikte oluşan kaviteye sıvı azot uygulanarak, kavite çeperinin -190°C'a düşen ısı ile dondurulması hedeflenir. İntrasellüler buz kristalleri ve hücre membranı hasarı sıvı nitrojene bağlı etkinin ana mekanizmasını oluşturur. Bunun yanında elektrolit değişiklikleri ve mikrovasküler değişikler oluşmaktadır. Kemik nekrozu - 21°C'den itibaren başlamaktadır(148). Özel saklama ve uygulama kabındaki sıvı azot, kavite içi yıkanıp kurutulduktan sonra steril ısıya dayanıklı huni yardımıyla kavite içine kontrollü olarak püskürtülür. Bu esnada çevre kontamine olmamış yumuşak dokular ve cerrahın elleri korunmalı, sadece uzun metal aletlerle yeterli ekartasyon sağlanmalıdır. Çok düşük ısı etkisiyle kemikte donma ve kırılganlık arttığı için, işlem sonrası kemiğe karşı nazik olunmalı, iatrojenik kırık ihtimaline karşı dikkatli olunmalıdır. Adjuvan olarak kullanılmasıyla dev hücreli kemik tümörlerinde nüksü %35-50'den %10-17'ye kadar düşürdüğü bildirilmiştir (149).
- Kemik çimentosu (sement): Her geçen gün popülaritesi artan, mekanik destek sağlamak ve ısı etkisi nedeniyle kimyasal ajan olarak kullanılmaktadır. Sement uygulanması kolay ve ucuz bir materyaldir. Bunun yanında aksiyel yüklenmelere karşı dayanıklılığı çok yüksektir ve yeterli yük taşır (150). Ergenlik sonrası geniş defektlerde tek başına ya da implantlarla kombine edilerek erken ve geç dönem mekanik destek hedeflenir. Tümöral doku çıkarıldıktan sonra oluşan defekte dışarıda hazırlanan sement belli kıvama geldikten sonra, kaviteye istenilen şekil verilerek uygulanır. Donma esnasında, hem yüksek ısı etkisiyle (120°C) olası tümör hücrelerine karşı nekroz etkisi yaparak, hem de genişleyici etkisiyle kemikle bütünleşip mekanik destek sağlar. Sementin bir diğer avantajı da, hasta takibinde olası nüks durumlarının MRI ve BT ile çok net bir şekilde tespit edilebilmesine olanak sağlayıp, greftlerdeki gibi olası yansımalara neden olmamasıdır.

Adjuvan tedavileri uygularken kas yapılar ve nörovasküler yapılar iyice korunmalıdır. Adjuvanlar uygun cerrahi aletler yardımıyla uygulanmalı, kaviteden taşmalara mümkün olduğunca izin verilmemelidir.

2.8.4. Rekonstrüksiyon Yöntemleri:

Tümör hacminin büyük olduğu ve rezeksiyon sonrası mekanik yetmezliğe sebep olacağı durumlarda, cerrahi olarak tümöral dokunun çıkarılmasından sonra uzvun biyolojik ya da biyolojik olmayan yöntemlerle işlevsel hale getirilmesi gerekmektedir.

2.8.4.1. Biyolojik Rekonstrüksiyon:

Tümör cerrahisinde oluşan defekti doldurmak için kullanılan materyaller vücutla birleşip kendini yenileyebilmeli, erken ve geç dönemde yeterli mekanik destek sağlamalıdır. Bunun için otogreft, allogreft ve kemik yerine geçebilecek (kalsiyum karbonat, kalsiyum fosfat, kemik morfojenik protein (BMP), demineralize kemik matriks (DBM), seramikler) kullanılabilir (151).

Kemik greftleri kortikal, kansellöz veya kortikokansellöz yapıda olabilir. Bu greftler farklı iyileşme özelliklerine sahiptir ve greft iyileşmesi 'creeping substitution' olarak isimlendirilen mekanizma ile gerçekleşir. Herhangi bir kemik grefti cerrahi olarak yerlestirildiginde, kırık kaynamasına benzer sıra ile kanama, inflamasyon, dokunun revaskülarizasyonu (yeniden damarlanması), greftin lokal doku ile yer degistirmesi ve yeniden yapılanması (remodelasyonu) aşamalarından geçer. Kortikal greftlerde havers kanalları greft dokusunu işgal eder ve daha yavaş iyileşir (152). Kansellöz greftlerde mononükleer hücreler tarafından ilk olarak havers kanalları ve kemik iliği ortadan kaldırılırken ortaya çıkan alan vasküler proliferasyon aracılığıyla granülasyon dokusu ile dolar ve osteoblastlar oluşup yeni kemik yapar. Kansellöz greftler daha osteojenik yapıda olmalarına rağmen, yapısal destek olacak kadar kuvveti yoktur, bunun yanına kortikal greftler kuvvetli destek sağlarken, uzun bir sürede iyileşirler (153).

Kemik greftlerinin biyolojisinin anlaşılması için birtakım kavramların açıklanması gereklidir. Bunlar:

- Osteogenezis, greft içindeki hücrelerin transplantasyon sonrası hayatta kalıp yeni kemik oluşturabilmesidir. Bu sadece otojen greftlerde mümkündür ve osteojenik progenitör hücrelerin ortamda bulunması ile olur.
- Osteoindüksiyon, mezenkimal kök hücrelerin osteoblastlara farklılaşma mekanizmasını tetiklemesidir.
- Osteopromosyon, osteoindüktif özellikteki maddelerin etkisini arttıran, fakat tek başına osteoindüktif etki göstermeyen maddelere denir.
- Osteokondüksiyon, greft materyalinin yerleştirildiği bölgede alıcı hücrelerin ortama gelerek gerekli yapısal desteği sağlamasına denir. Kemik dokusu dışında seramik kökenli materyaller de bu özelliği sergileyebilir.
- Osteointegrasyon, greftin fibroz doku oluşturmadan, alıcı kemik yüzeyine tutunabilmesidir.

Kemik greftindeki klinik başarı, greftin çevredeki kemik dokusuyla yapısal olarak bütünleşmesi ve biyouyumlu, kolay kullanılan, yeterli mekanik dayanıklılığa sahip ve ekonomik olması ile belirlenir. Bütün greft materyalleri bu özelliklerin birine veya birden fazlasına sahiptir. Greftler çeşitli kaynaklarca elde edilebilmektedir.

Kemik grefti	Yapısal Dayanıklılık	Osteo-kondüksiyon	Osteo-indüksiyon	Osteo-genezis
Otogreft				
Kansellöz	Yok	+++	+++	+++
Kortikal	+++	++	++	++
Allogreft				
Kansellöz-Donmuş	Yok	++	+	Yok
Kansellöz-Dondurulup kurutulmuş	Yok	++	+	Yok
Kortikal-Donmuş	+++	+	Yok	Yok
Kortikal-Dondurulup kurutulmuş	+	+	Yok	Yok
DBM	Yok	+	++	Yok

Tablo 5 -Kemik greftlerinin özelliklerinin karşılaştırılması

2.8.4.1.1. Otolog Kemik Greftleri:

Kemik defektlerinin doldurulmasında altın standarttır, en çabuk ve güvenilir iyileşme sağlar. En sık iliak kanat, fibula ve tibia gerdi tüberkülünden, tibia distalinden, distal radiustan alınabilir (Şekil 19). Kortikal, kansellöz, kortikokansellöz, vaskülarize (damarlı) ya da kemik iliği olarak alınabilir. İyi seviyede osteoindüktif, osteokondüktif, osteojeniktir (154).

Greft alınması basit bir işlem olarak görülmememeli, komplikasyonlara karşı dikkatli olunmalıdır, literatürde otogreft alınmasına bağlı %8,6 major, %20,6 minör komplikasyon bildirilmiştir (Tablo 6) (155). Bu problemler kemik doku mühendislerinin ilgisini çekmekte ve alternatif greft materyalleri gelişmesini motive etmektedir.

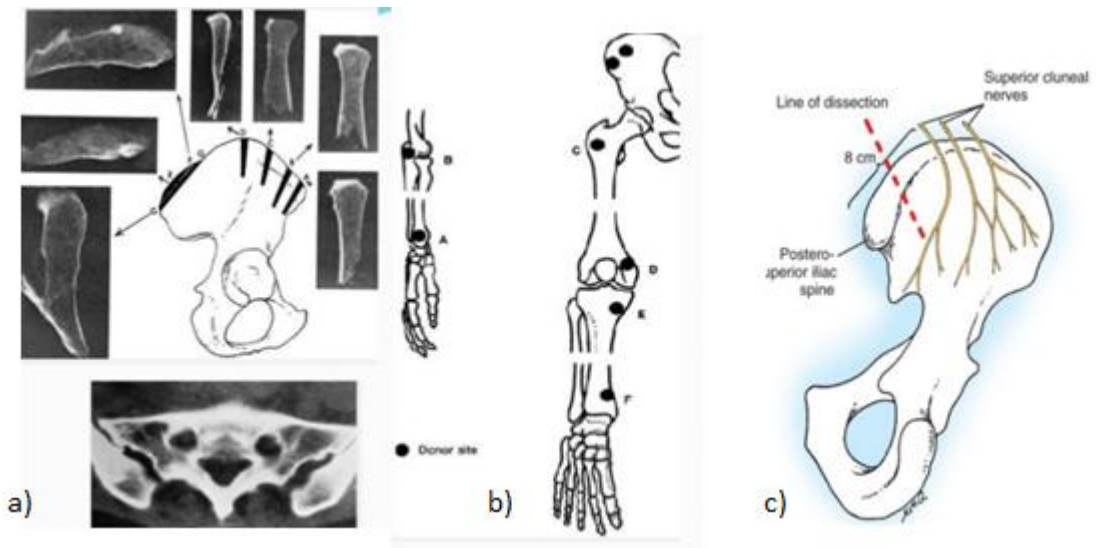

Şekil 19 (a-b) Otogreft alınabilecek alanlar (c) Superior cluneal sinirlerin seyri

Kortikal otogreftlerin kansellöz greftlere göre avantajları mekanik olarak dayanıklı olmaları ve büyük kemik kayıplarının doldurulmasında miktar olarak yeterli olmalarıdır. Fakat dayanıklılık özelliklerine bakıldığında 6-18 ayda yeniden damarlanma görülebilir ve yapılanma evrelerinde güçlerinin 1/3'ünü kaybederler (156). Biyolojik olarak daha az uyumlu olması ve porozitesinin az olmasından dolayı damarların invazyonunundan daha az ve zor olur. Ayrıca, daha az progenitor osteoblastik hücre içerir(157).

Büyük kavitelerde yeterli miktar alınamayabilir ve sınırlı miktarda alınması problem yaratabilir. 6 cm'den küçük defektler için kansellöz otogreft kullanılabilirken, 6-12 cm arası defektlerde kortikal otogreftler kullanılabilir. 12 cm üstündeki defektlerde vaskülarize kemik greftleri kullanımı önerilmiştir(156).

	Perioperatif (Akut)	**Kronik**
Minör	Geçici, hafif duyu (Disestezi) Yüzeyel enfeksiyon	İnatçı hafif duyu kaybı
Majör	Derin doku enfeksiyonu Revizyon gerektiren yara dokusu Büyük hematom Duyu kaybı Enterokutanöz fistül	İş göremez duruma getiren ağrı, 6 ay görüntüyü bozan skar dokuları Meraljia parestetika- Yürümede güçlük-Pelvis kırığı veya instabilite- Trikortikal greft alımı sonrası fıtık

Tablo 6 - İliak kemik grefti alımındaki komplikasyonlar

2.8.4.1.2. Allogreftler:

En sık transplante edilen 2. dokudur. Tümör cerrahisinde 1970'li yıllarla beraber kullanılmaya başlanmış, 1980'li yıllarda popularite kazanmıştır.

Yapısal olarak kabaca osteokondral ve interkalar olmak üzere iki tiptir. Poroz yapısında, içinde progenitor ve vasküler hücrelerin tutunabileceği birçok kimyasal ajan, büyüme faktörleri ve kemik morfolojik protein (BMP) bulunur. Farklı donörden elde edildiğinden standart mekanik ve biyolojik davranış göstermez.

Donörun sağlık durumu ve biyolojik hastalığı tespit edildikten sonra ölümüne müteakip 1 gün içinde greftler alınır. Allogreftler kullanım aşamasına gelinceye kadar arındırma, işlenme ve sterilizasyon aşamalarından geçer.

İşlenen allogreftlerin korunması 0°C' de dondurma, -196°C'de sıvı nitrojende dondurarak kurutma şeklinde sağlanır. 20°C derecede en az 1 yıla kadar saklanarak immunojenik etkiler azaltılır. Böylece oda sıcaklığında saklanabilme avantajına sahiptir. Sterilizasyon aşamasında hem radyasyon hem de dondurarak kurutma işlemi mekanik dayanıklılığı olumsuz etkilemektedir (158).

Tıbbi malzemelerin gama irradyasyonu ile sterilizasyonu için Uluslararası Atom Enerji Ajansı tarafından önerilen doz 25000 gray olmasına rağmen, Fideler ve ark., taze donmus kemik-patellar tendon-kemik allogreftinin sterilizasyonun 30000 gray veya üstü gama irradyasyonu ile yapılması gerektigini; bu doz ve üzerinde HIV (İnsan Bağışıklık Yetmezlik Virüsü)'in dokuda saptanmadığı bildirilmiştir (159).

Greftlerin sterilizasyonunda HIV, HBV (Hepatit B Virüsü), HTLV (Human T Cell Lymphotrophic Viruses), CMV (Sitomegalivirüs) ve özellikle HCV (Hepatit C virüsü) bulaşma ihtimalini azaltmak için basınçlı su, aseton, etil alkol ve eter yaygın olarak kullanılmaktadır. Yanısıra, deminarilize edilmesi ve ileri yıkama basamakları kullanılması da bu enfeksiyonların bulaşmasını azaltmakla beraber bu işlemler greftin özelliklerini değiştirir (160). Hidrojen peroksid de serbest oksijen radikalleri oluşturarak osteoindüktiviteyi etkilemeden baktesid ve virüsidal etki göstermektedir (161,162).

Dondurulup kurutulan (freeze drying) greftlerde, dondurulmuş (fresh frozen) greftlere göre immünolojik etki daha fazla azalır. Fakat bu greftlerde mekanik dayanıklılık %50 daha azdır. Bununla beraber; dondurulmuş (fresh frozen) greftlerin saklanmaları ve taşınmaları esnasında soğuk zincir gerekmesi ve yüksek maaliyeti dondurulup kurutulmuş allogreftlere göre dezavantajlarıdır (163).

Cornu ve ark., farklı yöntemlerle sterilize edilen kemik allogreftlere göre dondurulup kurutulan ve gama ısınları ile sterilize edilen greftlerin daha kırılgan ve daha sert olduğunu göstermişlerdir (164). Bu nedenle, gama ısınlarının dozu arttıkça kemik allogreftin dayanıklılığı azalacak ve kırılganlığı artacaktır. Dolayısıyla, masif allogreftler ile rekonstrüksiyon planlanırken, daha az kırılgan olan taze dondurulmus allogreftler tercih edilmelidir.

Allogreftler de, otogreftler gibi kortikal, spongioz, kortikospongioz olarak kullanılabilir. Segmenter diafizer ve periartiküler rezeksiyonlar sonrası kortikal destek allogrefti kullanılması ile rekonstrüksiyonlarda başarılı sonuçlar bildirilmiştir (165).

En sık kaynaklardan biri olan kalça artroplastisinde çıkarılan femur başları kansellöz allogreftlere örnektir. Yalnızca osteokondüktif özelliğe sahiptir. Otogreftler kadar olmasa da

basit kemik kisti ve anevrimal kemik kisti, NOF, enkondrom gibi lezyonların greftlenmesinde başarılı sonuçlar bildirilmiştir (166).

Kortikal allogreftlerin kemik inkoporasyonu yavaştır ve rezorpsiyon nedeniyle mekanik yüklerini ciddi olarak kaybederler. Proksimal humeral allogreftlerde %35 civarında patolojik kırık bildirilmiştir (167). Bunun yanında %6-13 hastada oldukça yıkıcı bir komplikasyon olan allogreft enfeksiyonu gelişir. En sık etken Stafilococcus epidermidis olup %70 postoperatif birinci ayda enfeksiyon görülür (168).

Allogreftlerin donör saha komplikasyonları olmaması, otogreftin yeterli olmadığı büyük kemik kayıplarında kullanılabilmesi, değişik boyut ve formlarda kullanılabilmesi allogreftlerin avantajlarıdır.

2.8.4.1.1.3. Demineralize Kemik Matriksi:

Demineralize kemik matriksi (DBM), osteokondüktif ve farklı derecelerde osteoindüktif materyal olarak kemik boşluklarını doldurmak için kullanılır. Kemik allogreftlerin asit ekstraksiyon uygulanması sonrasında elde edilir. Standardize edilmiş yöntemle elde edilir. Jel, macun, granül vb. birçok formu mevcuttur.

Allojen kemik, 74-420 jxm partikül büyüklüğüne erişene kadar ezilip ve ardından üç saat 0,5N HCL mEq/gr'da demineralize edilir. Kalan asit steril su, etanol ve etil eter ile yıkanmasıyla elde edilir. DBM elde etme aşamalarına göre (demineralizasyon zamanı, asit uygulaması, ısı, yağdan arındırıcı ajan uygulamaları ve gama ışını veya etilen oksit ile sterilizasyon) firmalar arasında farklılıklar bulunur (169,170).

DBM'nin biyolojik aktivitesi, ekstraselüler matrikste bulunan proteinler ve büyüme faktörleriyle olur. Osteoindüktif kapasite donöre, saklama şekline, sterilizasyon yöntemi ve kemiğin işlenmesine göre değişir.

Şekil 20 - DBM farklı formları

Ürün	Dağıtıcı	%DBM Taşıyıcı (wt)	Terminal Sterilite	Osteoindüksiyon Deney-Test
Stimublast	Arthrex	RPM (36)	Evet E-Beam	In Vivo Evet
AlloMatrix	Wright Medical	$CaSO_4$ (40)	Evet E-Beam	In Vitro Evet
DBX	Synthes	Na Hiyalünorat (32)	Hayır	In Vivo / InVitro Evet
Grafton	Medtronic	Gliserol (17)	Hayır	In Vivo Evet

Tablo7 - Farklı firmalardaki DBM'nin karşılaştırılması

Aşırı doz kullanımına bağlı nöro-nefrotoksik yan etkiler bildirilmiştir. Bu yüzden gliserolle kombine edilen (Grafton) DBM kullanılacagı zaman 2 cc/kg'nin üzerinde dozda kullanılmaması (düşük vücut ağırlığına sahip çocuk ve yaşlılarda dikkat edilmesi) önerilir (170). Bunun yanında bütün allogreftler gibi HIV bulaştırma riski taşır, fakat bugüne kadar DBM kullanımına bağlı HIV geçişi bildirilmemiştir.

2.8.4.1.1.4 Seramik Matriksler:

Hidroksiapatit ve trikalsiyum fosfat (TCP) gibi kalsiyum fosfat bileşikleri seramik matriksler olarak isimlendirilirler. Benzer şekilde, kalsiyum sülfat tuzları da bu gruba dahil edilebilir. Mekanik destek gösteren, osteojenik ve osteoindüktif özelliği olmayan sentetik materyallerdir.

Bu materyaller rezorbsiyon hızına göre aşağıdaki üç gruba ayrılır.

1. Hızlı rezorbe olan seramikler
2. Yavaş rezorbe olan seramikler
3. Enjekte edilebilen seramik çimentolar

Hızlı rezorbe olan seramikler:

TCP tozlarının, naftalin gibi taşıyıcılar kullanıldıktan sonra sıkıştırılması ile elde edilen poroz TCP implantları %35 oranındadır ve oluşan porlar 100-300 jjum boyutlarındadır. TCP, hidroksiapatit ile kıyaslandığında daha hızlı çözünür ve rezorbe olur. Kemik hücrelerinin rezorpsiyon olmadan yapının içerisine ilerleyememesinin sebebi gözenek yapısının çok küçük olması ve gözenekler arasında bağlantı bulunmamasıdır. Bundan dolayı TCP'nin granül formu kemik grefti olarak daha kullanışlıdır.

Yüksek kalsiyum fosfat iyon konsantrasyonuna sahip yüzeyler ve lokal mikro çevre, TCP rezorpsiyonunu etkilemektedir. TCP'nin bulunması ve kalsiyum fosfat kristallerinin lokal depolanması osteoklastları uyarmaktadır. Osteoklastik aktivitenin artması ile osteoblastik aktivite de artacağı için yeni kemik oluşumu meydana gelir(171).

Yavaş Rezorbe Olan Seramikler:

Yavaş rezorbe olan kalsiyum fosfat seramiklerden klasik bir örnek hidroksiapatittir. Yüksek derecede kristalize hidroksiapatitin (mercan kaynaklı) vivo olarak stabildir ve yıllık %5-10 rezorpsiyon oranı vardır. Chiroff ve ark. mercanların yapılarının kortikal ve kansellöz kemikler ile benzemekte olduğunu bildirmişlerdir (171).

Basit hidrotermal değişiklik sonucu kalsiyum karbonat ($CaCO_3$) mekanik olarak güçlü hidroksiapatite ($Ca_{10}(PO_4)_6(OH)_2$) dönüşmektedir. Hidroksiapatit poroz implantların hayvan ve insanlarda yapılan uygulamalar sonucunda fibrovasküler doku ile kaplandığı ve sonra lameller kemiğe döndüğü gözlenmiştir. Oluşan kemik, otojen greftlere benzemektedir.

Hidroksiapatitin yavaş emilimi klinik olarak dezavantajlı bir durumdur. Bundan dolayı, emilimi artırmak için farklı yöntemler geliştirilmiştir. Bunlar; kalsiyum karbonatın dış kabuğunun hidrotermal olarak hidroksiapatite çevrildiği implantlar, hidroksiapatitten elde edilen bifazik kalsiyum fosfat seramikler ve hidroksiapatit ile TCP karışımı olan kompozit materyallerdir.

Enjekte Edilebilen Seramik Çimentolar:

Seramik çimentolar, a-TCP, dibazik dikalsiyum fosfat ve tetrakalsiyum fosfat monoksid karışımlarından oluşmaktadır. Likid macun olarak karıştırılan maddeler belirgin ısı oluşmadan kristalize olarak sertleşir. Oluşumun bir kısmı hidroksiapatit olsa da sertleşen çimentonun büyük bir kısmı saflaşmamış, kolay rezorbe olan kalsiyum fosfat seramik kristalleri içerir ve osteoklastlar tarafından remodelize edilir. Bu sertleşmiş materyalin kompresif güçlere karşı dayanıklılığı kansellöz kemiklere eşdeğerdir.

Histolojik açıdan, implantasyon sonrası vasküler kanalların invazyonu ve sonrasında yeni kemik oluşumunun izlediği osteoklastik aktivite gözlenir. Klinik olarak açık ve kapalı olarak kırık sahasına ve kemik kaybı olan bölgeye uygulanabilmektedir.

Kalsiyum fosfat çimentosu seramik yapısında olan, kemik benzeri osteokondüktif yapıdadır. Tüm osteokonduktif materyaller içinden yüksek kompresyona sahip maddedir.

Kalsiyum sülfat ise alçı yapısında olup, kemik boşluk doldurucu olarak kullanılmaktadır. 4-12 hafta ile en hızlı rezorbe olan maddedir. Kemikle yer değiştirme özelliği vardır. Ayrıca, steril yara yeri akıntısına neden olabilmektedir. Mekanik zayıflığı sebebi ile tek başına değil, greft genişletici olarak kullanılır.

Kemik Morfojenik Proteinleri (BMP):

Kemik morfojenik proteinleri, düşük molekül ağırlığına sahip kollajen olmayan glikoproteinlerdir. Bu protein ailesi çok sayıda büyüme ve farklılaşma faktörü içeren bir grup olan TGF-ß (transforme edici büyüme faktörü-ß) grubuna dahil olan dimerik moleküllerden oluşmaktadır. BMP-2'den BMP-8'e kadar yedi üyesi olmasına rağmen osteojenik proteinler, kıkırdak kaynaklı morfojenik proteinler ya da büyüme ve farklılaşma faktörleri gibi çeşitli isimlerle anılan otuzdan fazla molekülü barındıran bir ailedir ve hepsi birlikte TGF-ß grubunun üçte birinden fazlasını oluştururlar.

Tüm kemik proteinlerinin ağırlık olarak %0.1'ini oluşturan kemik morfojenik proteinleridir. DBM, kemik morfojenik proteinlerinin karışımından oluşur ve immünojeniktir. Ancak saf BMP, immünojenik ve türlere özgü değildir. Rekombinant gen teknolojisi ile kemik morfojenik proteinleri ayrı ayrı üretilmiştir.

Klinik kullanımda ise BMP karışımları saflaştırılmış kemik ekstrelerinden elde edilir. Çalışılmakta olan rekombinant BMP'ler rh-OP-1 (osteojenik protein 1), rh-BMP-2 ve rh-BMP-7'dir. Boden ve ark. lomber spondilolistezli 14 hastada metal kafeslerin içine rhBMP-2/ kollajen (11 hasta) ve otogreft (3 hasta) yerleştirerek spinal füzyon uygulamışlardır. rhBMP-2/ kollajen kullanılan 11 hastada altıncı ayda füzyon saptanırken, diğer üç hastanın ikisinde füzyon birinci yılda olmuştur (172). BMP'ler gelecekte revizyon artroplastisinde femur başı avasküler nekrozunda, omurga füzyonunda ve enjekte edilebilir formlarıyla minimal invazif cerrahide yaygın kullanım alanı bulacaktır.

2.8.4.2. Biyolojik Olmayan Rekonstrüksiyon:

Eklem kıkırdağını içeren lezyonlarda erken mekanik desteğin sağlanması ve geniş defektlerin doldurulması tercih edilir. Eklem yüzeyine ulaşmış tümörlerde sementle ya da endoprotez imkânlarıyla rekonstrüksiyon yapılır. Uzun kemik tutulumlarında intramedüller çivi ya da plak gibi biyolojik olmayan materyallerle rekonstrüksiyon yapılır.

X. MATERYAL VE METOD

Şubat 2010 ile Şubat 2014 yılları arasında Bezmialem Tıp Fakültesi Ortopedi ve Travmatoloji ABD'de, benign kemik tümörü tanısı ile küretaj sonrası sementleme yapılıp ve sement üzerinden DBM uygulanmış hastalar çalışmaya dahil edildi.1 seneden az takip edilen hastalar çalışma haricinde tutuldu.

Çalışmaya dahil edilen hastaların yaş, cinsiyet, tümör lokalizasyonu ve tarafı, histopatolojik tanısı, Enneking evresi, tümör büyüklüğü, tümöre ulaşılmak için açılan kemik kapağın boyutu, operasyonda profilaktik fiksasyonu kullanımının varlığı, ameliyat sonrası işe dönüş zamanı, MSTS fonksiyonel skoru, varsa tümör nüksü ve DBM'nin kemik gelişme stimülasyonu açısından etkisi not edildi.

Bütün hastalara standart olarak ameliyat öncesi direkt grafiler çekilip, gerekiyorsa ek BT ve MRI ile tetkik yapıldı. Bütün hastalar genel veya rejyonel anestezi altında, 1 gram sefazol uygulanıp, turnike altında opere edildi. Standart olarak bütün lezyona hakim olacak şekilde açılan insizyondan yine bütün kemik lezyonuna hakim olacak şekilde kemiğe dril ve osteotom yardımıyla oval pencere açıldı. Agresif küretaj uygulanmasını takiben, kortikal kemiğe kadar veya spongioz kemikten 1 cm alınıncaya kadar yüksek devirli burr motor ile mekanik temizlik yapıldı. Sonrasında çevre yumuşak dokunun ekartörler yardımıyla korunmasının ardından yaklaşık 5 dk fenol ve etanollü gazlar ile kimyasal temizlik yapılarak lezyon bol miktarda serum fizyolojikle yıkandı. Ardından yine standart olarak antibiyotiksiz sement hazırlanıp kavitenin içi sement ile dolduruldu. Kortikal kemik gelişmesini stimüle edip, yük taşıyan kemik gelişmesini arttırmak amacıyla sement donduktan sonra üzerine Grafton marka DBM'nin macun formu uygulandı. Patolojik kırık olma ihtimali olan hastalara plak ile osteosentez sağlandı. Ardından kanama kontrolleri yapılıp dren uygulaması sonrasında katlar usulüne uygun kapatıldı.

Bütün hastaların ameliyat sonrası 15. günde dikişleri alındı ve direkt grafi ile kontrolü yapıldı. Ameliyat sonrası standart olarak 3. ve 6. aylarda yine direkt grafi ile kontrolü yapıldı. Postoperatif 1. senede tümör nüksünü değerlendirmek amacıyla bütün hastalara BT çekildi. BT'de tümör nüksünün varlığının incelenmesinin yanında DBM'nin kemik iyileşmesini tetiklemesine de bakıldı.

DBM'nin yeni kemik oluşturması açısından etkinliği kapak üzerindeki yeni kemik oluşum alanı BT kesitlerine göre kendi tekniğimizle kategorilendirildi (Tablo 8). Direkt grafi ve BT kesitlerine göre tümör hacmi Hacim = 4/3* π *d1/2*d2/2*d3/2 formulü ile hesaplandı (178). Hastaların fonksiyonel değerlendirmesinde, Enneking tarafından geliştirilen bir skorlama sistemi olan Musculoskelatal Tumor Society (MSTS) baz alınarak 'ağrı, fonksiyonel kapasite, emosyonel durum, destek kullanımı, yürüme mesafesi ve yürüme şekli' parametreleriyle incelemesi yapıldı (Tablo 9) (174). Toplam puan en yüksek puana bölünerek % değeri elde edildi.

3.1. İstatistiksel Yöntem:

Verilen istatistiksel analizi IBM SPSS v22 paket programı ile yapılmıştır. Verinin normal dağılım gösterip göstermediği Shapiro-Wilk testi ile incelenmiştir. Verinin tanımlayıcı istastistikleri sürekli verilerde normal dağılım gösteren değişkenler için ortalama ± standart sapma; normal dağılım göstermeyen değişkenler için medyan (minimum-maksimum) olarak ve kategorik değişkenler için frekans (n) ve yüzde (%) olarak belirtilmiştir.
Normal dağılmayan sürekli veri için ikiden fazla bağımsız grubun karşılaştırılmasında Kruskal-Wallis Testi, bağımsız iki grubun karşılaştırılmasında Mann-Whitney testi kullanılmıştır. Normal dağılmayan değişkenler arasındaki ilişkiler Spearman Korrelasyon katsayısı ile incelenmiştir. Anlamlılık düzeyi α=0.05 olarak belirlenmiştir. İstatistiksel olarak anlamlı bulunan p değerleri Tablolar içinde koyu renk ile belirtilmiştir.

Kapak üzerindeki yeni kemik oluşumu	Derecelendirme
%0	0
%1-25	1
%26-50	2
%51-75	3
%76-100	4

Tablo 8 - Postoperatif 1.senede çekilen BT'ye göre kapak üzerindeki yeni kemik oluşumunun derecelendirmesi

	Durum	Sonuç	Puan
Ağrı			
	Ağrı yok	İlaç kullanmıyor	5
	Ilımlı ağrı	İlaç kullanmıyor	4
	Kısıtlayıcı olmayan ağrı	Narkotik olmayan analjezik kullanımı	3
	Hafif-orta dereceli ağrı	Narkotik olmayan analjezik kullanımı	2
	Kısıtlayıcı ağrı	Aralıklı narkotik analjezik kullanımı	1
	Sürekli ağrı	Sürekli narkotik analjezik kullanımı	0
Fonksiyonel kapasite			
	Kısıtlılık yok	Engelli değil	5
	Hafif kısıtlılık	Hafif engelli	4
	Rekreasyonel kısıtlılık	Hafif engelli	3
	İş gücü kaybı hafif	Önemli derecede engelli	2
	Kısmı iş gücü kaybı	Önemli derecede engelli	1
	Sürekli iş gücü kaybı	Engelli	0
Emosyonel durum			
	Gayretli-hevesli	Tavsiye eder	5
	Memnun	Tavsiye eder	4
	Tatmin olmuş	Bir daha olsa tekrar yaptırır	3
	Çekimser	Bir daha olsa tekrar yaptırır	2
	Kabullenmiş	İstemeyerek	1
	Memnuniyetsiz	Yaptırmaz	0
Destek kullanımı			
	İhtiyaç yok	Destek kullanmıyor	5
	Breys ihtiyacı hafif	Aralıklı breys kullanımı	4
	Breys ihtiyacı var	Düzenli breys kullanımı	3
	Baston ihtiyacı hafif	Aralıklı baston kullanımı	2
	Tek bastona ihtiyaç var	Düzenli baston kullanımı	1
	Çift baston-koltuk değneği ihtiyacı	Sürekli baston-koltuk değneği kullanımı	0
Yürüme mesafesi			
	Normal	Ameliyat öncesi gibi	5
	Kısıtlanma yok	Ameliyat öncesi gibi	4
	Kısıtlanma hafif	Engel oluşturmuyor	3
	Kısıtlanma orta	Engel oluşturmuyor	2
	Engelli	Ev içinde hareketli	1
	Hareketsiz-bağımlı	Yardım-tekerlekli sandalye ile	0
Yürüyüş şekli			
	Normal	Ameliyat öncesi gibi	5
	Aksama yok	Ameliyat öncesi gibi	4
	Hafif aksama	Kozmetik bozukluk	3
	Orta derece aksama	Kozmetik bozukluk	2
	Belirgin aksama	Hafif fonksiyonel bozukluk	1
	Engelli	Önemli fonksiyonel bozukluk	0

Tablo 9 - MSTS Fonksiyonel Skorunun Hesaplanması

XI. BULGULAR

Çalışmaya katılan 32 olgunun 15'i (%46) erkek, 17'si (%54) kadın hastaydı. Bu hastaların ortalama yaşı 38±15 (minimum12, maksimum:68) idi. Hastaların18'i (%56) sağ, 14'i (%44) sol tarafından opere oldu. Hastaların postoperatif olarak ortalama 20,8±7,7 ay takip edildi. 6 (%19) tanesinde basit kemik kisti, 14 tanesinde (%43) enkondrom, 1 (%3) tanesinde anevrizmal kemik kisti, 1 (%3) tanesinde fibröz displazi, 3 (%9) tanesinde NOF, 1 (%3) tanesinde kondroblastom, 6 (%19) tanesinde dev hücreli kemik tümörü mevcuttu (Şekil 21).

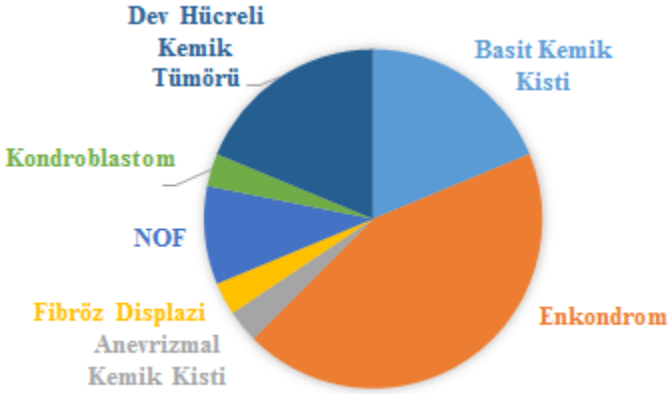

Şekil 21- Çalışmaya Dahil Edilen Hastların Tümör Tanıları

5 (%16) tanesinin proksimal humerusunda, 3 (%9) tanesinin proksimal femurda, 16 (%50) tanesinin distal femurda, 5 (%16) tanesinin proksimal tibiada, 1 (%3) tanesinin distal tibiada, 2 (%6) tanesinin kalkaneusta lezyonu mevcuttu. (Şekil 22)

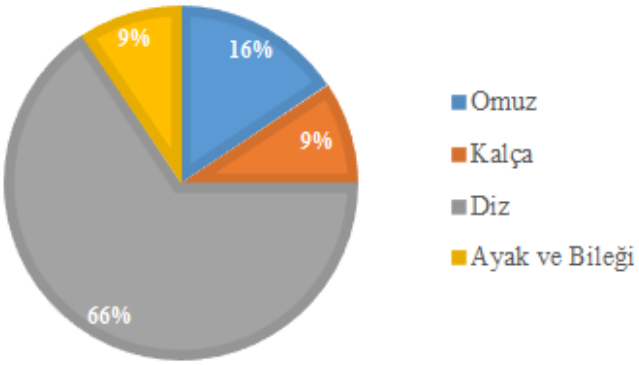

Şekil 22 - Çalışmaya Dahil Edilen Hastaların Tümör Lokalizasyonları

Hastaların 3 (%9) tanesinin Enneking Evre 1, 16 (%50) tanesinin Evre 2, 13 (%41) tanesinin Evre 3 lezyonu mevcuttu. (Şekil 23)

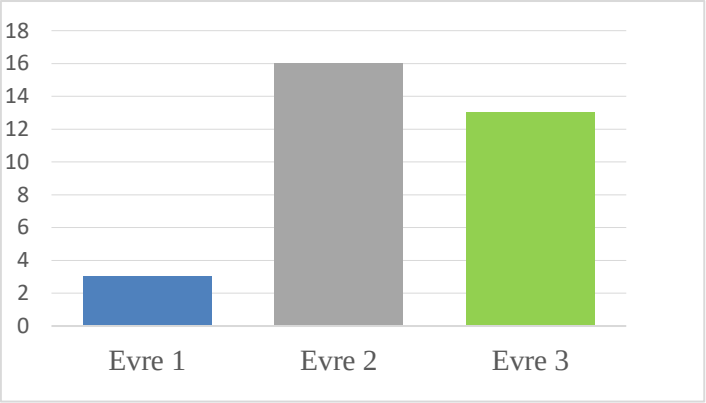

Şekil 23 - Çalışmaya Katılan Hastalarda Görülen Tümörlerin Enneking Evreleri

Çalışmaya dahil edilen hastaların 23 (%72) tanesinde profilaktik stabilizasyon yapılmazken, (%28) 9 tanesi profilaktik olarak plak ile stabilize edildi. Çalışmaya katılan hastaların medyan tümör hacmi 17,2cm^3 (2,8-139,6) olarak bulundu. Tümöre ulaşılmak için açılan medyan kapağın alanı 8,3cm^2 (1,6-28,4) olarak bulundu. Hastalar medyan 60 (15-220) günde çalışmaya döndü. Medyan postoperatif MSTS skoru 84,5 (66-97) bulundu (Tablo 10). Bölgeler arasında skorlar açısından istatistiksel anlamlı fark bulunamıştır (p=0.097) (Tablo 18).

	Yaş	MSTS skoru	Tümör Hacmi (cm3)	İşe Dönüş (gün)	Kapak Alanı (cm2)	Kemik Oluşumu
N	32	32	32	32	32	32
Mean	38,6					
Std. Deviation	15,2					
Median		84,5	17,2	60,0	8,3	2,0
Minimum		66,0	2,8	15,0	1,6	0,0
Maximum		97,0	139,6	220,0	28,4	4,0

Tablo 10 - Hastaların ve tedavi sonuçlarının istatistiksel değerleri

Ameliyattan sonra çekilen 1. sene çekilen BT sonuçlarında 4 hastada hiç kemik oluşumu görülmezken (Evre 0), 11 hastada kapağın yaklaşık %25'inden az kemik oluşumu (Evre 1), 2 hastada kapağın %26-50'si arası kemik oluşumu (Evre 2), 3 hastada kapağın %51-75'i arası kemik oluşumu (Evre 3), 10 hastada kapağın tamamına yakın kemik oluşumu (Evre 4) saptandı. Medyan olarak kemik oluşumu Evre 2'ydi. (Şekil 24, Tablo 10).

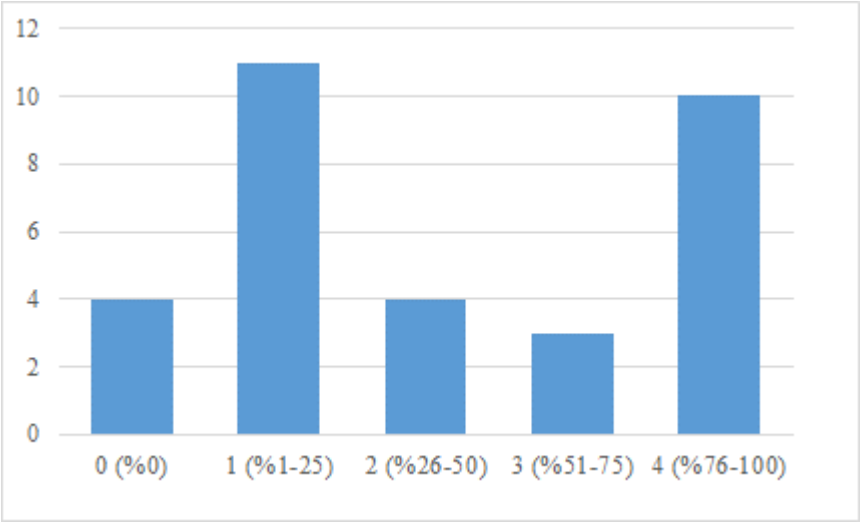

Şekil 24 - Postoperatif 1. senede BT'de görülen kapak üzerindeki yeni kemik oluşumunun derecelendirilmesi

Tümör büyüklüğü ile profilaktik olarak fiksasyon yapılan hastalar arasındaki istatistiksel fark incelendi. Bizim deneyimlerimize göre tümör büyüklüğü ile profilaktik fiksasyon açısından anlamlı ilişki saptanamadı (p=0.592).(Tablo 11)

tümörhacmi					
Profilaktik fiksasyon	N	Median	Minimum	Maximum	p*
,00	23	18,7380	2,76	139,61	0.592
1,00	9	16,1480	6,22	29,37	

*:Mann Whitney u testi

Tablo 11 - Tümör büyüklüğü ile profilaktik fiksasyonun istatistiksel incelenmesi

Profilaktik fiksasyon kullanımının yeni kemik gelişimini etkilemesi açısından anlamlı bir fark saptanamadı (p=0.967, Tablo 12).

Yeni kemik oluşumu					
Profilaktik fiksasyon	N	Median	Minimum	Maximum	p*
,00	23	2,0000	0,00	4,00	0.967
1,00	9	2,0000	0,00	4,00	

*:Mann Whitney u testi

Tablo 12 -Profilaktik fiksasyon kullanımı ile yeni kemik oluşumu arasındaki ilişkinin istatistiksel incelenmesi

Profilaktik fiksasyon kullanımı ile postoperatif fonksiyonel sonuçlar arasında istatistiksel anlamlı fark saptandı (p<0.001). (Şekil 25, Tablo 13)

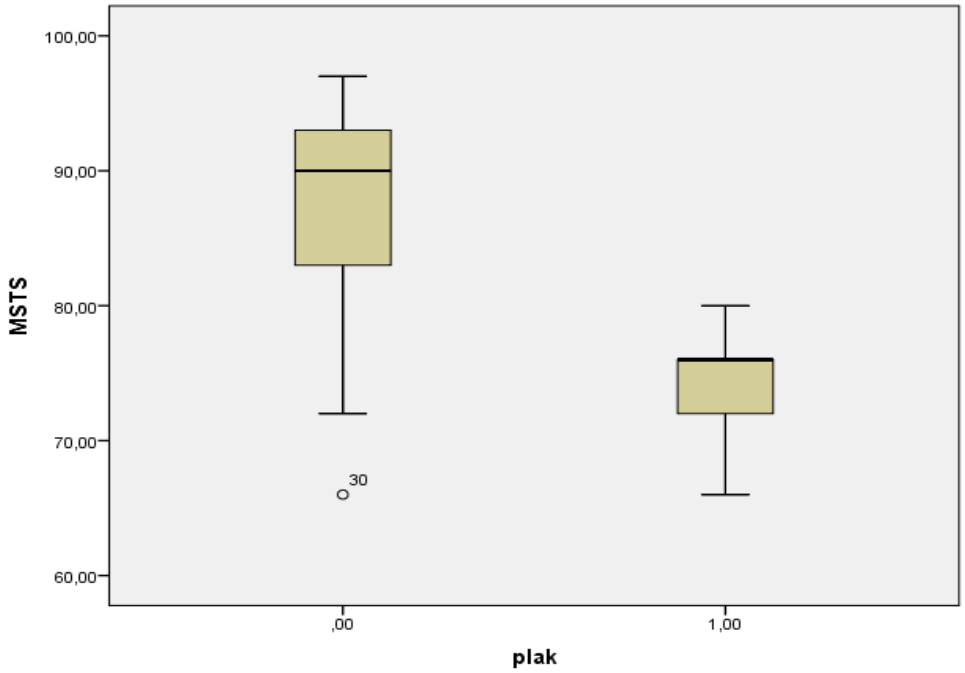

Şekil 25 - Profilaktik fiksasyon kullanımı ile skorların negatif yönde etkilenmesinin grafiksel görünümü

Profilaktik fiksasyon kullanımı ile kapak büyüklüğü arasında istatistiksel anlamlı bir fark saptandı (p=0.013, Tablo 13, Şekil 26).

Profilaktik fiksasyon		MSTS Skoru	İşe Dönüş Zamanı	Kapak Alanı
,00	N	23	23	23
	Median	90,0	60,0	7,1
	Minimum	66	15	2
	Maximum	97	120	28
1,00	N	9	9	9
	Median	76,0	80,0	12,8
	Minimum	66	20	8
	Maximum	80	220	26
	p*	**<0,001**	0,122	**0,013**

*:Mann Whitney u testi

Tablo 13 - Plak varlığı ile MSTS Skoru, İşe Dönüş Zamanı ve Kapak Alanı büyüklüğünün İstatistiksel Anlamlılık Değerlendirmesi

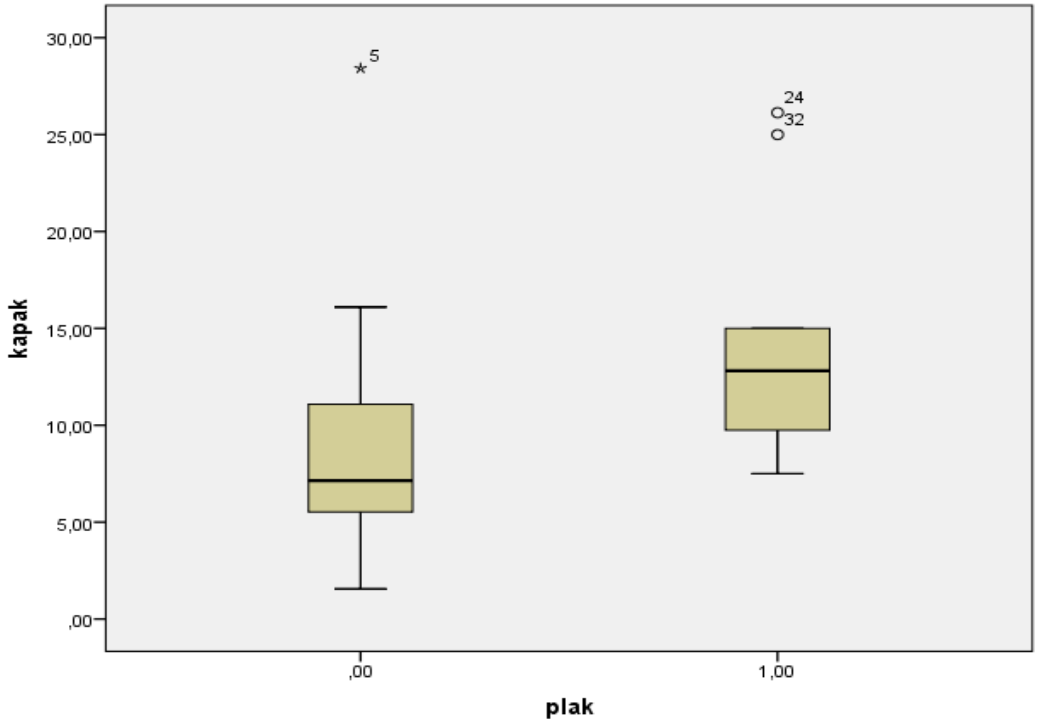

Şekil 26 - Profilaktik fiksasyon gereksinimi ile kapak büyüklüğünün grafiksel ilişkisi

Kapak üzerinde gelişen yeni kemik gelişimi, yaş, fonksiyonel skor, işe başlama zamanı, kapak yüzey alanı büyüklüğü (cm^2) ve tümör büyüklüğü (cm^3) değişkenlerinin arasındaki ilişki değerlendirildi (Tablo 14). Buna göre:

- Yaş ile yeni kemik oluşumu açısından düşük düzeyde negatif yönde korrelasyon saptandı (p:0.046, r:-0.356) (Şekil 27).

- Yaş ile postoperatif fonksiyonel skor ve işe dönüş arasında bir korrelasyon saptanamadı (p:>0.05).

- Tümör hacmi ile fonksiyonel skor ve işe dönüş arasında anamlı bir korrelasyon saptanamadı (p:>0.05).

- Yeni kemik oluşumu ile kapak büyüklüğü arasında arasında anlamlı bir korrelasyon saptanamadı (p:>0.05).

- Yeni kemik oluşumu ile fonksiyonel skor ve işe geri dönüş zamanı arasında bir Korrelasyon saptanamadı (p:>0.05).

- İşe dönüş zamanı ile fonksiyonel skorlar arasında orta düzeyde negatif yönde korrelasyon saptandı (p:0.004, r:-0.498)(Şekil 28).

- Kapak büyüklüğü ile fonksiyel skorlar arasında orta düzeyde negatif yönde korrelasyon saptandı (p:0.001, r:-0,577) (Şekil 29).

			Kemik Oluşumu	Yaş	MSTS Skoru	Tümör Hacmi	İşe Geri Dönüş	Kapak Alanı
Spearman's rho	*kemik*	*Correlation Coefficient*	1,000	-,356*	-,008	,036	,155	,073
		p		**,046**	,964	,845	,398	,692
		N	32	32	32	32	32	32
	yaş	*Correlation Coefficient*	-,356*	1,000	-,222	-,100	,096	-,020
		p	**,046**		,223	,584	,600	,912
		N	32	32	32	32	32	32
	MSTS	*Correlation Coefficient*	-,008	-,222	1,000	-,054	-,498**	-,577**
		p	,964	,223		,771	**,004**	**,001**
		N	32	32	32	32	32	32
	tümörhacmi	*Correlation Coefficient*	,036	-,100	-,054	1,000	,195	,446*
		p	,845	,584	,771		,286	**,010**
		N	32	32	32	32	32	32
	iş	*Correlation Coefficient*	,155	,096	-,498**	,195	1,000	,394*
		p	,398	,600	**,004**	,286		**,026**
		N	32	32	32	32	32	32
	kapak	*Correlation Coefficient*	,073	-,020	-,577**	,446*	,394*	1,000
		p	,692	,912	**,001**	**,010**	**,026**	
		N	32	32	32	32	32	32

*. Correlation is significant at the 0.05 level (2-tailed).

**. Correlation is significant at the 0.01 level (2-tailed).

Tablo 14 - Hastaların veri ve sonuçları arasındaki non-parametrik korrelasyon hesaplaması

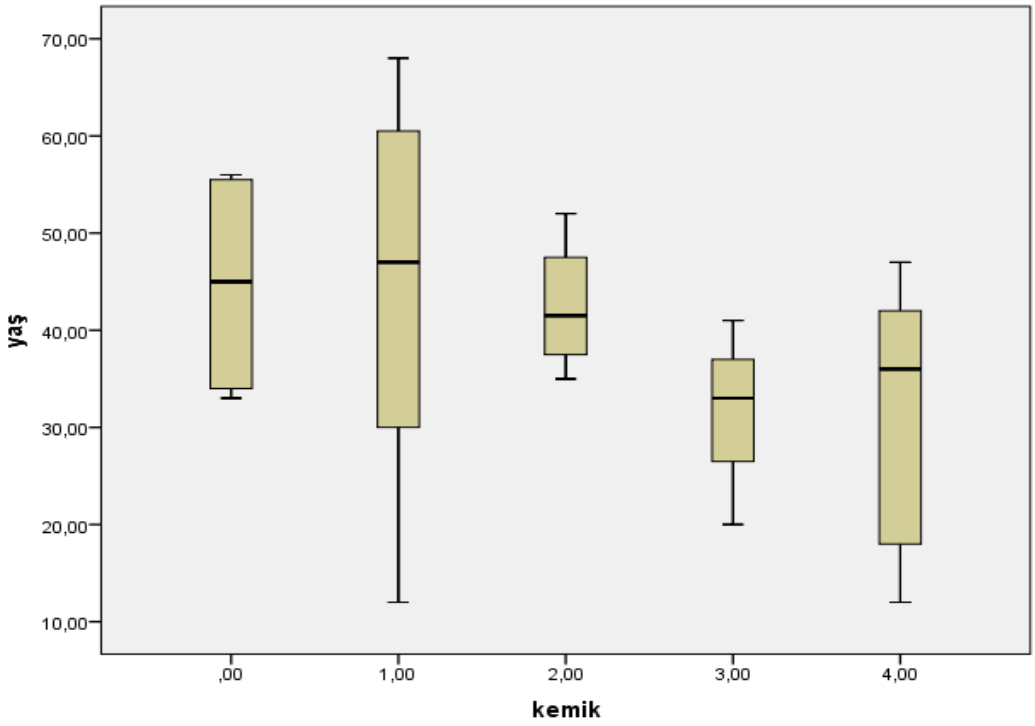

Şekil 27 - Yeni kemik oluşumu ile yaş arasındaki farkınkorrelasyonu

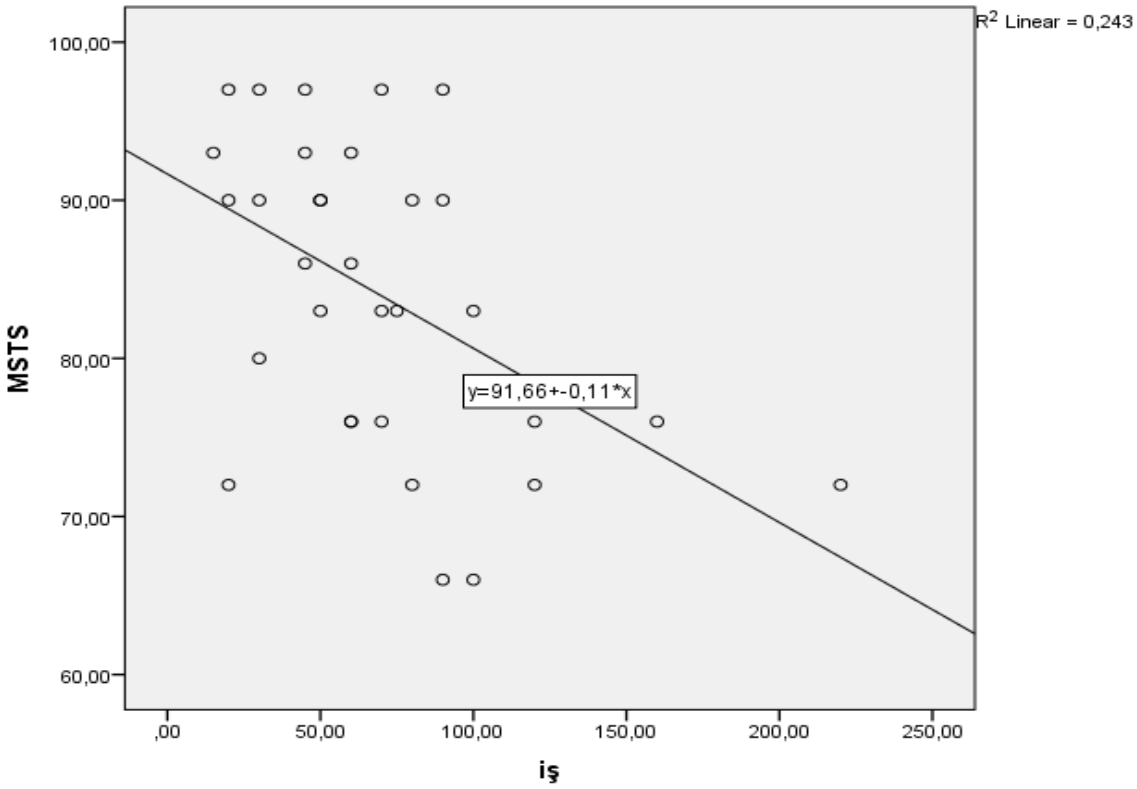

Şekil 28 - Fonksiyonel skor ile işe geri dönüş zamanı arasındaki korrelasyon

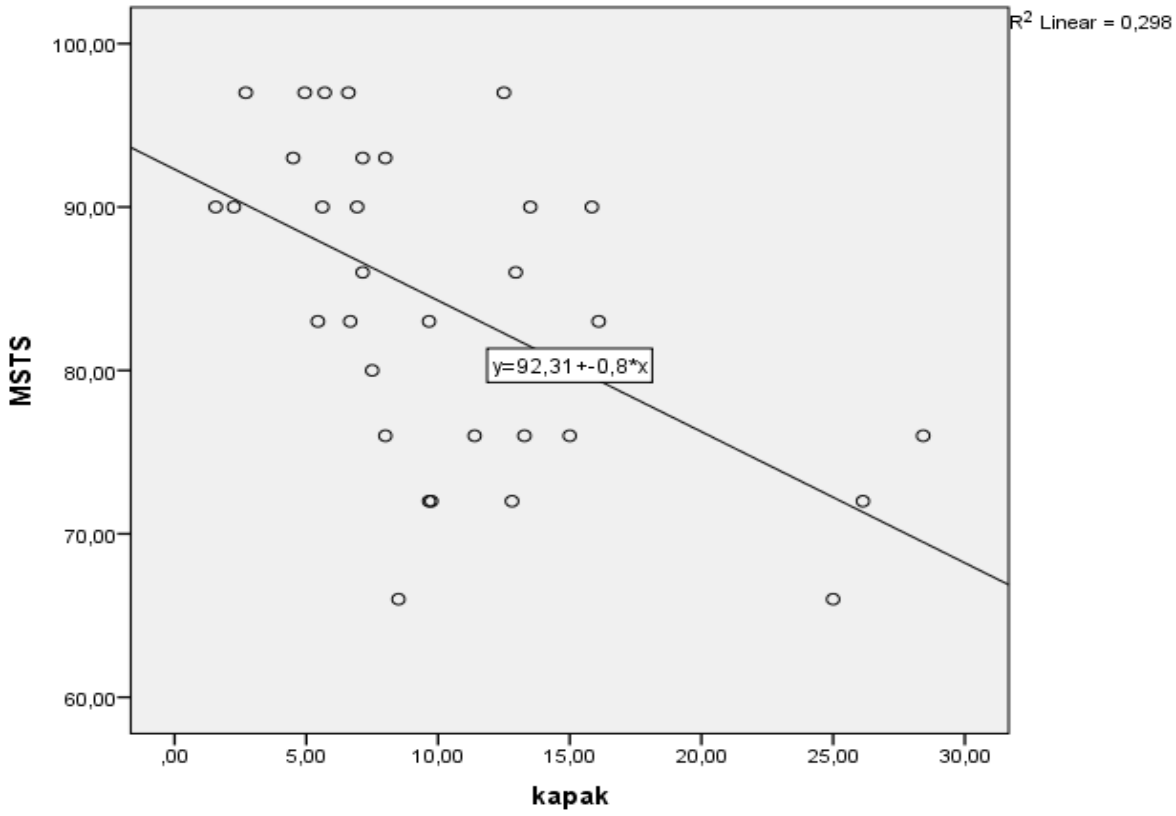

Şekil 29 - Fonksiyonel skor ile kapak büyüklüğü arasındaki korrelasyon

Enneking tümör evresi ile fonksiyonel skor, tümör büyüklüğü ve işe dönüş açısından anlamlı bir fark saptanamadı (p>0.05) (Tablo 15).

Evre		MSTS	tümörhacmi	iş
1,00	N	3	3	3
	Median	86,00	23,45	45,00
	Minimum	76,00	6,26	20,00
	Maximum	97,00	23,49	120,00
2,00	N	16,00	16,00	16,00
	Median	88,00	16,08	60,00
	Minimum	66,00	2,76	15,00
	Maximum	97,00	124,17	160,00
3,00	N	13,00	13,00	13,00
	Median	83,00	25,96	70,00
	Minimum	66,00	11,05	30,00
	Maximum	97,00	139,61	220,00
	p**	0,706	0,190	0,696

**:Kruskal Wallis Testiaka 1

Tablo 15 - Tümör evresi ile tümör büyüklüğü, işe dönüş zamanı ve fonksiyonel skorlar arasındaki ilişkinin istatistiksel açıdan değerlendirilmesi

Tümör bölgesi ile fonksiyonel skor ve işe dönüş zamanı arasında istatistiksel anlamlı farklılık saptanamadı. (p>0.05)(Tablo 16)

bölge_2		MSTS	iş
1,00	N	5	5
	Median	72,00	90,00
	Minimum	66,00	20,00
	Maximum	93,00	120,00
2,00	N	3,00	3,00
	Median	90,00	90,00
	Minimum	83,00	90,00
	Maximum	97,00	100,00
3,00	N	21,00	21,00
	Median	83,00	60,00
	Minimum	72,00	15,00
	Maximum	97,00	220,00
4,0		3	3
	Median	97	45
	Minimum	93,00	20,00
	Maximum	97,00	45,00
	p**	0,097	0,76

****:** Kruskal Wallis Test

Tablo 16 - tümör lokalizasyonu ile fonksiyonel skorlar ve işe dönüş arasındaki ilişkinin istatistiksel açıdan incelenmesi

Komplikasyon olarak sadece 1 tane dev hücreli kemik tümörü hastasında nüks oluştu. Tekrar agresif küretaj ardından sement üzerinden DBM uygulanarak revizyon yapıldı. Hastalarda şu an için nüks saptanmadı. Hiçbir hastada enfeksiyon, patolojik kırık, seroma, hematom gibi başka komplikasyonumuz olmadı.

3.1. Vaka sunumları:

Vaka 1:

38 yaşında kadın hasta, istirahat halinde ve gece dahi geçmeyen ağrı nedeni ile polikliniğe başvurdu. Hastanın yapılan muayene ve çekilen grafileri sonucu sağ distal femurunda enkondrom saptandı. Hasta ek olarak BT ve MRI ile tetkik edildi.

Yapılan tetkikler neticesinde hastaya küretaj uygulandı. Küretaj sonrası yüksek hızlı burr ile mekanik, fenol ile kimyasal temizlik sağlandı. Ardından lezyon sementlendi. Sement üzerinden DBM uygulandı. Postoperatif 1. sene de çekilen BT görüntüsünde kapağın tamamına yakın alanında ince yeni kemik oluşumu görüldü.

Ameliyattan sonra 75. günde hasta işe döndü. Postoperatif 1. senede fonksiyonel sonuçları iyiydi. Diz eklem hareket açıklığı diğer bacağına göre yaklaşık 10° kısıtlanmıştı ve plak irritasyonuna bağlı hastanın bazen ağrı kesici kullanmasını gerektirecek ağrısı mevcuttu. (şekil 30)

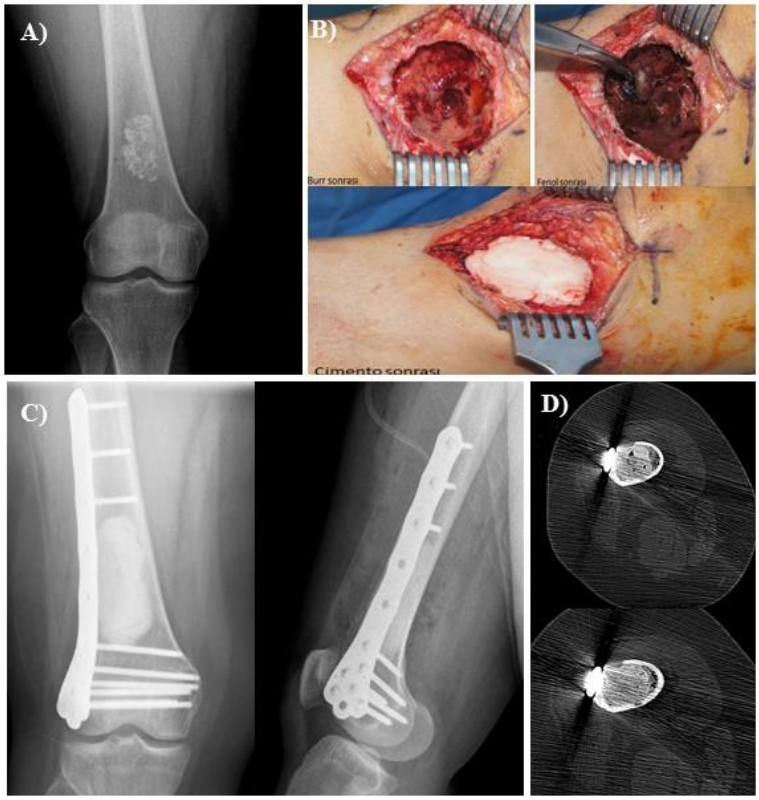

Şekil 30 - Vaka Sunumu 1 - A) Direkt grafide enkondromun görüntüsü B) Ameliyatta burr, fenol ve çimentolama yapılmasını takiben görüntüler C) Ameliyattan sonra 1. sene AP-lateral grafileri D) Ameliyattan sonraki 1. Sene BT görüntülerinde bütün kemiğin üzerini kaplayan ince kemik görülmektedir.

Vaka 2:

24 yaşında erkek hasta dış merkezden dev hücreli kemik tümörü teşhisi konulup biyopsisi ile birlikte tarafımıza yönlendirilmişti. Hastanın dizinde özellik gece ağrısı mevcuttu. Hastanın grafi BT, MRI ile tetkik edilip operasyon için hazırlandı. Biyopsi sonucu patolojik olarak dev hücreli kemik tümörü tanısı konulmuştu.

Hastaya küretaj yapılıp, burr ve fenol ile mekanik ve kimyasal temizlik sağlandı. Kavite sement ile dolduruldu. Sement üzerine DBM uygulandı. 1. sene kontrolünde nüks saptanması üzerine hastaya tekrar agresif küretaj uygulanıp; lezyon tekrar sementlenip sement üzeri DBM ile sıvandı. Revizyon cerrahisi sonrası kemik kapak yerinde gelişen kemik oluşumu 1. sene BT görüntülerinde görüldü. (Şekil 31)

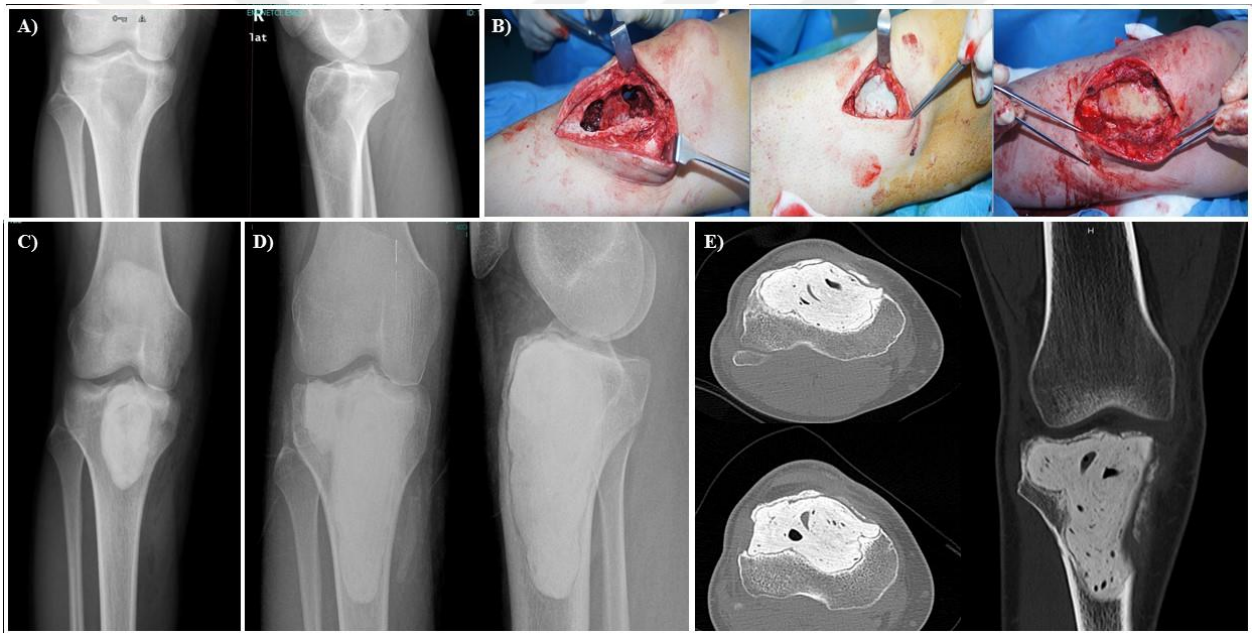

Şekil 31 - Vaka Sunumu 2 - A) Preoperatif AP-lateral grafileri B) Ameliyatta küretaj, çimentolama ve DBM yapılmasını takiben görüntüler C) Ameliyattan sonra 1. sene AP grafisinde nüksün görülmesi D) Revizyon Postoperatif AP-lateral grafileri E) Postoperatif 1. sene BT kesitlerinde kapağın tamamını yeni korteks benzeri kemiğin kapladığı görülmektedir.

Vaka 3:

12 yaşında erkek hasta kruriste uzun süreli mekanik ağrıyla tarafımıza başvurdu. Hastanın çekilen grafileri sonucu NOF saptandı. Hastanın kortikal irritasyona bağlı ağrısı olduğu için tarafımızca opere edildi. Ameliyattan sonraki 1. Sene sonraki BT kesitlerinde nüks görülmemiştir ve bütün kapağı kaplamış kalın kemik dokusu dikkat çekicidir.(Şekil 32)

Şekil 32 - Vaka Sunumu 3 - A) Preoperatif AP-lateral grafileri B) Preoperatif MRI T1 sagital kesiti C) BT sagital kesitinde tümörün korteksi destrükte edildiği gözlenmektedir D) Postoperatif AP-lateral grafileri E) Postoperatif 1. sene BT kesitlerinde kapağın tamamını yeni korteks benzeri kemiğin kapladığı görülmektedir.

XII. TARTIŞMA

Kemik tümörü tedavisinde sistematik bir yaklaşım gerekmektedir. Benign tümörler mekanik olarak basıya ya da patolojik kırığa neden olmadıkça genellikle ağrısız olmalarına rağmen yine de en sık başvuru şikayetinin ağrı olduğu gözden kaçırılmamalıdır. En sık karşılaşılan fizik muayene bulgusu palpabl bir kitle varlığıdır. Her hasta, görüntüleme tetkikleri ile değerlendirilmeli ve şüphede kalınan olgularda uygun biyopsi yöntemleri ile tanısal yaklaşım sonlandırılmalıdır.

Lezyonların evrelemesi yapılırken klinik bulgular, radyolojik tetkikler, histopatolojik incelemelerin yanında lezyonun büyüklüğü, derinliği, büyüme hızı, bulunduğu anatomik lokalizasyon, lezyonun davranışını belirleme ve prognozunu tahmin etmede cerraha yol gösterir; bu da adjuvan tekniklerin kullanılmasını etkiler (26).

Aktif ve agresif kemik tümörlerinde adjuvan tekniklerin kullanımı ile lokal nüksün azaldığına yönelik yayınlar fazla olmasına karşın literatürde bu konuyla ilgili çelişkili ifadeler mevcuttur. Adjuvan tedaviler kullanılarak dev hücreli kemik tümörlerinde nüksün %35-50'den %10-17'ye kadar gerilediği gösterilmiştir (149). Argon koter kullanımı ile dev hücreli kemik tümörlerinde rekkürensin %8.3'e kadar düşürüldüğü bilinmektedir (145). Etanolun adjuvan ajan olarak tek başına % 95 konsantrasyonla 60 saniyelik 3-4 kez tekrar yıkama ile uygulanmasında iyi sonuçlar bildirilmiştir (147). Biz de aktif ve agresif tip tümörlerde adjuvan teknikleri kullanarak nüks oranımızı % 6, dev hücreli kemik tümörlerinde %16 saptayarak literatürle paralel değerler bulduk. Diğer bir deyişle adjuvan ajanların kullanımı ile lokal nüks oranımızı azalttığımızı düşünüyoruz.

Adjuvan tedavilerin dezavantajı olarak literatürde fenol kullanımına bağlı greftlerin kooperasyonun gecikmesi, hipotansiyon, idrarda yeşil renk ve sıvı azot kullanımına bağlı patolojik kırık oluşumu gibi komplikasyonlar bildirilmiştir (144). Bu gibi nedenlerden dolayı adjuvan ajanların latent tümörlerde uygulaması olumsuz olarak görülmektedir (149). Cerrahi tedavinin amacı tümörü eradike etmek, aynı zamanda ekstremite fonksiyonunu olabildiğince korumak olduğu için tedavi planlaması çok iyi yapılmalı, gereksiz agresif yöntemlerden kaçınmalıdır. Biz de kendi vaka serimizde adjuvan ajan kullanımına bağlı komplikasyon görmememize rağmen adjuvan ajanların latent tümörlerde kullanımasının gerekli olmadığını, cerrahi komplikasyon ihtimalini arttırdığını düşünüyoruz.

Sement, benign kemik tümörlerinde boşluk doldurucu özelliğinin yanında, sağladığı yük taşıyıcı destek ve yarattığı ısı ile de cerrahi küretaj sınırlarını ilerletir. Komiya ve ark. sementin donması sırasında 60°C'den daha fazla ısı çıkarttığını, Leeson ve ark. ise bu ısı etkisinin birkaç mm çevre dokuya uzanabildiği ve böylece lokal nüks ihtimalinin azaldığını belirtmişlerdir(176,177). Literatürde alt ekstremitede yük taşıyan bölgelerde mekanik destek sağlamak amacıyla sement kullanımı önerilmiştir ve sement ile komşu kortekste kalınlaşma ve remodelizasyon olduğunu göstermişlerdir (178). Büyük boyuttaki enkondromlarda sementleme ile bir yandan enkondromların kondrosarkoma dönüşme ihtimali en aza indirilirken, diğer yandan düşük dereceli kondrosarkom olan olgularda gereken nihai tedavinin yapılmış olduğunu düşünülmektedir (88).

DBM, kemik rejenerasyonunu esas olarak osteokondüksiyon kısmen de osteoindüksiyon yoluyla sağlayan greftlerdir (179,180). DBM ile ilgili yayınlarda demineralizasyonun, dondurma ve kurutma uygulamalarının kortikal kemiğin osteojenik etkisini arttırdığı, BMP

açığa çıkmasını sağladığı ve bu şekilde allogreftlere göre kemik oluşumunu arttırdığı ve bu yöntemin kemik defektlerini doldurmada etkili bir yöntem olduğu gösterilmiştir (179). Ayrıca, uzun kemik kırıkların kaynamamalarında otogrefte benzer iyileşme de bildirilmiştir (181). Bunun yanında Kim ve ark. 56 tümör cerrahisi hasta üzerine yaptığı retrospektif çalışmada kalsiyum sülfat ile DBM'in (Orthoblast II ,Integra) klinik ve radyolojik sonuçlarını birbiri ile kıyaslanabilir ve efektif olduğunu göstermişlerdir (182). Wilkins ve ark. 41 benign kemik tümörünü küretaj sonrası DBM (AlloMatrix) ile greftlemiş, 38 hastada ortalama 4,8 ayda kemik iyileşmesi olduğunu göstermişlerdir (183).

Son zamanlarda DBM ile kemik kistlerinin de tedavisi popüler hale gelmiştir. Literatürde aktif basit kemik kistinin sadece DBM ile tedavisi başarılı sonuçlanan bir adet level 4 çalışma; DBM ve otolog kemik iliği ile başarılı sonuçlanan iki adet level 3, iki adet level 4 çalışma; DBM ile otolog kemik iliği ve steroidin kombine edildiği tedavi yöntemi ile başarılı sonuçlanan bir adet level 3 çalışma mevcuttur (185,186,187,188,200,201). Sonuç olarak DBM'in ve otolog kemik iliğinin aktif basit kemik kistlerinin tedavisinde iyi bir seçenek olduğu gösterilmiştir (grade B öneri) (190). DBM ile özellikle anevrizmal kemik kistlerinde başarılı tedaviler bildirilmiştir (191). Fakat güncel literatürde deminarilize kemik matriksi ile ilgi yapılmış olan prospektif, randomize, kontrollü çalışma yoktur. Literatürde DBM'lerin farklı markalarını ve farklı formların etki gücünün birbirinden farklı olduğunu gösteren yayınlar mevcuttur (182). DBM ile yapılan araştırmalarda farklı sonuçların elde edilmesine neden olarak partikül büyüklüğü, donör farklılıkları ve greft materyalinin içerisinde osteoindüksiyonu başlatacak miktarda BMP olmaması ya da BMP'lerin inaktif halde olması gibi sebepler gösterilmiştir (192). Esasen bunun Amerikan Gıda ve İlaç İdaresinin bu konuda medikal aletlerde yaptığı gibi standart denetim yapmamasından kaynaklanabileceği de ifade edilmiştir (193). Lomber füzyonla ilgili yapılan bir hayvan çalışmasında Grafton, DBX, Allomatrix markalarının putty formları ile izole olarak kemiğin dekortikasyon işlemi ile karşılaştırmışlar. Sadece Grafton DBM'in sonuçlarını izole dekortikasyondan anlamlı derecede daha iyi bulmuşlardır (194). Biz tedavimizde kullandığımız DBM'lerin hepsini Grafton marka (Medtronik), putty formunda kullandığımız için uyguladığımız tedavi yöntemini kısmen de olsa standartize ettiğimizi düşünüyoruz.

Dev hücreli kemik tümörleriyle ilgili yapılan çalışmalarda sement kullanımı ile rekürrens riski %0-29 arasında bildirilmiştir (195). Genel olarak literatürdeki dev hücreli kemik tümörü tedavilerinde sement ve greft arasında fonksiyonel sonuç ve nüks açısından bir farklılık olmasa da genel kanı sementin daha etkili olduğu doğrultusundadır. Ancak tedavide hasta çocuk, lezyon küçük ve üst ekstremite yerleşimli ise grefonaj uygulaması daha ön plana çıkmaktadır (149,196). Klenke küretaj sonrası kemik grefti yerine kemik çimentosu uygulayarak nüksleri %50 den %14'e düşürdüklerini bildirmişlerdir (136). Marcove da yüksek stres altındaki büyük lezyonlara grefonajdan ziyade sementleme yapılmasını önermiştir. Sementleme fonksiyonel ve radyolojik olarak oldukça iyi sonuçlar doğururken; diğer yöntemlerle kıyaslandığında mekanik stresi alarak kırık oluşmasını önleyen, erken stabilite kazandıran, basit ve düşük maliyetli bir uygulama olduğunu bildirmişlerdir (197). Biz de tümör defektini sement ile kaplayıp sementin boşluk doldurucu, yük taşıyıcı, lokal nüks azaltıcı etkisinden faydalanıp, daha az DBM kullanarak maaliyeti optimize ettik. Diğer yandan da sement üzerine kapak boşluğunu DBM ile kaplayarak yük taşıyan kortikal kemik oluşumunu da arttırdığımızı düşünüyoruz. Literatür araştırmalarımızda tümöral lezyonlarda sement ve DBM'in beraber kullanımı ile ilgili bir yayın bulamadık.

Allogreftlerde iyileşmenin internal ve eksternal olarak iki yönlü olduğu, iyileşme olacaksa daima eksternal kallus ile sekonder olarak gerçekleştiği gösterilmiştir. Eksternal

iyileşmenin ev sahibi kemiğin periostundan başlayıp eksternal kallus ile köprüleşme yoluyla 3 cm'ye kadar greftin dış kısmına doğru ilerlediği; bir senede greftin %40'ına iki senede %80'ine kadar ilerlediği bilinmektedir. İnternal iyileşme korteksin periferinden başlayıp yavaş olarak kemiğin içine doğru 5 senede nadir olarak %15-20 kadar olduğu gösterilmiştir. Radyolojik olarak allogreftin sement yüzeyinde rezorbe olduğuna yönelik kanıt şu an için yoktur. Yapılan çalışmalarda allogreft ve sement yüzeyinin korunduğu ve histolojik incelemelerde sementin bitişik allogreftin revaskülarizasyonunun görülmediği bildirilmiş olup, allogreft yapısında değişiklik olmadığı gösterilmiştir (193). Biz de sementin DBM'in etkisini azaltan sentetik ara yüzey olmadığı; bunun aksine greftlerde eksternal iyileşmenin ön planda olduğu ve hatta kavite içine uygulanan sementin stabilite ve kontağı iyileştirip uygulunan sementin DBM'in etkinliğini arttırdığı inancındayız.

DBM'in canlı kemik üretebilme etkinliği ancak en iyi histolojik inceleme ile anlaşılacak olsa da yapılmış olan çalışmalarda tomografi ve direkt grafilerde gözüken ince rim tabakanın sintigrafide artan bir aktivite gösterdiği, deneysel çalışmalarda da radyolojik ve histolojik sonuçların birbirine paralel olduğu gösterilmiştir (193). Biz de postoperatif 1. senedeki çekilen BT'de kemik kapak üzerinde median olarak yeni oluşan kemiğin kapağın %25-50'sini kapladığını, %31 hastada kapağın %75-100'ünü kaplayan yeni kemik oluşumunun mevcut olduğunu gördük.

Yaşla beraber mezankimal hücre farklılaşması, yeni kemik dokusu gelişmesi ve kırığın yeniden şekillenmesinin yavaşladığı bilinmektedir (198). Fakat DBM ile ilgili deneysel hayvan çalışmalarında yaş ile iyileşmenin etkilenmediği gösterilmiştir (199). Fakat allograftlerin ilerleyen yaştan olumsuz etkilendiğine yönelik bilgiler de vardır (200). Biz ilerleyen yaş ile kemik iyileşmesi arasında negatif korrelasyon gördük. Bu konu araştırılmaya ve tartışmaya açıktır.

Allogreftlerde ilk senede osteoklastik aktivite ile beraber mekanik güçte azalma olduğu, özellikle bu dönemde kırık oluşma riskinin fazla olduğu gösterilmiştir. 5 senede dahi her iki korteks arasında belirgin sement çizgisinin hala gözüktüğü, bu çizgide matür osteonal yapı oluşmadığı, stabilitenin artışı ile beraber allogreftin başarısının arttığı bildirilmiştir (193). Biz de sement uygulaması ile ek kontakt alan oluşturup, stabiliteyi arttırdığımızı ve DBM'in etkinliğini arttırdığımız kanısındayız.

Hacmi 60 cm^3 üzerindeki tümörler, yük taşıyan bölgeler ve geniş kemik kapak açılan lezyonlar her ne kadar küretaj sonrası greftlenip sementlense de profilaktik olarak fikse edilmesi gerektiği; böylece patolojik kırık ihtimalinin azaldığı ifade edilmiştir (201,202). Biz kendi klinik uygulamızda tümör hacmi ile profilaktik fiksasyon arasında herhangi bir korrelasyon saptayamadık. Fakat kapak büyüklüğü ile profilaktik fiksasyon arasında korrelasyon gördük. Komplikasyon olarak hiçbir hastada patolojik kırık ile karşılaşmamıza rağmen biz de büyük olan tümörlerde gerekiyorsa fiksasyon yapılması gerektiğini düşünüyoruz. Tedavilerimizde patolojik kırık komplikasyonu ile karşılaşmamamızı greft ile sementi bir arada kullanıp mekanik ve biyolojik etkinin bir arada oluşmasına bağlıyoruz. Gerektiğinde yükten kurtarılma ve/veya profilaktik fiksasyon sayesinde de patolojik kırığın engellenebileceğini düşünüyoruz.

Literatür her ne kadar konulan implantların çıkarılmasını önermese de implant koyulan hastalarda implant çıkarıldığı zaman fonksiyonel skorların iyileştiğini söyleyen yayınlar da mevcuttur (203,204,205). Biz profilaktik olarak fiksasyon yaptığımız hastalarda fonksiyonel sonuçları korele olarak daha düşük bulduk. Kısa zamanda gerekiyorsa yükten kurtarma ile fonksiyonel sonuçların plak irritasyonuna göre daha iyi olacağı kanaatindeyiz. Fakat olası patolojik kırıkta fonksiyonel sonuçların göreceli olarak kötüleştiği göz ardı edilmemelidir (205).

XIII. SONUÇ

Kemik tümörlerinde küretaj sonrası sement üzerine DBM uygulanması efektif ve biyolojik bir tedavi metodudur. Bu metot araştırılmaya açık olup, kontrollü çalışmalarla desteklenerek histolojik olarak da değerlendirilmesinin gelecekteki tümör tedavi yöntemlerine ışık tutacağı kanaatindeyiz.

XIV. KAYNAKLAR

1. Yıldız Y, Sağlık Y. Kemik ve yumuşak doku tümörlerinde biopsi. TOTBİD dergisi, 2003;2:37-43
2. Robert K, Heck Jr. Tümörlerin genel özellikleri. In: Canale ST, Beaty JH, editors. Campbell's operative orthopaedics. Vol 1. 11th ed. Philedelphia: Mosby; 2011. p. 775-854
3. Lawrence W JR. Soft tissue sarcomas in adults and children. A comparison CA. CancerJ Clin 1994;44:197-9.
4. Kaya T.Kemik ve yumuşak doku tümörlerinde radyolojik özellikleri: Multidisipliner Yaklaşımla Kemik ve Yumuşak Doku Tümörleri, TOTBİD yayınları Ankara, 2013
5. Erler K.Kemik ve yumuşak doku tümörlerine tanısal yaklaşım. in: Multidisipliner Yaklaşımla Kemik ve Yumuşak Doku Tümörleri, TOTBİD yayınları Ankara, 2013
6. James O, Johnston; Tumors in ortopedics. Current Diagnosis and Treatment in Ortopedics, Harry B. Skinner, 1995:236-314.
7. Kerns LL, Simon MA. Surgical theory, staging and surgery of muskuloskeletal neopiasms. Orthop Clin North Am 1996;27:473.
8. Engin K, Sağlık Y, Aydınlı U. Kemik ve Yumuşak Doku Tümörleri. Klinik Değerlendirme ve Görüntüleme, 2005:27.
9. Huvos AG: bone tumors, Diagnosis, threatment and prognosis, ed 2. Philedelphia, WB Saunders, 1991
10. Johnson LC:A general theory of bone tumors. Bull NY Acad Med 1953;29:164.
11. Herring JA (editör). Benign musculoskeletal tumors. ln:Tachdjian's pediatric orthopaedics. 3rd ed. Philadelphia: W.B. Saunders, 2002:1897.
12. Woertler K. Benign bone tumors and tumors tike lesions: Value of cross sectional imaging. Eur Radiol 2003;13:1320.
13. Enneking WF: Musculosceletal Tumor Surgery. New York, Churchill Livingstone, 1983,pp 1345-1380
14. Kaya T.Kemik ve yumuşak doku tümörlerinde radyolojik özellikleri: Multidisipliner Yaklaşımla Kemik ve Yumuşak Doku Tümörleri, TOTBİD yayınları Ankara, 2013
15. Ragsdale BD, Madewell JE, Sweet DE. Radiologic and pathologic analysis of solitary bone lesions: Part II: periosteal reactions. Radiol Clin North Am 1981;19(4):749–83.
16. Magid D. Two-dimensional and three dimensional computed tomographic imaging in musculoskeletal tumors. Clin North Am 1993;31:425.
17. Sundaram M. Magnetic resonance imaging for solitary lesions of bone: When, why, how useful? J Orthop Sci 1999; 4:383
18. Simon M, Kirschner P: Scintigraphic evalution of primer bone tumors. J Bone Joint Surg 1980;62-A.758.
19. Ziessman HA, O'malley JP, Thrall JH, Fahey FH. Nuclear Medicine, The Requisites Fourth edition. United States:Elsevier Books;2013
20. Mankin HJ, Langin TA, Spanier SS: The hazards of the biopsy, J Bone Joint Surg 1996;78-A:656-63.
21. Aboulafia AJ: Biopsy. Instr Course Lect 1999;48:587-90.
22. Buckwalter JA, Brandser EA : Metastatic disease of the skeieton. Am Fam Physician 1997;55:1761-8.

23. Mankin Hj, Lange TA, Spanier SS. The hazards of biopsy in patients with malignant primary bone and soft tissue tumors. J Bone and Joint Surg Am 1982;64:1121-7.
24. Marcove RC, Arlen M. Atlas of bone pathology with clinical and radiographic correiation, based on H L Jaffe.S course. Lippincott Company, 1992.
25. Simon MA, Springfield D. Surgery for Bone and Soft-Tissue Tumors. Philadelphia: Lippincontt-Raven Publishers 1998; 357-91
26. Peabody, T.D., Gibbs, C.P., Simon, M.A., (1998). Current concepts review. Evaluation and staging of musculoskeletal neoplasms. J Bone Joint Surg Am, 80: 1204-1218
27. Bickels J, Jelinek JS, Shmookler BM, Neff RS, Malewer MM. Biopsy of musculoskeletal tumors. Current concepts. Clin orthop Relat Res 2001.37-45
28. The *Issue of the Biopsy*. William F. *Enneking*. J Bone Joint Surg Am, 1982 Oct; 64
29. Simon MA: Biopsy. İn:Simon MA, springfield D(ed), surgery of bone and soft-tissue tumors, lippincott-raven, philadelphia, 1998, s55-65
30. Unni KK, İnwards CY, Bridge JA, Kingblom LG, Lester EW Tumors of the Bones and Joints. AFIP Atlas of Tumor Patology Series 4 Fascicle 2 Washington DC ARC ve AFIP, 2005.
31. Pisters PWT. Clinical Ewaluation and Threatment of Soft Tissue Tumors in Weiss S andGoldblum JR (eds) Enzinger and Weiss's Soft Tissue Tumors 5th Ed. China Mosby 2008.
32. Rougraff BT, Aboulafia A, JS Biermann, Healey J. Biopsy of Soft Tissue MassesEvidence-based Medicine fort he Musculoskeletal Tumor Society Clin Orthop Relat Res 2009, 467:2783-91
33. Barış YS. Biopsinin patolojik değerlendirilmesi. in: Multidisipliner Yaklaşımla Kemik ve Yumuşak Doku Tümörleri, TOTBİD yayınları Ankara, 2013
34. Yang YJ, Damron TA. Comparison of needle Core Biopsy and Fine-Needle Aspiration for diagnostic Accuracy in Musculoskeletal Lesions Arch Pathol Lab Med. 2004, 128:759-64
35. Welker JA, Henshaw RM, Jelinek J, o masses. Outcomes analysis of 155 patients at a sarcoma referral center. Cancer 2000, 89(12):2677-86
36. Şimşek A, Deveci MA, Çakmak G. Kas İskelet Tümörlerinde Biopsi Teknikleri. Türkiye klinikleri J Surg Med Sci. 2(52), 7-13, 2006
37. Miettinen M. Modenr Soft Tissue Pathology. Tumors and Non-neoplastic conditions. Cambrige Uni. Press. Cambridge, 2010
38. Bülbül AM. Kemik ve yumuşak doku tümörlerinde biopsi. in: Multidisipliner Yaklaşımla Kemik ve Yumuşak Doku Tümörleri, TOTBİD yayınları Ankara, 2013
39. Enneking WF, Spannier SS, Goodman MA. A system for the surgical staging of musculoskeletal sarcoma. Clin Orthop 2003;415:4.
40. Simon MA, Biermann JS. Biopsy of Bone and Soft-tissue lesions. J Bone Joint Surg Am 1993;75:616-21
41. Springfield DS, Rosenberg. Biopsy:complicated and risky (Editorial) J. Bone and Joint Surg. 1996, 78-A(5):639-43
42. Schwartz HS, Spengler DM: Needle tract recurrences after closed biopsy for sarcoma. Ann Surg Oncol 1997, 4(3):228- 36
43. Geirnaerdt MJ, Hermans J, Bloem JL, et al. Usefullness of radiography in differantiating enchondroma from central grade 1 chondrosarcoma. AJR Am J Roentgenol 1997;169:1097-104
44. Markhede G, Angervall L, Stener B. A multivariate analysis of the prognosis after surgical treatment of malignant soft tissue tumors. Cancer 1982;49(8):1721–33.

45. Enneking WF. A system for the surgical staging of musculoskeletal neoplasms. Clin Orthop. And Related Research, No: 204:9-36, 1985.
46. Wilkins RM. Treatment of Bening Bone Tumors. In: Menendez LR, editor. Orthopaedic Knowladge Update Musculoskletal Tumors. Rosemont, IL: American Acedemy of Orthopaedic Surgeons; 2002. p.77–85.
47. Dabak N,Göçer H.,Çıraklı A. Principles of surgical treatment of benign bone tumours and staging. TOTBİD Dergisi 2013; 12:501–508
48. Hagmann S, Eichorn F, Moradi B, Gotterbarm T, Dreher T, Lehner B, Zeifang F. Mid- and long-term results of surgical therapy in unicameral bone cysts. BMC Muscloskelet Disord 2011;12:281.
49. Campanacci M. Chondroma. In: Campanacci M, Bertoni F. Bacchini P, editors. Bone and soft tissue tumors. New York: Springer-Verlag; 1990.
50. Jaffe HL, Lichtenstein L. Solitary unicameral bone cyts: with emphasis on the roentgen picture, the pathologic appearance and the pathogenesis. Arch Surg 1942;44(6):1004–25.
51. K.L. Weber, R.K. Heck Jr.Cystic and benign bone lesionsH.S. Schwartz (Ed.), Orthopaedic knowledge update: musculoskeletal tumors 2, American Academy of Orthopaedic Surgeons, Rosemont, IL (2007), pp. 87–102
52. Capanna R, Dal Monte A, Gitelis S, Campanacci M. The natural history of unicameral bone cyst after steroid injection. Clin Orthop Relat Res 1982;(166):204–11.
53. Özger H, Eralp L, Atalar AC, Toker B, Ayan İ, Kebudi R, Bağbek S, Başaran M, Ağaoğlu F, Dizdar Y, Bilgiç B. Survival analysis and the effects of prognostic factors in patients treated for osteosarcoma. Acta Orthop Traumatol Turc 41(3) : 211-219, 2007
54. Greenspan A, Remagen W. Differential Diagnosis of Tumors and Tumor-Like Lesions of Bones and Joints 1st ed. Philadelphia: Lippincott-Raven; 1998. p.159–70.
55. Özbarlas S. Basit ve anevrizmal kemik kistleri.TOTBİD Dergisi 2013; 12:539–546
56. Çobanoğlu U, Kösem M, Altındal E, Arslan H. Kosta Orijinli Dev Anevrizmal Kemik Kisti. Erciyes Tıp Dergisi 2010;32(4):295-300
57. Lin PP, Brown C, Raymond AK, Deavers MT, Yasko AW. Aneurysmal bone cysts recur at juxtaphyseal locations in skeletally immature patients.Clin Orthop Relat Res. 2008 Mar;466(3):722-8.
58. Enneking WF, Spainer SS, Goodman MA. A system for the surgical staging of musculoskeletal sarcoma. Clin Orthop.1980;153:106-20
59. Bovee JV, Hogendoorn PC. CartilageForming tumours of bone and soft tissue and their differantial diagnosis. Current diagnostic pathology 2001;7:223-34
60. Unni KK, İnvards CY. Dahlin's Bone Tumors: General aspects and data on 10165 cases osteoid osteoma, osteoblastoma philedelphia USA, 102-122.
61. Resnik D, Kyriakos M, Guerdon D. Tumors and tumor likes lesions of bone: Imaging and Pathology of specific lesions. In: Greenway Bone and Joint Imaging. 3rd ed. Elsevier Saunders; 2005. p.1121–98.
62. Dorfman HD, Czerniak B. Benign osteoblastic tumors. In: Bone Tumors. 1st ed. St Louis: Mosby, 1998. p.85–127.
63. Campanacci M. Enneking WF. Bone and soft tissue tumors osteoid osteoma, osteoblastoma Springer Werlag İtaly 2.Ed. 1999 390-432
64. Ksandorf Mj, Stull MA, Gilkey FW, et al. Osteoid osteoma. Radiographics 1991;11:671-96
65. Atesok KI, Alman BA, Schemitsch EH, Peyser A, Mankin H. Osteoid Osteoma and osteoblastoma. J Am Acad Orthop Surg. 2011;19:678-89

66. Tosun FC. Kemik ve Yumuşak Doku Tümörlerinde Kemik Sintigrafisi ve PET/BT in : Multidisipliner Yaklaşımla Kemik ve Yumuşak Doku Tümörleri, TOTBİD yayınları Ankara, 2013
67. Cioni R, Armillotta N, Bargellini I, Zampa V, Cappelli C, Vagli P, Boni G, Marchetti S, Consoli V, Bartolozzi C. CT-guided radiofrequency ablation of osteoid osteoma: long-term results. Eur Radiol 2004;14(7):1203–8.
68. Cantwell CP, Obyrne J, Eustace S. Current trends in treatment of osteoid osteoma with an emphasis on radiofrequency ablation. Eur Radiol 2004;14(4):607–17.
69. Barei DP, Moreau G, Scarborough MT, Neel MD.Percutaneous radiofrequency ablation of osteoid osteoma. Clin Orthop Relat Res 2000;(373):115–24.
70. Lindner NJ, Ozaki T, Roedl R, Gosheger G, Winkelmann W, Wörtler K. Percutaneous radiofrequency ablation in osteoid osteoma. J Bone Joint Surg Br 2001;83(3):391–6.
71. Dorfman HD, Czerniak B. Bone Tumors Osteoid osteoma osteoblastoma 1998 mosby St Luis.
72. Frassica FS, Waltrip RL, Sponseller PD, McCarthy EF Jr. Clinicopathologic features and treatment of osteoid osteoma and osteoblastoma in children and adolescents. Orthop Clin North Am 1996;27(3):559–74.
73. Arkader A, Dormans JP. Osteoblastoma in the skeletally immature. J Pediatr Orthop 2008;28(5):555–60. CrossRef
74. Ferracini R, Masterson EL, Bell RS, Wunder JS. Distal ulnar tumours. Results of management by en bloc resection in nine patients and review of the literature. J Hand Surg Br 1998;23(4):517–21.
75. Kemik ve yumuşak doku tümörleri. Editör N. Dabak. TOTBID 2013;117-21
76. Mordenti M, Ferrari E, Pedrini E, Fabbri N, Campnacci L, Muselli M, et al. Validation of a new multiple osteochondromas classification through switching neural Networks. Am J Med Genet A 2013, 161A(3):556-60.
77. Karakurt L, Yılmaz E, Varol T, Özdemir H. Dirsekte soliter osteokondroma bağlı gelişen unlar sinir basısı: Olgu Sunumu. Acta Orthop Traumatol Turc 2004;38:291-4.
78. Herring JA. Benign musculoskeletal tumors. In: Tachdjians pediatric orthopaedics. Vol. 3, 3rd ed. Philadelphia: WB Saunders; 2002. p. 1901-53.
79. Woertler K, Lindner N, Gosheger G, Bringschmidth C, Heindel W, Osteochondroma: MRI imaging of tumor related complications. Eur Radiol 2000;10:823-40
80. Forest M, Coindre JM, Diebold J. Pathology of tumors.İn:Forest M,Tomeno B, Vanel D, .Orthopaedic surgical pathology:diagnosis of tumors and pseudotumoral lesions of bone and joints.Edinburgh: churchill Livingstone; 1997. p.71-516
81. Frassica FJ, Frassica DA, McCarthy EF. Orthopaedic pathology in Miller MD, Thompson SR, Hart JA. Editors. Review of orthopaedics. 6th ed. Ch.9. Elsevier Saunders, Philadelphia, PA, USA. 2012; p.623- 74.
82. Mehta M, White LM, Knapp T. MR imaging of symptomatic osteochondroma with pathological correlation. Skeletal Radiol 1998; 27:427-433.
83. Robert K, Heck Jr. benign kemik tümörleri ve nonneoplastik tümör benzeri oluşumlar. In: Canale ST, Beaty JH, editors. Campbell's operative orthopaedics. Vol 1. 11th ed. Philedelphia: Mosby; 2011. p. 855-881
84. Bell RS. Musculoskeletal images. Malignant transformation in familial osteochondromatosis. Can J Surg 1999; 42:8.
85. Mordenti M, Ferrari E, Pedrini E, Fabbri N, Campanacci L, Muselli M, Sangiorgi L· validation of a new multiple osteochondromas classification. Am J Med Genet Part A 161A: 556–560 Part A Volume 161, Issue 3, pages 556–560, March 2013

86. Vanhoenacker FM, Van Hul W, Wuyts W, Willems PJ, De Schepper AM. Hereditary multiple exostoses: from genetics to clinical syndrome and complications. Eur J Radiol 2001;40(3):208-17.
87. Yücetürk G, Sabah D, Keçeci B, Kara AD, Yalçınkaya S. Kemik ve yumuşak doku tümörlerinin dağılımı. Acta Orthop Traumatol Turc 2011;45:135-43.
88. Adaş M, Yurdoğlu HC, Tonbul M, Özbaydar MU, Keriş İ. Femur alt uç enkondromlarının küretaj ve kemik çimentosu ile tedavi sonuçları. Acta Orthop Traumatol Turc 2007;41:380-6.
89. Yercan H, Ozalp T, Coşkunol E, Ozdemir O. Long-term results of autograft and allograft applications in hand enchondromas. Acta Orthop TraumatolTurc 2004;38:337-42.
90. Nurboja B, Ward D, Patel K. Treatment of enchondroma pathological radial and ulnar fracture in a child with Ollier's disease. Injury Extra 2006;37:409-12.
91. Bilgen MS, Tosun M, Yalçınkaya U, Çetin E, Salar N, Burgucu F. Soliter Enkondrom: Uzun Tübüler Kemik Yerleşimli Kıkırdak Lezyonu Olan 17 Olgunun İncelenmesi. Uludağ Üniversitesi Tıp Fakültesi Dergisi 2013;39:39-43.
92. Rodop O. kondroma. in: Multidisipliner Yaklaşımla Kemik ve Yumuşak Doku Tümörleri, TOTBİD yayınları Ankara, 2013
93. Cannon SR, Sweetnam DR. Multiple kondrosarkoms in dyschondroplasia (Ollier's disease). Cancer. 1985 Feb 15; 55(4):836-40.
94. Manaster BJ. Tumor and Tumor Like Conditions. Putman Charles E., Ravin Carl E. Musculoskeletal Tumor Imaging Text Book of Diagnostic Imaging 2nd edition. New York 2000; 1502-1548
95. Mayer JS, Dormans JP. Differential Diagnosis of Pediatric Musculoskeletal masses. Magnetic Resonans Imaging Clinics of North America. 1998; 6: 561-577
96. Liu J, Hudkins PG, Swee RG, Unni KK. Bone sarcomas associated with Ollier's disease. Cancer 1987; 59: 1376- 1385
97. Staals EL, Bacchini P, Mercuri M, Bertoni F. Dedifferentiated chondrosarcomas arising in preexisting osteochondromas. J Bone Joint Surg Am. 2007; 89:987-93.
98. Aksu N, Erdem MN, Hız VM. Bening Kemik Lezyonlarında Maligniteye Dönüşüm Belirtileri. TOTBID (Türk Ortopedi ve Travmatoloji Birliği Derneği) Dergisi 2007;6:3-4.
99. Giudici MA, Moser RP Jr, Kransdorf MJ. Cartilaginous bone tumors. Radiol clin North Am 1993:31:237-59
100. Bovee JV, Hogendoorn PC. Cartilage forming tumours of bone and soft tissue and their differantial diagnosis. Current diagnostic pathology 2001;7:223-34
101. Demiralp B, Çiçek Eİ. Kondroblastoma. İn: multidisipliner yaklaşımla kemik ve yumuşak doku tümörleri1th edition. 2013.
102. Bloem JL, Mulder JD. Chondroblastoma: a clinical and radiological study of 104 cases. Skeletal Radiol;14:1-9, 1985.
103. Turcotte RE, Kurt AM, Sim FH, Unni KK, McLead RA, Chondroblastoma. Human Pathology 24:944-949, 1993
104. Huvos AG, Higinbotham NL, Marcove RC, O'Leary P: Aggressive chondroblastoma. Review of the literature on aggressive behavior and metastases with a report of one new case. Clin Orthop 126:266-72,1977.
105. Jamhekar NA, Desai PB, Chitale DA, Patil P, Arya S. Benign metastasizing chondroblastoma: A case report. Cancer 1998;82:675-8
106. Schajowicz F, Gallardo H. Epiphysial chondroblastoma of bone. A clinicopathological study of sixty-nine cases. J Bone Joint Surg Br. 1970 May;52(2):205-26.

107. Ramappa AJ, Lee FY, Tang P, Carlson JR, Gebhardt MC, Mankin HJ. Chondroblastoma of bone. J Bone and Joint Surg Am 2000;82A:1140-5
108. Brower AC, Moser RP. The frequency and diagnostic significance of periostitis in chondroblastoma. AJR Am J Roentgenol. 1990 Feb;154(2):309-14. 115
109. Suneja R, Grimer RJ, Belthur M, Jeys L, Carter SR, Tillman RM. Chondroblastoma of Bone: long-term results and functional outcome after intralesional curettage. J Bone Joint Surg Br;87:974-8,2005
110. Christie-Large M, Evans N, Davies AM, James SLJ Radiofrequency ablation of chondroblastoma– experience and follow up in 5 cases. European Society of Skeletal Radiology, Galway 2008
111. Atalar H, Basarir K, Yildiz Y, Erekul S, Saglik, Y. Management of chondroblastoma: retrospective review of 28 patients. J Orthop Sci. 2007 Jul;12(4):334-40.
112. Gitelis S, Soorapanth C. Benign Chondroid Tumors. In: Menendez LR, editor. Orthopaedic Knowledge Update: Musculoskeletal Tumors. 1st ed. Rosemont, IL: American Academy of Orthopaedic Surgeons; 2002. p.107–9.
113. Macdonald D, Fornasier V, Holtby R. Chondromyxoid fibroma of the acromium with soft tissue extension.Skeletal Radiol. 2000 Mar;29(3):168-70.
114. Caffey J. On fibrous defects in cortical walls of growing tubular bones: Their radiologic appearance, structure, prevalence, natural course, and diagnostic significance. Adv Pediatr 1955;7:13–51.
115. Fletcher CDM, Unni KK, Mertens F, editors. World Health Organization Classification of Tumours. Pathology and Genetics of Tumours of Soft Tissue and Bone. Lyon: IARC Press; 2002. p.225–26.
116. Greenspan A, Jundt G, Remagen W. Diagnostyka różnicowa w onkologii ortopedycznej. Medipage, Warszawa. 2008:269–78.
117. Helms CA. Fundamentals of Skeletal Radiology. 3rd ed. Elsevier Saunders; 2004
118. Lee SH, Baek JR, Han SB, Park SW. Stress fractures of the femoral diaphysis in children: a report of 5 cases and review of literature. J Pediatr Orthop 2005;25(6):734–8.
119. Steiner GC. Fibrous cortical defect and nonossifying fibroma of bone. A study of the ultrastructure. Arch Pathol 1974;97(4):205–10.
120. Resnick D, Kyriakos M, Greenway GD. Tumors and tumor-like lesions of bone: imaging and pathology of specific lesions. In:Resnick D, editor. Diagnosis of Bone and Joint Disorders. 3rded. Philadelphia: WB Saunders; 1995. p.3628–938
121. Arata MA, Peterson HA, Dahlin DC. Pathological fractures through non-ossifying fibromas. Review of the Mayo Clinic experience. J Bone Joint Surg Am 1981;63(6):980–8.
122. Kransdorf MJ, Utz JA, Gilkey FW, Berrey BH. MR appearance of fibroxanthoma. J Comput Assist Tomogr 1988;12(4):612–5.
123. Deveci MA. Non-ossifiye fibrom. İn: multidisipliner yaklaşımla kemik ve yumuşak doku tümörleri1th edition. 2013.
124. Forest M,Tomeno B, Vanel D, eds.Orthopaedic surgicalpathology:diagnosis of tumors and pseudotumoral lesions of bone and joints.Edinburgh: churchill Livingstone; 1997. p.71-516
125. Lietman SA, Levine MA. Fibrous Displasia of bone. Pediatr Endocrinol Rev 2013;10(supp 2):389-396

126. Robert K, Heck Jr. benign kemik tümörleri ve nonneoplastik tümör benzeri oluşumlar. In: Canale ST, Beaty JH, editors. Campbell's operative orthopaedics. Vol 1. 11th ed. Philedelphia: Mosby; 2011. p. 855-881
127. Fitzpatrick KA, Taljanovc MS, Speer DP, Graham AR, Jacobson JA, Barnes GR.. İmaging findings of fibrous displasia with histopathologic and intraoperative correlaton. Am J Roentgenol 2004;182:1389-98.
128. Ziessman HA, O'malley JP, Thrall JH, Fahey FH. Nuclear Medicine, The Requisites. Fourth edition. United States:Elsevier Books;2013
129. Mirra JM, Gold RH, Rand F. Disseminated nonossifying fibromas in association with café-au-lait spots (JaffeCampanacci syndrome). Clin Orthop Relat Res 1982;(168):192–205.
130. DiCaprio MR, Enneking WF. Fibrous Displasia. Pathophysiology, Evaluation, and threatment. J Bone Joint Surg Am2007(58):1848-64
131. Evarts, C. McCollister. surgery of the musculoskeletal system. New York : Churchill Livingstone , Vol.:5,1990,p.p.4717-3851
132. Persson BM, Wouters HW. Curettage and acrylic cementation in surgery of giant cell tumors of bone.Clin Orthop Relat Res. 1976 Oct;(120):125-33.
133. Cheng JC, Johnston JO. Giant cell tumor of bone. Prognosis and treatment of pulmonary metastases. Clin Orthop Relat Res. 1997;
134. Persson BM, Ekelund L, Lövdahl R, Gunterberg B. Favourable results of acrylic cementation for giant cell tumors.Acta Orthop Scand. 1984 Apr;55(2):209-14.
135. Yu X, Xu M, Xu S, Su Q.Clinical outcomes of giant cell tumor of bone treated with bone cement filling and internal fixation, and oral bisphosphonates.Oncol Lett. 2013 Feb; 5(2): 447–451.
136. Klenke FM, Wenger DE, Inwards CY, Rose PS, Sim FH. Giant cell tumor of bone: risk factors for recurrence. Clin Orthop Relat Res 2011;469(2):591–9.
137. Chakarun CJ, Forrester DM, Gottsegen CJ, Patel DB, White EA, Matcuk GR Jr. Giant cell tumor of bone: review, mimics and new developments in treatment. Radiographics 2013;33(1):197–211.
138. Ayvaz M, Aksoy MC. Kemiğin tümör ve tümör benzeri lezyonlarına yaklaşım. Hacettepe Tıp Dergisi 2006;37:124-31.
139. Wilkins RM. Treatment of Bening Bone Tumors. In: Menendez LR, editor. Orthopaedic Knowladge Update Musculoskletal Tumors. Rosemont, IL: American Acedemy of Orthopaedic Surgeons; 2002. p.77–85.
140. Sabah D. İskelet Sistemi Tümörlerinin Cerrahi tedavi Prensipleri. In: İskelet sistemi Tümörleri Kurs Kitabı. Bornova, İzmir: Ege Üniversitesi; 1999. p.76–9.
141. Simon AM, Springfield D, editors. Surgery for bone and soft tissue tumors. Philadelphia: Lippincott-Raven; 1998. p.357–91.
142. Gitelis S, Mc Donald DJ. Curettage. In: Simon AM, SpringfieldD, editors. Surgery for bone and soft-tissue tumors. Philadelphia: Lippincott-Raven; 1998. p.133–57.
143. Vaquerizo V, Abril JC, Ramírez A, Montes E. Adjuvant treatment with phenol of aggressive benign and low grade malignant bone tumors in patients with immature skeleton. Acta Ortop Mex 2012;26(2):107–11.
144. Dabak N, Tomak Y, Piskin A, Gulman B, Ozcan H. Early result of modified tecnique of cryosurgery. Int Orthop 2003;27(4):249–53.

145. Lewis, V.O., Wei, A., Mendoza, T., Primus, F., Peabody, T. and Simon, M.A. (2007) Argon Beam Coagulation as an Adjuvant for Local Control of Giant Cell Tumor. Clinical Orthopaedics and Related Research, 454, 192-197.
146. Verdegaal SH, Hartigh Jd, Hogendoorn PC, Brouwers HF, Taminiau AH. Phenol levels during intralesional curettage and local adjuvant treatment of benign and low-grade malignant bone tumours. Clin Sarcoma Res. 2012 Mar 26;2(1):10.
147. Jones, K.B., De Young, B.R., Morcuende, J.A. and Buckwalter, J.A. (2006) Ethanol as a Local Adjuvant for Giant Cell Tumor of Bone. Iowa Orthopaedic Journal, 26, 69-76.
148. Gage, A.A., Green Jr., G.W., Neiders, M.E., Emmings, F.G. (1966) Freezing Bone without Excision. An Experimental Study of Bone Cell Destruction and Manner of Regrowth in Dogs. JAMA, 196, 770-774.
149. Schwarts HS.Orthopaedic Knowledge Update Musculoskel.Tumors.American Academy of Orthopaedic Surgeons IL,2007
150. Vidal, J, Mimran, R, Allieu, Y, Jamme, M, Goalard, G. Plastie de comblement par métacrylate de méthyle traitment de certaines tumeurs osseuses bénignes. *Montpellier Chir*. 1969;15:389–397.
151. Chase SW, Herndon CH. The Fate of Autogenous and Homogenous Bone Grafts: A Historical Review. J Bone Joint Surg. 1955; 37-A: 809 - 841
152. Delloye C, Verhelpen M, d Hemricourt J. Morphometric and Physical Investigations of Segmental Cortical Bone Autografts in Canine Ulnar Defects. Clin Orthop. 1992; 282: 273 - 885
153. Enneking WF, Burchardt H, Puhl JJ, Piotrowski G. Physical and biological aspects of repair in dog cortical-bone transplants.J Bone Joint Surg Am. 1975 Mar;57(2):237-52.
154. Burwell RG: Osteogenesis in cancellous bone grafts: Considered in terms of cellular changes, basic mechanisms and the perspective of growth-control and its possible aberrations. ClinOrthop 40:35, 1965
155. Arrington ED, Smith WJ, Chambers HG, Bucknell AL, Davino NA: Complications of iliac crest bone graft harvesting. Clin Orthop 1996, 329:300-9.
156. Gazdag AR, Lane JM, Glaser D, Forster RA: Alternatives to Autogenous Bone Graft: Efficacy and Indications. J Am Acad Orthop Surg 1995, 3(1):1-8
157. Fleming JE Jr, Cornell CN, Muschler GF: Bone cells and matrices in orthopedic tissue engineering. Orthop Clin North Am 2000, 31(3):357-74.
158. Hamer, A.J., Stocley, I., Elson, R.A. Changes in allograft bone irradiated at different temperatures. J. Bone Joint Surg. Br. 81(2):342-44. 1999.
159. Fideler BM, Vangsness CT Jr, Moore T, Li Z, Rasheed S: Effects of gamma irradiation on the human immunodeficiency virus. A study in frozen human bone-patellar ligament- bone grafts obtained from infected cadavera. J BoneJoint Surg Am1994, 76-A(7): 1032-5.
160. Yates P, Thomson J, Galea G. Processing of whole femoral head allografts: validation methodology for the reliable removal of nucleated cells, lipid and soluble proteins using a multi-step washing procedure. Cell Tiss Bank 2005;6:277-85.
161. Depaula C, Truncale K, Gerztman AA, Sunwoo M, Dunn M. Effects of hydrogen peroxide cleaning procedure on bone graft osteoinductivity and mechanical properties. Cell Tissue Bank 2005;6:287-98.
162. Tomford WW, Starkweather RJ, Goldman MH: A study of the clinical incidence of infection in the use of banked allograft bone. J Bone Joint Surg Am 1981, 63-A(2):244-8.

163. Tomford WW, Thongphasuk J, Mankin HJ, Ferraro MJ: Frozen musculoskeletal allografts. A study of the clinical incidence and causes of infection associated with their use. J Bone Joint Surg Am 1990, 72-A(8):1 137-43.
164. Cornu O, Libouton X, Naets B, Godts B, et al: Freeze-dried irradiated bone brittleness improves compactness in an impaction bone grafting model. Acta Orthop Scand 2004, 75(3):309-14.
165. Buecker PJ, Gebhardt MC. Are fibula strut allografts a reliable alternative for periarticular reconstruction after curettage for bone tumors? Clin Orthop Relat Res 2007; 461:170-4.
166. Tomasik P, Spindel J, Miszczyk L. surgical treatment of dysplasia fibrosa and defectus fibrosus with bone allografts.Ortop Traumatol Rehabil. 2010 Jan-Feb;12(1):58-66.
167. Gebhardt MC, Roth YF, Mankin HJ: Osteoarticular allografts for reconstruction in the proximal part of the humerus after excision of amusculoskeletal tumor. J Bone Joint Surg 72A:334-45,1990.
168. Witso E, Persen L, Benum P, *Bergh K.* Cortical allograft as a vehicle for antibiotic delivery.Acta Orthop. 2005 Aug;76(4):481-6.
169. Urist MR, Silverman BF, Buring K, Dubuc FL, Rosenberg JM: The bone induction principle. Clin Orthop 1967, 53:243-83.
170. Urist MR, Dawson E: Intertransverse process fusion with the aid of chemosterilized autolyzed antigen-extracted allogenic (AAA) bone. Clin Orthop 1981, 154:97-113.
171. Chiroff, TT. Tissue ingrowth of replamineform implants. J Biomed Mat Res Symp. 1975. 6:29-45)
172. Boden, Scott D. Abnormal magnetic-resonance scans of the lumbar spine in asymptomatic subjects. A prospective investigation. J of Bone & Joint Surgery 72.3 (1990): 403-408
173. Somville J, De Beuckeleer L, De Schepper A, Verstreken J, Taminiau A. Reliability of measuring volume by different methods for tumors of the musculoskeletal system.Acta Orthop Belg. 2001 Oct;67(4):338-43.
174. Enneking WF, Dunham W, Gebhardt MC, Malawar M, Pritchard DJ. A system for the functional evaluation of reconstructive procedures after surgical treatment of tumors of the musculoskeletal system. Clin Orthop Relat Res. 1993;286:241–246
175. Uglialoro AD, Maceroli M, Beebe KS,Benevenia J, Patterson FR. Distal femur defects reconstructed with polymethylmethacrylate and internal fixation devices: a biomechanical study. Orthopedics. 2009 Aug:32(8)
176. Komiya S, Inoue A. Cementation in the treatment of giant cell tumor of bone. Arch Orthop Trauma Surg 1993;112:51-5. 386
177. Leeson MC, Lippitt SB. Thermal aspects of the use of polymethylmethacrylate in large metaphyseal defects in bone. A clinical review and laboratory study. Clin Orthop Relat Res 1993;(295):239-45.
178. Ozaki T, Hillmann A, Lindner N, Winkelmann W. Cementation of primary aneurysmal bone cysts. Clin Orthop Relat Res 1997;(337):240-8.
179. Urist MR, Strates B. Bone formation in implants of partially and wholly demineralized bone matrix. Clin Orthop, 1970; 71: 271-3.
180. Boyan DB, Ranly MD, McMillan J, Sunwoo M, Roche K, Schwartz Z. Osteoinductive ability of human allograft formulations. J Periodontol, 2006; 77: 1555-63

181. Tiedeman JJ, Garvin KL, Kile TA, Connolly JF: The role of a composite, demineralized bone matrix and bone marrow in the treatment of osseous defects. Orthopedics 1995, 18(12): 1153-8.
182. Peterson B[1], Whang PG, Iglesias R, Wang JC, Lieberman JR. Osteoinductivity of commercially available demineralized bone matrix. Preparations in a spine fusion model. J Bone Joint Surg Am. 2004 Oct;86-A(10):2243-50.
183. Wilkins RM, Kelly CM. The effect of allomatrix injectable putty on the outcome of long bone applications. *Orthopedics* 2003; 26: s567-s570
184. Hass HJ, Krause H, Kroker S, Wagemann W. Implantation of human demineralized bone matrix (DBM) for the treatment of juvenile bone cysts. *Oper Orthop Traumatol* 2006; 18: 19-33
185. Park IH, Micic ID, Jeon IH. A study of 23 unicameral bone cysts of the calcaneus: open chip allogeneic bone graft versus percutaneous injection of bone powder with autogenous bone marrow. Foot Ankle Int 2008; 29: 164-170
186. Di Bella C, Dozza B, Frisoni T, Cevolani L, Donati D. Injection of demineralized bone matrix with bone marrow concentrate improves healing in unicameral bone cyst. *Clin Orthop Relat Res* 2010; 468:
187. Rougraff BT, Kling TJ. Treatment of active unicameral bone cysts with percutaneous injection of demineralized bone matrix and autogenous bone marrow. *J Bone Joint Surg Am* 2002; 84-A: 921-929
188. Kanellopoulos AD, Yiannakopoulos CK, Soucacos PN. Percutaneous reaming of simple bone cysts in children followed by injection of demineralized bone matrix and autologous bone marrow. *J Pediatr Orthop* 2005; 25: 671-675
189. Sung AD, Anderson ME, Zurakowski D, Hornicek FJ, GebhardtMC. Unicameral bone cyst: a retrospective study of three surgical treatments. *Clin Orthop Relat Res* 2008; 466: 2519-2526
190. Drosos GI, Touzopoulos P, Ververidis A, Tilkeridis K, Kazakos K. Use of demineralized bone matrix in the extremities. World J Orthop. 2015 Mar 18; 6(2): 269–277.
191. Docquier P, Delloye C. Treatment of aneurismal bone cysts by introduction of demineralised bone and autogenous bone marrow. J Bone Joint Surg (Am) 2005;87-A:2253-8.
192. Kim JH, Oh JH, Han I, Kim HS, ChungSW. Grafting using injectable calcium sulfate in bone tumor surgery: comparison with demineralized bone matrix based grafting.Clin Orthop Surg. 2011 Sep;3(3):191-201.
193. Enneking WF, Campanacci DA Retrieved Human Allografts:A Clinicopathologıcal Study J Bone Joint Surg Am. 2001 Jul;83-A(7):971-86.
194. Tilkeridis K, Touzopoulos P, Ververidis A, Christodoulou S, Kazakos K, Drosos GI. Use of demineralized bone matrix in spinal fusion. World J Orthop. 2014 Jan 18;5(1):30-
195. Campanacci M, Baldini N, Boriani S, Sudanese A. Giantcell tumor of bone. J Bone Joint Surg [Am] 1987;69:106-14
196. Zuo D, Zheng L, Sun W, Fu D, Hua Y, Cai Z. Contemporary adjuvant polymethyl methacrylate cementation optimally limits recurrence in primary giant cell tumor of bone patients compared to bone grafting: a systematic review and meta-analysis. World J Surg Oncol. 2013;11:156.
197. Marcove RC, Sheth DS, Takemoto S, Healey JH. The treatment of aneurysmal bone cyst. Clin Orthop Relat Res 1995; (311):157-63.

198. Ozaki A.Role of fracture hematoma and periyosteum during fracture healing in rats. Interaction of fracture hematoma and the periyosteum in the initial step of the healing process. J. Orthop. Sci 2000: 5(1):64-70
199. Aaboe M, Pınholt Me, Hjortıng-Hansen E: Healing of Experimentally Created Defects: A Review. Br J Oral Maxillofac Surg 33: 312, 1995
200. Hung N. Basic Knowledge of Bone Grafting in: bone grafting March 2012
201. Hirn M, de Silva U, Sidharthan S, Grimer RJ, Abudu A, Tillman RM, Carter SR (2009) Bone defects following curettage do not necessarily need augmentation. Acta Orthop 80(1):4–8
202. Kundu ZS, Gupta V, Sangwan SS, Rana P (2013) Curettage of benign bone tumors and tumor like lesions: a retrospective analysis. Indian J Orthop 47(3):295–301
203. Veith F, Lädermann A, Hoffmeyer P (2009) Is hardware removal a necessity?. Rev Med Suisse. 29;5(201):977–80
204. Busam ML, Esther RJ, Obremskey WT (2006) Hardware removal: indications and expectations. J Am Acad Orthop Surg 14(2):113–120 (Review)
205. Perisano, C., Barone, C., Stomeo, D..Indications for prophylactic osteosynthesis associated with curettage in benign and low-grade malignant primitive bone tumors of the distal femur in adult patients: a case series.Orthopaed Traumatol (2016)