BEZMİALEM VAKIF ÜNİVERSİTESİ TIP FAKÜLTESİ
GÖZ HASTALIKLARI ANABİLİM DALI

İNCE KORNEALI HASTALARIN GLOKOM RİSKİ AÇISINDAN ARKA KUTUP ASİMETRİSİ ANALİZİ İLE DEĞERLENDİRİLMESİ

UZMANLIK TEZİ

Dr. Khalil SAFAROV

Tez Danışmanı: Doç. Dr. Jülide Canan UMURHAN AKKAN

Mayıs 2023

BEZMİALEM VAKIF ÜNİVERSİTESİ TIP FAKÜLTESİ
GÖZ HASTALIKLARI ANABİLİM DALI

İNCE KORNEALI HASTALARIN GLOKOM RİSKİ AÇISINDAN ARKA KUTUP ASİMETRİSİ ANALİZİ İLE DEĞERLENDİRİLMESİ

UZMANLIK TEZİ

Dr. Khalil SAFAROV

Tez Danışmanı: Doç. Dr. Jülide Canan UMURHAN AKKAN

Mayıs 2023

Bezmialem Vakıf Üniversitesi Tıp Fakültesi, Göz Hastalıkları Anabilim Dalı'nın tıpta uzmanlık öğrencisi Khalil SAFAROV, ilgili yönetmeliklerin belirlediği gerekli tüm şartları yerine getirdikten sonra hazırladığı "İnce Kornealı Hastaların Glokom Riski Açısından Arka Kutup Asimetrisi Analizi ile Değerlendirilmesi" başlıklı tezini jüri önünde başarı ile sunmuştur.

Tez Danışmanı : **Doç. Dr. Jülide Canan UMURHAN AKKAN**
Bezmialem Vakıf Üniversitesi

Jüri Üyeleri : **Prof. Dr. Mehmet Hakan ÖZDEMİR**
Bezmialem Vakıf Üniversitesi

Prof. Dr. Betül TUĞCU
Bezmialem Vakıf Üniversitesi

Doç. Dr. Jülide Canan UMURHAN AKKAN
Bezmialem Vakıf Üniversitesi

Dr. Öğr. Üyesi Furkan KIRIK
Bezmialem Vakıf Üniversitesi

BEYAN FORMU

Bu tez çalışmasının kendi çalışmam olduğunu, tezin planlanmasından yazımına kadar bütün safhalarda etik dışı davranışımın olmadığını, bu tezdeki bütün bilgileri akademik ve etik kurallar içinde elde ettiğimi, bu tez çalışmasıyla elde edilmeyen bütün bilgi ve yorumlara kaynak gösterdiğimi ve bu kaynakları da kaynaklar listesine aldığımı, yine bu tezin çalışılması ve yazımı sırasında patent ve telif haklarını ihlal edici bir davranışımın olmadığını beyan ederim.

Khalil SAFAROV

TEŞEKKÜR

Bezmialem Vakıf Üniversitesi Göz Hastalıkları Anabilim Dalı'na geçiş başvuru talebimi onaylayarak, bana paha biçilmez bir eğitim fırsatı sunan, tüm bu süreçte bana her zaman destek olan, eşsiz bilgi ve deneyimleriyle yol gösteren, değerli hocam Sayın Prof. Dr. Mehmet Hakan ÖZDEMİR'e;

Tez sürecimdeki zorluklarla başa çıkmak ve hedefime ulaşmak için gereken motivasyonu bulmama yardımcı olan, her adımda destek olan, sorularımı cevaplayan, tezimle ilgili daha derin araştırmalar yapma cesareti veren, kliniğimizin en sevilen hocalarından biri, tez danışmanım değerli hocam Sayın Doç.Dr.Jülide Canan UMURHAN AKKAN'a;

Uzmanlık eğitimim boyunca bilgi ve deneyimlerinden yararlandığım, bana ışık tutan, iyi bir hekimlik sanatını öğreten, sabırla her konuda beni destekleyen değerli hocalarım Sayın Prof. Dr. İbrahim Arif KOYTAK'a, Prof. Dr. Betül TUĞCU'ya, Doç. Dr. Ahmet ELBAY'a, Doç. Dr. Fadime NUHOĞLU'na, Dr. Öğr.Üyesi Cansu EKİNCİ ASLANOĞLU'na, Uzm. Dr. Atilla ŞAHİN'e;

Klinik tecrübelerini ve deneyimlerini her daim benimle paylaşan, karakteri, mesleki becerileri, öğütleri, yol göstericiliği ve ilham verici yaklaşımları ile kendime örnek aldığım, üzerimde büyük emekleri olan çok değerli abim Sayın Dr. Öğr. Üyesi Furkan KIRIK'a;

Yoğun çalışma şartlarında her adımda yanımda olan, özverileri ve yetenekleri takdir edilesi nitelikte olan, ailemden uzak olsam da içtenlikleri ve samimiyetleriyle her zaman aile ortamında hissettiren, sağladıkları destek ve güven için tüm asistan arkadaşlarıma;

Zamanımızın çoğunu geçirdiğimiz poliklinik, ameliyathane ve serviste beraber çalıştığımız, değerli hemşirelerimiz, hastane personeli ve sekreter arkadaşlarıma;

Beni her adımımda sevgi ve destekleri ile büyüten, her zaman bana doğru yolu gösteren, hayatta mücadele etmeyi öğreten ve başarılar elde etmemde eşsiz rolü olan kıymetli annem ve babama; her zaman beni cesaretlendiren ve hayallerimi gerçekleştirmem için bana güç veren sevgili kardeşlerime;

Hayatımdakı her zorluğu beraberce aşabileceğime inandığım, beni daha güçlü kılan, sevgi ve şefkati ile hayatıma anlam katan, en yakın dostum ve en büyük destekçim olan sevgili eşim Yegana HUSEYNLİ'ye ve varlığı ile hayatımızı renklendiren ve her günümüzü daha da güzelleştiren, bize sonsuz mutluluk veren canım oğlum Raul SAFAROV'a;

Sonsuz saygı ve teşekkürlerimi sunarım.

Dr. Khalil SAFAROV

İÇİNDEKİLER

BEYAN FORMU ..... **iii**
TEŞEKKÜR ..... **iv**
İÇİNDEKİLER ..... **v**
KISALTMALAR ..... **vii**
TABLO LİSTESİ ..... **viii**
ŞEKİL LİSTESİ ..... **ix**
TÜRKÇE ÖZET ..... **x**
İNGİLİZCE ÖZET ..... **xii**

1.GİRİŞ ve AMAÇ 1
2.GENEL BİLGİLER 3
2.1 Glokom 3
2.1.1 Glokom tanımı ve epidemiyolojisi 3
2.1.2 Glokom şüphesi 5
2.1.3 Glokom risk faktörleri 6
2.1.3.1 Göz içi basıncı 6
2.1.3.2 Yaş ve cinsiyet 6
2.1.3.3 Aile öyküsü ve genetik 7
2.1.3.4 Oküler sebepler 8
2.1.3.5 Düşük oküler perfüzyon basıncı 8
2.1.3.6 Diğer faktörler 9
2.2 Glokomla ilişkili anatomik yapılar 9
2.2.1 Aköz hümör oluşumu ve fonksiyonları 9

2.2.2 Kan aköz bariyeri 11
2.2.3 Trabeküler ve uveoskleral dışa akım 12
2.2.3.1 Trabekülum yapısı 12
2.2.3.2 Schlemm kanalı 13
2.2.3.3 Episkleral venöz basınç 14
2.3 Optik sinir 14
2.3.1 Optik sinir anatomisi 14
2.3.3 Glokoma bağlı optik sinir başı değişikliği 18
2.3.3.1 Optik sinir başının oftalmoskopik özellikleri 19
2.3.3.2 Optik sinir başının renk, çukurluk ve rim özelliklerinin değerlendirilmesi 20
2.3.3.3 Optik sinir başında glokoma bağlı vasküler bulgular 23
2.3.3.4 Parapapiller atrofi 25
2.4 Glokomatöz Hasarın Patogenezi 25
2.4.1 Artmış göz içi basıncı 26
2.4.2 Vasküler yetmezlik 26
2.4.3 Oksidatif stres ve glokom 27
2.5 Glokom sınıflandırılması 28
2.6 Glokomda Tanı Yöntemleri 31
2.6.1 Göz içi basınc ölçümü 31
2.6.2 Ön kamara açısı inceleme yöntemleri, Gonyoskopi 33
2.6.3 Oftalmoskopik müayene 34
2.6.4 Perimetri ve Görme alanı 35
2.6.5 Optik Koherens Tomografi 37
2.6.5.1 Optık koherens tomografinin tarihi, gelişim süreci 38

2.6.5.2 Glokomun tanı ve takibinde optik koherens tomografi 38

3. GEREÇ ve YÖNTEM 45

3.1 İstatistiksel Yöntem 50

4. BULGULAR 51

5. TARTIŞMA 62

6. SONUÇ VE ÖNERİLER 69

7. KAYNAKLAR 71

KISALTMALAR

AH	: Aköz Hümör
AKAA	: Arka Kutup Asimetri Analizi
c/d	: Çukurluk/Disk Oranı
ESVB	: Episkleral Venöz Basınç
GA	: Görme Alanı
GİB	: Göz İçi Basınç
GHK	: Ganglion Hücre Kompleksi
GHT	: Ganglion Hücre Tabakası
İPT	: İç Pleksiform Tabaka
İ-ppRSLT	: İnferior Peripapiller Retina Sinir Lifi Tabakası
İ-MK	: Alt Hemisfer Makula Kalınlığı
LK	: Lamina Kribroza
MMP	: Matriks Metalloproteinazları
MK	: Makula Kalınlığı
MKK	: Merkezi Kornea Kalınlığı
OKT	: Optik Koherens Tomografi
OSB	: Optik Sinir Başı
ÖKD	: Ön Kamara Derinliği
PAAG	: Primer Açık Açılı Glokom
PAKG	: Primer Açı Kapanması Glokomu
SD-OKT	: Spektral-Domain Optik Koherens Tomografi
S-MK	: Üst Hemisfer Makula Kalınlığı
S-ppRSLT	: Superior Peripapiller Retina Sinir Lifi Tabakası
RGH	: Retinal Ganglion Hücre
RSLT	: Retina Sinir Lifi Tabakası
T-MK	: Total Makula Kalınlığı

TABLO LİSTESİ

Tablo 4.1: Olguların demografik ve bazı klinik özellikleri…….52

Tablo 4.2: Olguların makula ve ganglion hücre kompleksi kalınlık değerleri…….53

Tablo 4.3: Olguların zon 1'e göre makula ve ganglion hücre kompleksi kalınlık değerleri……..54

Tablo 4.4: Olguların zon 2'ye göre makula ve ganglion hücre kompleksi kalınlık değerleri……..55

Tablo 4.5: Olguların zon 3'e göre makula ve ganglion hücre kompleksi kalınlık değerleri……..56

Tablo 4.6: Sağlıklı olguların makula ve ganglion hücre kompleksi kalınlık değerleri……..57

Tablo 4.7: Glokom şüphesi olan olguların makula ve ganglion hücre kompleksi kalınlık değerleri…….58

Tablo 4.8: Olguların üst ve alt hemisfer asımetri değerleri…….....59

Tablo 4.9: Değişkenler arasındakı korelasyon analizleri…….60

ŞEKİL LİSTESİ

Şekil 2.1: Aköz hümör üretimi ve drenajının şematik görüntüsü…….....10

Şekil 2.2: Optik sinir başının şematik olarak bölgeleri; A. Yüzeyel retina sinir lifi tabakası, B. Prelaminar bölge, C. Lamina kribroza D. Retrolaminar bölge……15

Şekil 2.3: Retina sinir lifi tabakasının dağılımı…….……...…...16

Şekil 2.4: Normal Optik sinir başı görüntüsünde İSNT kuralına uygun nöroretinal rim genişliği……...21

Şekil 2.5: İlerlemiş aksonal kayıba bağlı olarak optik sinir başında yaygın çukurlaşma……..24

Şekil 2.6: OKT'nin RSLT analiz sonucu…….……....42

Şekil 3.1: Glokom şüphesi grubuna dahil olan bir hastanın AKAA sonuç örneği……..……..……..48

Şekil 3.2: OKT'nin AKAA haritası A: MK'nın üst-alt hemisfer kalınlık haritası; B: MK'nın 3 zona ayrılmış kalınlık haritası……48

Şekil 3.3: Makula kalınlık haritasının segmentasyonu A. MK; B. RSLT; C. GHT; D. IPT……..49

Şekil 4.1: Katılımcıların yaşa göre dağılımı……....51

Şekil 4.2: Katılımcıların cinsiyete göre dağılımı……...…..52

İNCE KORNEALI HASTALARIN GLOKOM RİSKİ AÇISINDAN ARKA KUTUP ASİMETRİSİ ANALİZİ İLE DEĞERLENDİRİLMESİ

ÖZET

Amaç: Bu çalışmada merkezi kornea kalınlığı ince olan, primer açık açılı glokom şüphesi tanısı konulan hastaların herhangi göz hastalığı bulunmayan sağlıklı olgularla maküler retina ve ganglion hücre kompleksi kalınlık değerleri karşılaştırıldı. Spektral-domain optik koherens tomografi (OKT) (Spectralis; Heidelberg Engineering) kullanılarak arka kutup asimetri analizi (AKAA) ile retina kalınlık ölçümlerinin ince kornealı hastalarda glokomu erkenden tespit etmedeki rolünün araştırılması amaçlanmıştır.

Gereç ve Yöntem: Bu çalışmada Ağustos 2022-Mart 2023 tarihleri arasında hastanemizin göz hastalıkları polikliniğine başvuran merkezi kornea kalınlığı (MKK) 500µm ve daha düşük olan rutin oftalmolojik muayeneleri sırasında primer açık açılı glokom şüpheli 31 hastanın 59 gözü ile 30 sağlıklı olgunun 60 gözü olmak üzere toplam 119 gözde AKAA yöntemiyle retina ve ganglion hücre kompleksi (GHK) kalınlığı değerlendirmeye alındı. Hastaların yaşı, cinsiyeti, göz içi basıncı (GİB), makula kalınlığı (MK), retina sinir lifi tabakası (RSLT) kalınlığı, ganglion hücre tabakası (GHT) kalınlığı, iç pleksiform tabaka (İPT) ve MKK değerleri kaydedildi. Çalışmaya dahil edilen olgular MKK'sı ince olan primer açık açılı glokom şüpheli ve sağlıklı göz bulguları olanlar olarak iki guba ayrıldı. Değişken parametreler gruplara göre karşılaştırıldı.

Bulgular: Çalışmaya dahil edilen hastaların yaş ortalaması 55,36 ± 13,36 (dağılım aralığı 18-71)'tir. Katılımcıların 51'i (%83,6) kadın iken, 10'u (%16,4) erkeklerden oluşmaktadır. Çalışmaya katılanların 31'inde (%50,8) ince kornealı glokom şüphesi bulguları saptanmışken, 30 kişi ise (%49,2) normal göz bulgularına sahip olarak bulunmuştur.

Yaş ve cinsiyet değerleri açısından glokom şüphesi bulunan hastalar ile kontrol grubundaki olgular arasında istatistiksel olarak anlamlı fark görülmemiştir.

Glokom şüphesi grubunda total makula kalınlığı (T-MK), üst hemisfer makula kalınlığı (S-MK), alt hemisfer makula kalınlığı (İ-MK) ve zonlara ayrılmış olarak zon 1 total makula kalınlığı (Z1 T-MK), zon 1 üst hemisfer makula kalınlığı (Z1 S-MK), zon 1 alt hemisfer makula kalınlığı (Z1 İ-MK), zon 2 üst hemisfer makula kalınlığı (Z2 S-MK) değerleri kontrol grubu değerlerine kıyasla istatistiksel olarak anlamlı şekilde yüksek bulunmuştur.

Glokom şüphesi grubunda superior peripapiller retina sinir lifi tabakası (S-ppRSLT) ve inferior peripapiller retina sinir lifi tabakası (İ-ppRSLT) değerleri kontrol grubu değerlerine kıyasla istatistiksel olarak anlamlı şekilde düşük bulunmuştur.

Gruplar arasında ppRSLT, temporal RSLT (T-RSLT), nazal RSLT(N-RSLT), Z2 T-MK, Z2 İ-MK, Z3 MK, Z3 S-MK, Z3 İ-MK ve GHK kalınlık değerleri açısından istatiksel olarak anlamlı fark izlenmedi.

Yaş ile retina kalınlığı ve ganglion hücre kompleksi kalınlığı korelasyon analizleri sonucunda istatistiksel olarak anlamlı negatif yönlü bir ilişki bulunmuştur.

Optik sinir başı çukurluk/disk oranı (c/d) ile ppRSLT korelasyon analizinde istatistiksel olarak anlamlı negatif yönlü bir ilişki bulunmuştur.

Peripapiller RSLT ile MK, GHK kalınlık değerlerinin korelasyon analizlerinde istatistiksel olarak anlamlı pozitif yönlü bir ilişki bulunmuştur.

Göz hastalığı bulunmayan olguların üst ve alt hemisferler arasındaki fark araştırıldığında, Z2, Z3 MK, Z1, Z2, Z3 GHK kalınlıklarında ortalama alt hemisfer kalınlık değerlerinin üst hemisfer değerlerine göre istatistiksel olarak anlamlı yüksek tespit edilirken, Z1 MK'nın ortalama üst-alt hemisfer kalınlık değerleri açısından istatistiksel olarak anlamlı fark görülmemiştir.

Glokom şüphesi olan hastaların Z1, Z2, Z3 GHK kalınlıklarının ortalama alt hemisfer kalınlık değerlerinin üst hemisfer değerlerine göre istatistiksel olarak anlamlı yüksek tespit edilirken, Z1, Z2, Z3 MK'nın alt-üst hemisfer kalınlık değerleri açısından istatistiksel olarak anlamlı fark görülmemiştir.

Glokom şüphesi bulunan hastalar ile kontrol grubundaki olguların makula kalınlıklarının üst ve alt hemisferler arasındaki farkları (MK (S-I)) karşılaştırıldığında ve ayrıca ganglion hücre kompleksi kalınlıklarının üst ve alt hemisferler arasındaki farkları (GHK (S-I)) karşılaştırıldığında istatistiksel olarak anlamlı fark tespit edilmedi.

Sonuç: Bildiğimiz kadarıyla bu çalışmamız ince kornealı glokom şüphesi olan hastalarda AKAA yöntemi ile arka kutuptaki yapısal retina kalınlık değişikliklerini inceleyen ilk çalışmadır. Çalışmamızda AKAA'nın ince kornealı hastalarda normale göre makula kalınlık değerlerinin daha yüksek olduğu tespit edildiğinden, ince kornealı hastalarda glokomun erken tanısında ppRSLT'nin daha değerli olduğu sonucuna varıldı.

Anahtar kelimeler: Glokom şüphesi, arka kutup asimetri analizi, ince kornea, glokom, retina.

THE EVALUATION OF PATIENTS WITH THIN CORNEAS FOR THE RISK OF GLAUCOMA BY POSTERIOR POLE ASYMMETRY ANALYSIS

SUMMARY

Objectives: In this study, macular retinal and ganglion cell thickness values were compared between patients diagnosed with primary open-angle glaucoma suspicion, who have thin central corneal thickness and healthy individuals without any eye diseases. The aim of this study was to investigate the role of retinal thickness measurements by posterior pole asymmetry analysis (PPAA) using spectral-domain optical coherence tomography (SD-OCT) (Spectralis; Heidelberg Engineering) in early detection of glaucoma in patients with thin corneas.

Materials and Methods: In this study, a total of 119 eyes were included for evaluation of retinal and ganglion cell complex thickness using the posterior pole asymmetry analysis (PPAA) method. These eyes comprised 59 eyes from 31 patients with suspected primary open-angle glaucoma, who had central corneal thickness (CCT) of 500µm or lower, and 60 eyes from 30 healthy individuals, who underwent routine ophthalmologic examinations at our hospital's ophthalmology clinic between August 2022 and March 2023. The patient's age, gender, intraocular pressure (IOP), macular thickness (MT), retinal nerve fiber layer thickness (RNFL), ganglion cell layer thickness (GCL), inner plexiform layer (IPL), and corneal thickness values were recorded. The included cases were divided into two groups: one comprised patients with suspected primary open-angle glaucoma and thin central corneal thickness, while the other consisted of individuals with healthy eye findings. The variable parameters were compared between the groups.

Results: The average age of the included patients in the study was 55.36 ± 13.36 years (range: 18-71). Among the participants 51 (83.6%) were female and 10 (16.4%) were male. Among the participants 31 individuals (50.8%) showed signs of suspected glaucoma with thin corneas, while 30 individuals (49.2%) had normal eye findings.

There was no statistically significant difference observed between patients with suspected glaucoma and individuals with normal eye findings in terms of age and gender values.

In the group with suspected glaucoma, the total macular thickness (T-MT), superior hemifield macular thickness (S-MT), inferior hemifield macular thickness (İ-MT), as well as the segmented values including zone 1 total macular thickness (Z1 T-MT), zone 1 superior hemifield macular thickness (Z1 S-MT), zone 1 inferior hemifield macular thickness (Z1 İ-MT), and zone 2 superior hemifield macular thickness (Z2 S-MT) were found to be significantly higher compared to the values of the control group.

In the group with suspected glaucoma, the superior peripapillary retinal nerve fiber layer thickness (S-ppRNFL) and inferior peripapillary retinal nerve fiber layer thickness (I-ppRNFL) values were found to be significantly lower compared to the values of the control group.

No statistically significant difference was observed between the groups in terms of ppRNFL, temporal ppRNFL, nasal ppRNFL, Z2 MT, Z2 İ-MT, Z3 MT, Z3 S-MT, Z3 İ-MT and ganglion cell complex (GCC) thickness values.

Statistically significant negative correlations were found between age and retinal thickness, as well as age and GCC thickness, based on correlation analysis.

Statistically significant negative correlations were found between the optic disc cup-to-disc ratio and ppRNFL based on correlation analysis.

Statistically significant positive correlations were found between ppRNFL and MT, as well as GCC thickness based on correlation analysis.

When investigating the difference between upper and lower hemispheres in individuals without eye diseases, statistically significant higher average thickness values were observed in Z2, Z3 MT and Z1, Z2, Z3 GCC thickness in the lower hemisphere compared to the upper hemisphere. However, there was no statistically significant difference in the average upper-lower hemisphere thickness values for Z1 MT.

In patients with suspected glaucoma, statistically significant higher average thickness values were found in the lower hemisphere compared to the upper hemisphere for Z1, Z2, Z3 ganglion cell complex (GCC) thickness. However, there was no statistically significant difference observed in the lower-upper hemisphere thickness values for Z1, Z2, Z3 macular thickness (MT).

No statistically significant difference was detected when comparing the differences between S-MT and I-MT, as well as S-GCC and I-GCC thickness, in patients with suspected glaucoma and individuals with normal eye findings.

Conclusion: As far as we know, our study is the first to investigate the structural retinal thickness changes in the posterior pole using the PPAA method in patients with suspected glaucoma and thin corneas. In our study, it was determined that macular thickness values were higher in patients with thin corneas compared to normal individuals, and as a result, it was concluded that ppRSLT is more valuable in the early diagnosis of glaucoma in patients with thin corneas.

Keywords: Suspected glaucoma, posterior pole asymmetry analysis, thin cornea, glaucoma, retina.

1.GİRİŞ ve AMAÇ

Glokom, retina ganglion hücrelerinin ve bunların aksonlarının (retinal sinir lifleri) dejenerasyonu ile karakterize, optik sinir başı (OSB), retinal sinir lifi tabakası (RSLT) ve görme alanında (GA) tipik değişikliklerle sonuçlanan ilerleyici optik nöropatidir. Glokom şüphesi, glokom gelişimi için yüksek göz içi basıncı (GİB), şüpheli optik sinir görünümü, ailede glokom öyküsü gibi bir veya daha fazla risk faktörüne sahip kişileri tanımlamak için kullanılan bir terimdir. Glokom şüphesi olan hastalarda glokom gelişme riski yüksektir ve hastalığın gelişimini gösterebilecek herhangi bir değişikliğin saptanması için yakından takip edilmesi gerekir[1].

Glokom en önemli görme bozukluğu nedenlerinden biri ve halk sağlığı sorunu olarak güncel önemi korumaktadır. Dünya çapında 66 milyon insan glokomdan etkilenmektedir ve dünyadaki tüm körlüklerin katarakttan sonraki ikinci en sık sebebidir. Glokomun oluşumunda artmış göz içi basıncı, kornea kalınlığının ince olması, aile öyküsü, sistemik hipertansiyon, yüksek miyopi, migren baş ağrısı ve kardiyovasküler hastalıklar gibi birçok risk faktörleri rol oynamaktadır[1, 2].

Merkezi sinir sistemi nöronları olan retina ganglion hücrelerinin hücre gövdeleri, iç retinada yerleşmekte ve bunların aksonları optik siniri oluşturmaktadır. Bu sinirlerin dejenerasyonu optik diskte karakteristik bir görünüm oluşturur ve görme alanı kaybına yol açar[1].

Optik diskin özellikleri glokomun değerlendirilmesinde önemli bir yer tutmaktadır. Çukurluk/disk oranı, optik disk başındaki çukurluğun disk çapına oranını gösterir. Çukurluk/disk oranının çeşitli özellikleri, normal diskin glokomatöz diskten ayırt edilmesinde yardımcıdır[3]. Klinik uygulamada c/d dikey oranı, yatay orana göre daha değerlidir. Küçük diskler ortalama 0,35'lik c/d oranı ile küçük çukurluğa sahiptir. Büyük diskler ortalama 0,55'lik c /d oranı ile büyük çukurluğa sahiptir[4]. Optik sinir başlarının çok büyük yada küçük olması glokom tanısında klinisyenin tanıyı kesinleştirmesinde zorluk teşkil etmektedir.

Glokomun teşhis ve tedavisinde, doğru bir GİB ölçümü en önemli adımdır. Göz içi basıncı ölçümlerinde, aplanasyon tonometrisi olarak bilinen altın standart yöntem, merkezi kornea kalınlığından (MKK) etkilenebilir. Goldmann tonometresi, 520 µm'lik bir MKK ile en doğru ölçümü sağlar. Toplum çalışmalarında MKK 537 ile 554 µm arasında geniş bir aralıkta değişebilir. Merkezi kornea kalınlığı, korneanın hidrasyon, metabolik durum ve yapısal kompozisyon gibi özelliklerini yansıtan bir gösterge olarak kabul edilir ve "pakimetri" adı verilen cihazlarla ölçülür. Merkezi kornea kalınlığı, günlük değişen bir varyasyona sahiptir. Kalın kornealar yanlış yüksek, ince kornealar ise yanlış düşük GİB ölçümlerine neden olabilir. İnce kornealarda, GİB'e bağlı olarak daha fazla bir deformasyon meydana gelir, bu da GİB'in yanlış düşük ölçülmesinin kısmen nedenini açıklayabilir. Kalın korneaların düzleşmesi ve sıkıştırılması için daha fazla basınca ihtiyaç duyulur. Bu durumda, GİB daha yüksek olarak ölçülebilir. Merkezi kornea kalınlığındaki her 50 µm'lik ortalama sapma, normal gözlerde 1,1 mmHg, glokom ve glokom şüphesi olan gözlerde ise 2,5 mmHg'lık bir GİB farklılığına yol açmaktadır[5].

Glokomun erken evrelerinde, görme alanı kaybı henüz olmadan optik koherens tomografide (OKT) peripapiller retina sinir lifi tabakası (ppRSLT) kalınlığında azalma görülür; dolayısıyla glokom hasarı erken evlerde saptanabilir[6, 7].

Primer açık açılı glokom şüphesi tanısı oldukça zordur çünkü primer açık açılı glokom şüphesi hastalar her zaman yüksek GİB, görme alanı kaybı veya ileri düzey glokomatöz optik sinir başı değişikliği gibi belirgin belirtiler göstermezler. Optik koherens tomografi, glokom ve retina hastalıklarının tanı ve takibinde önemli bir görüntüleme yöntemi haline gelmiştir. Glokom için geliştirilmiş yeni bir OKT yazılımı olan arka kutup asimetri analizinin (AKAA) glokomun tanısal doğruluğunu arttırdığı bulunmuştur[8, 9].

Çalışmamızda hastanemizin göz hastalıkları kliniğine başvuran ve yapılan muayenelerde MKK'sı ince tespit edilen primer açık açılı glokom şüphesi tanısı alan hastalarda ileriye yönelik değerlendirmesinde, AKAA ile MK ve GHK kalınlık ölçümlerinin ince korneali hastaların glokom şüphesi tanı ve takibindeki ilişkisi ve etkisi araştırıldı.

2.GENEL BİLGİLER

2.1 Glokom

2.1.1 Glokom tanımı ve epidemiyolojisi

Glokom kelimesi, Yunanca "glaucos" (yeşil-mavi renkte) ve "omma" (göz) kelimelerinin birleşmesinden gelir ve Hipokrat tarafından milattan önce 400 yılında tanımlanmıştır. Glokom, GİB'in yüksekliği nedeniyle optik sinir hasarına neden olan bir göz hastalığıdır. Halk arasında "karasu hastalığı" veya "göz tansiyonu" olarak da bilinir[10].

Glokomun tanımının belirsizliği ve anlamının yıllar içinde değişmesi, glokomun insanlık için ciddi bir sorun olmasının nedenlerinden biridir. Glokomun tanımı yıllar içinde değişmiştir çünkü, glokomun patofizyolojisi ve risk faktörleri hakkında daha fazla bilgi edinildikçe, tanı kriterleri de değişmiştir. Glokom sadece GİB artışı olarak düşünülürken, şimdi yapısal ve fonksiyonel değişikliklerin de göz önünde bulundurulması gerektiği kabul edilmektedir. Ayrıca, glokom dünya genelinde sık görülen bir hastalıktır ve görme kaybına yol açabilmesi nedeniyle ciddi bir halk sağlığı sorunudur[11]. Glokom erken dönemlerde sinsi bir şekilde ilerleyebilir ve hastalar genellikle belirtilerini fark etmeden görme kaybı yaşayabilirler.

Eskiden glokomun tanımı sadece GİB artışı olarak bilinmekteydi. Ancak, günümüzde yapılan araştırmalar gösteriyor ki, GİB normal olan bazı insanlarda da glokom gelişebilmekte. Bu nedenle, yapısal ve fonksiyonel değişikliklerin de göz önünde bulundurulması gerekiyor. Bu değişiklikler, optik sinir başının yapısal değerlendirmesi ve görme alanının fonksiyonel değerlendirmesi yoluyla belirlenebilir[12].

Günümüzde glokom, OSB ve RSLT'nin, ganglion hücrelerinin yapısal hasarı ile fonksiyonel hasarının bir arada bulunduğu bir optik nöropati olarak tanımlanmaktadır. Glokom, multifaktöriyel risk faktörleri arasında artmış GİB, artan

yaş ve genetik yatkınlık gibi faktörlerle ilişkilendirilir. Glokomun tanımı, bilim insanları, klinisyenler ve hastalar açısından farklılık gösterebilir, ancak tanımın temeli, yapısal ve fonksiyonel değişikliklerin bir arada bulunduğu bir optik nöropatidir.

Glokom, dünya genelinde geri dönüşümsüz görme kaybının en sık görülen nedenlerinden biridir[13]. Primer açık açılı glokom (PAAG), dünya genelinde olduğu gibi Avrupa kıtasında da en sık görülen glokom tiplerinden biridir[14].

Dünya Sağlık Örgütü, glokomun dünya genelindeki farklı tiplerinin yaygınlığını, görülme sıklığını ve ciddiyetini tahmin etmek amacıyla 1980'lerin sonları ve 1990'ların başlarında yapılan literatür analizlerine dayanarak, yüksek GİB'e sahip kişilerin küresel nüfusunu 104.5 milyon olarak belirlemiştir. Ayrıca, PAAG insidansının yılda 2.4 milyon kişi olduğu ortaya çıkmıştır. Rapora göre, glokomun tüm tipleri için körlük prevalansı 8 milyondan daha fazla olarak tahmin edilmiştir ve bunların arasında PAAG vakalarının sayısı 4 milyon civarında bildirilmiş. Bu nedenle, glokom dünya genelindeki körlük vakalarının yaklaşık %12.3'ünü oluşturmaktadır ve kataraktın ardından ikinci en yaygın körlük nedenidir[15].

Eksfoliyatif glokom (XFG), dünya genelinde farklı prevalanslar gösteren bir sekonder glokom türüdür. Özellikle Kuzey Avrupa İskandinav ülkelerinde daha sık görülmektedir. Örneğin, İzlandada tüm glokom vakalarının %31'ini oluştururken, diğer bölgelerde prevalansı daha düşük olabilir. Bu nedenle, XFG'nin yaygınlığı coğrafi bölgeye göre farklılık gösterebilir. Eksfoliyatif glokomun yaygın olduğu bölgeler arasında, Kuzey Avrupa İskandinav ülkelerinin yanı sıra Güney Hindistan, Moğolistan ve Türkiye ile Yunanistan gibi Akdeniz ülkeleri de yer almaktadır[15].

Sonuç olarak, glokom dünya genelinde yaygın bir hastalıktır ve özellikle yaşlı nüfusta sık görülmektedir. Glokomun epidemiyolojisi hakkında yapılan araştırmalar, hastalığın dünya genelindeki dağılımını ve risk faktörlerini anlamamızı sağlar. Bu bilgiler, hastalığın önlenmesi, erken tanısı ve tedavisi için gereklidir. Ayrıca, glokomun yaygınlığının artış eğiliminde olduğu düşünüldüğünde, epidemiyolojik çalışmalar hastalığın küresel bir sağlık sorunu oluşturma potansiyelini de göstermektedir.

2.1.2 Glokom şüphesi

Glokom genellikle "sessiz görüş hırsızı" olarak adlandırılır çünkü önemli görme kaybı meydana gelene kadar yavaş ilerler ve herhangi bir belirgin semptom göstermez. Glokom şüphesi, glokom gelişimi için yüksek GİB, şüpheli optik sinir görünümü veya ailede glokom öyküsü gibi bir veya daha fazla risk faktörüne sahip kişileri tanımlamak için kullanılan bir terimdir. Glokom şüphesi olan hastalarda glokom gelişme riski yüksektir ve hastalığın gelişimini gösterebilecek herhangi bir değişikliğin saptanması için yakından takip edilmesi gerekir[1].

Glokom için en önemli risk faktörlerinden biri yüksek GİB'dir. Yüksek GİB, glokomun ayırt edici özelliği olan optik sinir hasarına ve ardından görme alanı kaybına yol açabilir[16]. Bu nedenle, yüksek GİB'li hastalar glokom şüphesi olarak kabul edilir ve GİB'lerinde veya optik sinir görünümlerinde herhangi bir değişiklik olup olmadığını saptamak için yakından izlenmeleri gerekir. Bununla birlikte, yüksek GİB'li tüm bireylerde glokom gelişmez ve normal GİB'li bazı kişilerde yine de hastalık gelişebilir. Yaş, ırk, aile öyküsü ve ince MKK gibi diğer faktörler de glokom gelişiminde rol oynar[17].

Glokom şüphesi tanısı, GİB ölçümü, görme alanı testi ve optik sinir değerlendirmesini içeren kapsamlı bir göz muayenesine dayanır. Optik sinir görünümü şüpheliyse veya başka risk faktörleri varsa, OKT gibi ek testler yapılabilir. Bu testler optik sinir yapısı hakkında daha detaylı bilgi sağlayabilir ve glokomun erken belirtilerini saptamaya yardımcı olabilir[18].

Glokom şüphesi olan hastaların yönetimi, GİB ve optik sinir görünümünün yakından izlenmesinin yanı sıra periyodik (GA) testini içerir. Takibin amacı, glokom gelişimine işaret edebilecek herhangi bir değişikliği tespit etmek ve gerekirse tedaviye başlamaktır. Tıbbi tedaviye ek olarak, egzersiz ve sağlıklı beslenme gibi yaşam tarzı değişiklikleri de glokom gelişme riskini azaltmaya yardımcı olabilir[19].

Sonuç olarak, glokom şüphesi, glokom gelişme riski yüksek olan bireyleri tanımlamak için kullanılan bir terimdir. Bu hastaların GİB, optik sinir görüntülemesindeki veya görme alanlarındaki herhangi bir değişikliği saptamak için

yakından izlenmesi gerekir. Glokomun erken tespiti ve yönetimi, görme kaybını önlemeye ve kişinin yaşam kalitesini korumaya yardımcı olabilir.

2.1.3 Glokom risk faktörleri

Glokomun oluşumunda birden fazla faktör rol oynamaktadır. Bu faktörler arasında yüksek GİB, yaş, cinsiyet, aile öyküsü, genetik, etnik köken, ince kornea, yüksek miyopi-hipermetropi, düşük oküler perfüzyon basıncı, sistemik arteriyel hipertansiyon, diyabet, migren, obstrüktif uyku apne sendromu, düşük intrakraniyal basınç, vazospazm, sigara kullanımı, sistemik veya topikal steroid kullanımı gibi bir çok sistemik ve çevresel faktörler yer almaktadır[20].

2.1.3.1 Göz içi basıncı

Göz içi basıncı glokomun en önemli risk faktörlerinden biridir. Birçok çalışma, GİB'in glokom gelişimi ile doğru orantılı olduğunu beyaz ırkta, her 1 mm Hg GİB yükselişi, açık açılı glokom gelişme riskini %11-12 oranında artırırken, Afrika kökenli kişilerde bu risk %10 ve Latin kökenli kişilerde %18 olarak bildirilmiştir. Yapılan araştırmalar, GİB azalmasının GA progresyon riskinin de azalmasıyla bağlantılı olduğunu ortaya koymaktadır[21, 22].

Yapılan popülasyon temelli araştırmalarda, GİB düzeyi ile PAAG arasındaki ilişki kişiler arasında büyük farklılıklar göstermektedir. Bu tür çalışmalar, GİB seviyesinin 21mmHg'nin üzerinde olduğu hastalarda glokomatöz hasarın gelişme oranının %13 ila %70 arasında değiştiğini ve önemli ölçüde farklılık gösterdiğini bildirmektedir. Buna ek olarak, bu çalışmalar, GİB değerinin 21mmHg'nin üzerinde olmasının PAAG tanısı için tam bir belirleyici olmadığını da ortaya koymaktadır[23, 24].

2.1.3.2 Yaş ve cinsiyet

Yaş, PAAG gelişimi açısından önemli bir risk faktörüdür ve yaşlanmayla birlikte PAAG görülme sıklığı dramatik bir şekilde artmaktadır. Popülasyon temelli çalışmalar, her bir yaş artışıyla %4 ila %6 arasında bir artış göstermektedir[23, 24].

Primer açı kapanması glokomu (PAKG), yaş ile birlikte önemli bir artış göstermektedir. 40 yaşında PAKG prevalansı %0,02 iken, 70 yaşın üzerinde bu oran

%0,95'e kadar yükselmektedir. Yaşlanmaya bağlı olarak gözde gerçekleşen fizyolojik değişiklikler, özellikle anatomik olarak PAKG'ye yatkın gözlerde açı kapanması riskini artırmaktadır. Gözdeki öne doğru hareket eden irisin, göz içindeki ön segmentte yer kaplaması sonucu göz içi sıvısının drene olmasında engel oluşur. Buna ek olarak, yaşa bağlı gözde ölçülebilir değişiklikler de meydana gelir. Örneğin, 10 yılda bir gözde ön kamara derinliğinin (ÖKD) 0,21 mm ve hacminin 19 ml azaldığı, lens kalınlığının arttığı gözlenmiştir. Her dekadda açı daralması riski %10 ila %40 arasında değişebilmektedir. Ayrıca, 40 yaş altı PAKG olan hastalarda plato iris, iridosiliyer kist, nanoftalmus gibi anatomik özellikler risk faktörü oluşturmaktadır. Bu hastalarda 5 yıl içinde akut atak geçirme şansı %30'dur[25].

Primer açı kapanması glokomu kadın ve erkekler arasında cinsiyete bağlı bir farklılık gösterir. Kadınlarda, daha dar açı ve ön kamara derinliğinin küçük olması gibi anatomik farklılıklar nedeniyle erkeklere göre 3-4 kat daha sık görülür. Kadınların uzun yaşam süresi, ileri yaşta PAKG görülme sıklığının artmasında önemli bir etkendir. Bu nedenle, kadınlarda PAKG'nin erkeklere oranla daha sık görülmesi beklenir[26, 27].

2.1.3.3 Aile öyküsü ve genetik

Glokom için aile öyküsü, önemli bir risk faktörüdür. Birinci derece akrabalarında PAAG tanısı olan bireylerde, bu hastalığın gelişme riskinin yaklaşık dört kat daha yüksek olduğu belirtilmektedir. Ayrıca, hastalar tarafından bildirilen aile öyküsü, PAAG riskinin artması ile ilişkilendirilmiştir[28]. Bu nedenle, glokomun genetik yatkınlığı ve aile geçmişinin hastalık için belirleyici bir rol oynadığı düşünülmektedir.

Primer açı kapanması glokomu çoğu kez spontan olarak ortaya çıksa da, Asya ırkı üzerinde yapılan bir çalışmada aile öyküsü ve kalıtımın hastalığın gelişiminde bir risk faktörü olduğu gözlemlenmiştir. Bu çalışmada, primer açı kapanması ve PAKG hastalığı olan kardeşlerde, normal popülasyona göre iridokorneal açıda darlık görülme olasılığı 7-14 kat daha yüksek saptanmıştır[29].

Son GWAS (Genome-Wide Association Study) çalışması, PAKG için daha önceden belirlenmiş olan 3 genetik lokusa ek olarak 5 yeni lokusun varlığını ortaya

koymuştur. Bu genetik alt yapının anlaşılması, PAKG'ye yatkınlığı olan kişilerin erken tanısını ve önleyici tedbirler alınmasını mümkün kılacaktır. Ayrıca, PAKG'nin patolojik ve biyolojik mekanizmasının daha iyi anlaşılması, tedavi yaklaşımlarının geliştirilmesine yardımcı olacaktır[30].

Plato iris konfigürasyonu, genetik yatkınlıkla ilişkilendirilen bir oftalmolojik özelliktir ve bu özellik taşıyan bireylerin birinci derece akrabaları da potansiyel olarak etkilenme riski taşırlar. Bu nedenle, plato iris konfigürasyonu tanısı konulan bireylerin birinci derece akrabalarının düzenli olarak takip edilmesi önerilir. Genetik aile ağacı analizi, plato iris konfigürasyonunun inkomplet penetranslı otozomal dominant bir geçiş paterni sergilediğini ortaya koymaktadır[31, 32].

2.1.3.4 Oküler sebepler

Kornea kalınlığı, özellikle MKK'sı PAAG için bağımsız bir risk faktörüdür ve GİB ile ilişkisizdir. İnce MKK, PAAG gelişme riskini önemli ölçüde artırabilir. Yaklaşık 40 mikron daha ince bir kornea, PAAG gelişme riskinde %30 artışa neden olabilir. Bu nedenle, kornea kalınlığının ölçümü, glokom riski açısından önemli bir değerlendirme kriteridir[33]. Birçok teoriler arasında, ince santral korneası olan gözlerin optik sinir başı çevresindeki bağ dokusunun zayıf olduğu ve bu nedenle optik nöropatiye daha yatkın oldukları da yer almaktadır[16].

Yapılan araştırmalar, PAAG için önemli bir risk faktörüdür. Miyop derecesi -3 diyoptri ve daha yüksek miyopi değerleri olan bireylerde, PAAG gelişme riski 2,3 kat daha fazla artmaktadır. Ayrıca, gözün aksiyel uzunluğundaki her 1 mm artış, PAAG gelişme riskini %48 oranında artırmaktadır[24, 28].

Hipermetropi, sığ ön kamara derinliği, kornea eğriliğinin dik olması, saydam kalın lens, aksiyel uzunluğun kısa olması ve siliyer cisim konfigürasyonundakı plato iris gibi farklılıklar glokom gelişimi için önemli risk faktörleri arasında sayılabilir[26, 34].

2.1.3.5 Düşük oküler perfüzyon basıncı

Çalışmalar, sistemik kan basıncı ile göz içi basıncı arasındaki farkı temsil eden oküler perfüzyon basıncının, PAAG prevalansı ile ilişkili olduğunu göstermektedir. Diyastolik kan basıncının azalması, PAAG artması ile ilişkili olup, sistolik kan

basıncındaki düşüş ise glokom ilerlemesi ile ilişkili bulunmuştur. Sistemik hipertansiyon tedavisi gören bireylerde, düşük diyastolik kan basıncının glokom riskini arttırdığı tespit edilmiştir. Henüz sistolik ve diyastolik kan basıncı ile GİB değişkenleri arasındaki etkileşimler tam olarak anlaşılamamış olsa da, düşük oküler kan basıncının, optik sinir başı kan akımını etkileyerek glokomatöz hasarın ilerlemesine katkıda bulunabileceği hipotezi üzerinde durulmaktadır[35].

2.1.3.6 Diğer faktörler

Sistemik arteriyel hipertansiyon, vazospazm, diyabet, uyku apnesi, migren ve düşük intrakraniyal basınçla PAAG arasındaki ilişkiler hala tartışmalıdır. Optik sinir kan akımını azaltabilecekleri varsayılmaktadır. Bu konuda literatürde çelişkili veriler bulunmasına rağmen, konuyla ilgili yapılan araştırmalar önemli bir bilimsel tartışma alanı oluşturmaktadır[23, 24].

2.2 Glokomla ilişkili anatomik yapılar

2.2.1 Aköz hümör oluşumu ve fonksiyonları

Siliyer cisim, uveal yapı içinde yer alan ve iris ile koroid arasındaki kısım olarak bilinir. Üçgen şeklinde olan siliyer cisim, skleral mahmuzla birleşir ve aralarında suprasiliyer boşluk bulunur. Gonyoskopi sırasında, skleral mahmuz ile periferik iris arasındaki dar açıklıktan siliyer cisim görülebilir. İris, lensin zonüllerle siliyer cisme bağlandığı siliyer cismin ön yüzüne yerleşir. İris, göz içindeki aköz boşluğunu ön ve arka kamara olmak üzere ikiye ayırır. Ön kamara açısı olarak da bilinen iris-sklera-kornea bileşkesi, göz içi basıncının regülasyonunda önemli bir rol oynar. (Şekil 2.1).

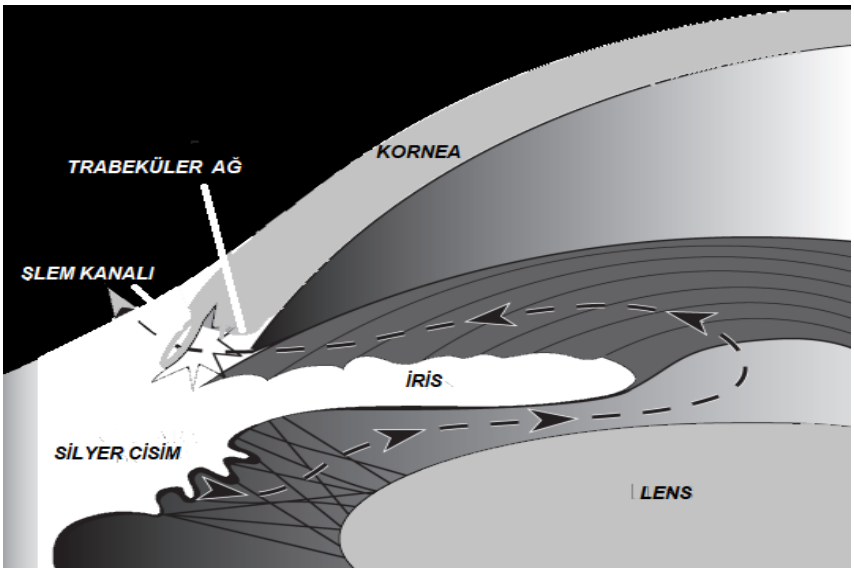

Şekil 2. 1: Aköz hümör üretimi ve drenajının şematik görüntüsü[177].

Siliyer cisim yaklaşık 6 mm uzunluğunda bir yapıdır. Nispeten düz arka iç yüzü pars plana olarak bilinir. Ön kısımda yer alan pars plikata, yaklaşık olarak uzunluğu 2 mm, genişliği 0,5 mm ve yüksekliği 0,9 mm, 70-80 adet radyal siliyer prosese sahiptir. Pars plikata, geniş bir yüzey alanı sağlayarak aktif sıvı transportu ve ultrafiltrasyon yapar[36].

Aköz hümörün (AH) üretimi ultrafiltrasyon, aktif sekresyon ve difüzyon yöntemlerinin bir kombinasyonu ile oluşmaktadır. Ultrafiltrasyon, hücre membranından su ve suda çözünen maddelerin geçişini içerir. Bu hareket, siliyer çıkıntılarla stroma arasındaki hidrostatik ve ozmotik basınç farklarına bağlıdır. Sekresyon ise, metabolik olarak aktif bir süreçle hücre zarından maddelerin geçişini ifade eder ve arka kamaraya geçişi sağlayan ozmotik basınç farkını oluşturur. Fizyolojik durumlarda, AH oluşumunun %80-90'ı aktif sekresyona bağlıdır. Maddelerin hücre zarından pasif olarak geçişi ise difüzyon adı verilen süreçle gerçekleşir. Bu süreç, maddelerin yüksek konsantrasyondan düşük konsantrasyona doğru hareket etmesiyle oluşur[37].

Ultrafiltrasyon, aköz oluşumunda önemli bir rol oynamaz çünkü aköz ve plazma arasında büyük farklılıklar bulunmaktadır. Bu nedenle, sistemik kan basıncındaki değişiklikler, aköz üretimini önemli ölçüde etkilemez. Ayrıca, aktif

sekresyonun metabolik yolla baskılanması, aköz üretimini önemli ölçüde azaltabilir[38].

Aköz hümör, göz içindeki dolaşım sırasında bir dizi önemli işlevi yerine getirir. Normalde gözdeki avasküler olan dokuların, örneğin kornea, lens ve trabeküler ağın beslenmesini sağlamak gibi önemli bir rolü vardır. Ayrıca, göz içine temel besin maddelerini (oksijen, glikoz ve amino asitler gibi) taşıyarak bu dokuların sağlıklı bir şekilde çalışmasını sağlar. Aköz hümör, aynı zamanda gözün metabolizması sırasında ortaya çıkan laktik asit, karbondioksit ve diğer toksik maddelerin uzaklaştırılmasına da yardımcı olur. Aköz humor, gözün ön segment dokularında kimyasal homeostazı sağlar ve optik olarak saydam bir ortam oluşturarak görme işlevini destekler. Ayrıca, glob gerginliğini ve belirli bir GİB seviyesini koruyarak gözün yapısal ve optik bütünlüğünü sürdürür. Birçok canlılarda, aköz humor yüksek miktarda askorbat içererek ultraviyole ışınların zararlı etkilerine karşı koruma sağlar ve serbest radikallerin oluşumunu önler.

Enflamasyon veya enfeksiyon gibi durumlarda, aköz humor hücresel ve humoral immun yanıtı ile gözü koruyucu bir işlev görür. Enflamasyon sırasında, aköz humor üretimi azalabilir ve immün mediatörler artış gösterebilir, bu da aköz humor bileşiminde değişikliklere neden olabilir. Bazı patolojik durumlarda, aköz humor dolaşımı, enflamasyona yol açan hücreler ve sitokinlerin uzaklaştırılmasına ve ilaçların göziçi dokulara etkin bir şekilde ulaşmasına yardımcı olur.

2.2.2 Kan aköz bariyeri

Plazmadaki maddelerin aköze geçişini engelleyen kan aköz bariyeri, siliyer cisimde bulunan kapiller endotel, bazal tabaka, stroma katı, retina pigment epiteli ve nonpigmente epitel oluşturur. Ancak, sıkı bağlantılar, bitişik nonpigmente hücrelerin apikal kısımlarını birleştirerek kan-aköz bariyerinin ana bileşenini oluşturur[39]. Sıkı bağlantılar, hidrofilik moleküllerin ve küçük iyonların geçişine izin veren bir geçirgenlik bariyeri oluştururlar. Kan aköz bariyeri, plazma ile AH arasındaki kimyasal bileşim farklılığını korur. Kan aköz bariyerinin hasar görmesi durumunda, hücreler arasında protein açısından zengin sıvı dolu kistler oluşabilir ve bu kistler arka kamaraya boşalabilir.[40].

2.2.3 Trabeküler ve uveoskleral dışa akım

Schwalbe çizgisi, skleral sulkusun anterior kenarında bulunurken,skleral sulkusun posterior iç kısmı skleral mahmuz olarak bilinir. Trabeküler ağ, önde Schwalbe çizgisine ve arkada silier kasa ve skleral mahmuza tutunmuş şekilde bulunur ve ön kamarayı Schlemm kanalı ile birleştirir. Trabeküler ağ, Schlemm kanalının endotelyal iç yüzeyini oluşturur ve göz içi sıvısının drenajını sağlayan önemli bir yapıdır.

Schwalbe çizgisi, 50-150 um genişliğinde irregüler bir yükseklik olan kollajen ve elastik doku yapısından oluşan bir sirküler yapıdır. Bu çizgi, trabekulumdan kornea endoteline geçişi gösterir ve Descemet membranının sonlandığı, trabeküler ağ ile kornea stromasının birleştiği yerdir. Schwalbe çizgisinde yer alan salgısal hücreler, aköz akımını arttırdığına inanılan fosfolipidlerin salınımından sorumludur[36].

Anterior skleranın internal yüzeyinde kama benzeri yapı olan, kollajen ve elastik doku içeren skleral mahmuz yer almaktadır. Anteriorda trabeküluma, posteriorda siliyer kasın uzunlamasına kısmına ve skleraya bağlanır[41].

2.2.3.1 Trabekülum yapısı

Trabeküler ağ meridyonal kesitde üçgen yapıda olup, apeksini Schwalbe çizgisi, tabanını skleral mahmuz oluşturur. Trabeküler ağ, iç kısmı ön kamaraya doğru yönelir ve uveal bölümü oluşturur; bunun üzerinde ise korneoskleral ağ yer alır. Schlemm kanalı endoteli ile korneoskleral ağ arasındaki kısım ise jukstakanaliküler bölge olarak adlandırılır.

Uveal ağ, ön kamaranın komşusu olan bir yapıdır. İç kısmını iris uzantıları oluşturur. Bu uzantılar irisin ön yüzünden başlayarak açı bölgesinde birleşir ve uveal trabeküler ağ veya Schwalbe hattında sonlanır. Anteriorda Schwalbe çizgisine, posteriorda ise iris köküne veya siliyer cisme uzanır. İç kısmı radyal olarak sıralanmış ve birçok düzlemde uzanabilir.

Korneoskleral ağ gözün ön segmentinde yer alan, boyutu 5 ila 12 um arasında değişen ve aynı düzlemde yerleşen 8-14 delikli tabakadan oluşmaktadır[42]. Korneoskleral ağın ön kısımlarındaki lameller, Schwalbe hattına sıkıca bağlanmıştır ve ardından meridyonal yönde skleral mahmuza doğru ilerlerler. Longitudinal siliyer

kas tendonu, korneoskleral ağın arka kısmındaki lamellerle ve skleral mahmuzla kesişir. Schlemm kanalına yakın olan lameller, daha iç kısımdaki lamellere oranla daha kalın yapıdadır[42].

Jukstakanaliküler bölgedeki boşluk ve hücreler, göz içi sıvısının akış direncinde önemli bir role sahiptir. Basınç altında olmayan gözlerde 2 ila 20 um genişliğindeki bu bölge, korneoskleral ağın dış kısmı ile Schlemm kanalı arasındadır. Bu bölgedeki yıldız görünümlü hücreler, jukstakanaliküler hücreler olarak adlandırılır[43].

Gözün jukstakanaliküler bölgesindeki histolojik kesitlerde, jukstakanaliküler hücreler, elastik benzeri fibriller ve ekstrasellüler matriks görülmektedir. Jukstakanaliküler boşlukta bulunan temel bileşenler arasında hyaluronik asit, tip III, IV ve V kollajen, dermatan sülfat, kondroitin sülfat, heparan ve keratan sülfat gibi glikozaminoglikanlar ile fibronektin gibi karmaşık glikoproteinler yer almaktadır[44, 45].

Jukstakanaliküler hücreler, AH'nin dışarıya doğru drene edilmesini sağlayan Schlemm kanalının iç duvarında bulunan özel hücrelerdir. Bu hücreler, kanal ile trabeküler ağ arasındaki boşluğu (jukstakanaliküler boşluk) dolduran ekstrasellüler matriksin yapımını ve boşluğun şeklini belirleyen hücrelerdir. Ayrıca, Schlemm kanalı duvarının trabeküler ağa bağlanmasını sağlayarak, AH'nin kanala geçişini kolaylaştırırlar[46].

2.2.3.2 Schlemm kanalı

Gözün çevresini tamamen saran vasküler bir sinüs olan Schlemm kanalı, yaklaşık 36 mm uzunluğunda ve kesitinde eliptik bir lümene sahiptir. Schlemm kanal endotel hücreleri, vasküler endotel özelliklerinin yanı sıra lenfatik kanallara benzer bir lümen yapısına sahiptir. Schlemm kanalının çevresini sklera, trabeküler ağ ve skleral mahmuz oluşturur ve lümen çapı 190 ila 370 µm arasında değişebilir. Kanalın lümen çapı GİB'e bağlı olarak değişebilir ve çok düşük veya yüksek basınçlarda lümen boşluğu oluşmayabilir[47].

Kollektör kanallar, Schlemm kanalına paralel seyreden ve genişlikleri 50 ila 70 µm arasında değişen kanallardır[48]. Silindirik valfler, birbirine bitişik halkalardan

oluşan ve Schlemm kanalının iç yüzeyinde bulunan kapakçıklar olarak tanımlanabilir. Bu kapakçıklar, kanaldaki akışın tek yönlü olmasını sağlar[49]. Schlemm kanalı kollektör kanallara bağlanarak intraoküler sıvının venöz pleksuslara aktarılmasını sağlar. Kollektör kanallar, Schlemm kanalının dış duvarından düzensiz aralıklarla çıkar ve genellikle 20 ila 30 adet arasında bulunurlar. Bu kanalların varlığı, göz içi basıncının düzenlenmesinde önemli bir role sahiptir ve göz içi sıvısının dengeli bir şekilde drene olmasını sağlar[43].

Bazı kollektör kanalların ağzında yükselti şeklinde bulunan septalar trabeküler dokuların kollektör kanal ağızlarını kapatmasını önler. Bazı kollektör kanallar ise doğrudan Schlemm kanalından ayrılarak skleraya bağlanır ve aköz venlere katılır. İndirekt kollektör kanallar ise daha küçük çapa sahip olup daha fazla sayıda bulunur ve intraskleral drenaj sistemine bağlanır. Aköz venler, konjonktival ve episkleral venlere drene olur.

2.2.3.3 Episkleral venöz basınç

Yaş ile episkleral venöz basınç (ESVB) arasında belirgin bir ilişki saptanmamıştır[50]. Venöz basınç değeri, vücut pozisyonuna bağlı olarak değişebilir; ancak gözün kadranları arasında farklılık görülmez. Episkleral venöz basınç, oturma pozisyonundan yatış pozisyonuna geçildiğinde 1 ila 9 mmHg arasında bir artış gösterir[43]. Vücut pozisyonu değişmediği sürece ESVP genellikle sabit kalır. Ancak, ESVP'deki çok küçük bir değişim bile GİB'de 1 mmHg'lik bir değişime neden olabilir, bu da önemli bir etkidir. ESVP'deki 24 saat içindeki değişimler, GİB değişikliklerine paralel olarak gerçekleşir[51]. Postür değişikliklerinin yanı sıra oksijen inhalasyonu, vazoaktif ilaçlar ve soğuk uygulaması da ESVP üzerinde etkili olabilir[52].

2.3 Optik sinir

2.3.1 Optik sinir anatomisi

Optik sinir başı, oval şeklinde olup horizontal düzlemde 1,5 mm, vertikal düzlemde ise 1,75 mm boyutundadır. Fizyolojik optik disk çukurluğu, optik sinirin tam ortasının hafif temporal bölgesine yerleşmiştir. Bu çukurun içinden santral retinal arterin ana dalları ve ven geçer[53].

Optik sinir başı, merkezinde bulunan ve fizyolojik çukurluk olarak adlandırılan bir oluşumu içerir. Fizyolojik çukurluğun büyüklüğü, optik disk boyutuyla ilişkilidir. Optik disk geniş olduğunda, çukurluk da geniş olur. Ayrıca, miyop gözler, emetropik ve hipermetroplara kıyasla daha geniş bir optik diske ve çukurluğa sahiptirler. Öte yandan, optik disk küçük olduğunda çukurluk da küçük olur ve bu nedenle glokomatöz hasarın morfolojik olarak gözden kaçması mümkündür. Ancak, glokomatöz defektler GA'da tespit edilebilir. Bu nedenle, glokom tanısında sadece optik disk morfolojisine değil, aynı zamanda GA değerlendirmesine de dikkat edilmesi önemlidir. Çukurluğun lokal veya yaygın olarak artması, glokomatöz hasarı gösterebilir. Çukurluk ve disk kenarı arasındaki dokuya nöroretinal rim denir. Nöroretinal rimin turuncu pembe bir rengi vardır. Normal bireylerin sadece %5'inde çukurluk / disk (c/d) oranı 0,6'dan fazla olur. İki göz arasında c/d oranı simetriktir. Ancak disk boyu asimetrisi ile ilişkili olarak da c/d arasında asimetri görülebilir[54].

Optik sinir başı, 4 kısım olarak tanımlanabilir (Şekil 2.2):

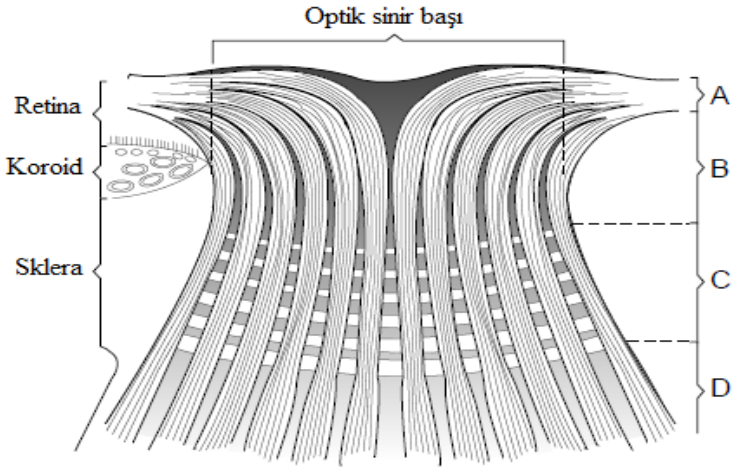

Şekil 2. 2: Optik sinir başının şematik olarak bölgeleri; A. Yüzeyel retina sinir lifi tabakası, B. Prelaminar bölge, C. Lamina kribroza D. Retrolaminar bölge[178].

Yüzeyel RSLT

Optik sinir başına, retina gangliyon hücrelerinin 1-1,2 milyon aksonu girer. Retinanın superior bölgesinden gelen lifler üstte seyrederken, inferior bölgesinden

gelen lifler ise altta ilerler. Bu lifler, yatay orta çizgiyi asla geçmezler ve birbirlerinden ayrışırken horizontal rafe tarafından ayrılırlar[53, 55].

Temporal lifler optik sinirin içinde lateral yönde seyrederken, nazal lifler ise medial yönde ilerler. Maküler alandaki lifler ise optik diskin temporal bölgesinde yatay olarak uzanır ve papillomaküler demet olarak bilinen bir oluşumu meydana getirirler. Optik sinirin temporal kısmında yer alan bu lifler, papillomaküler demetin etrafında bir yay şeklinde kıvrılarak optik sinire katılırlar. Bu liflere arkuat lifler adı verilir(Şekil 2.3)[55].

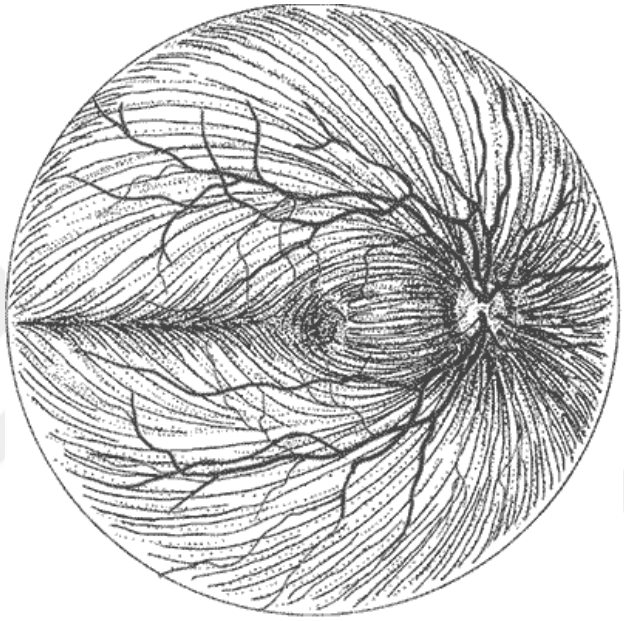

Şekil 2. 3: Retina sinir lifi tabakasının dağılımı.

Optik sinir başından perifere doğru RSLT kalınlığı giderek azalır, alt ve üst bölgelerde daha kalınken, nazal ve temporal bölgelerde daha incedir[55].

Bu tabaka, santral retinal arterin (SRA) dallandığı noktalardan gelen rekürren retinal arteriyollerle beslenir. Ayrıca, varsa silyoretinal arter, temporal sinir lifi tabakasının beslenmesine de katkıda bulunabilir[54].

Prelaminar bölge

Optik sinir başını çevreleyen astrositik glial hücreler, retina gangliyon hücrelerinin aksonlarını destekler ve optik siniri sarmalar. Bu glial hücreler, OSB'nin hacminin %10'unu oluştururlar[53].

Prelaminar alanı genellikle kısa arka siliyer arterlerin direkt dalları besler. Ayrıca, bazen Zinn Haller halkası da prelaminar bölgeyi besleyen kaynaklardan biri olabilir[54].

Lamina kribroza yapısı, lamina kribroza değişimleri

Lamina kribroza (LK), optik sinirin miyelinsiz retina gangliyon hücrelerinin aksonlarının birleşmeden önce geçtiği posterior skleral forameni kaplayan bir elek benzeri yapıdır. Bu bölge, retina gangliyon hücrelerinin aksonal hasarının ana merkezi olarak tanımlanır ve glokomun patogenezinde önemli bir rol oynar[56-58]. Lamina kribroza (LK), OSB'nin bulunduğu alan olup, iki farklı basınç kompartmanı arasında yer almaktadır[54, 59].

Lamina kribrozanın önünde GİB etkili iken, arkasında ise subaraknoid boşluktaki beyin omurilik sıvısı (BOS) bulunmaktadır[58]. Bu şekilde LK, OSB'nin maruz kaldığı farklı basınçlar arasında bir tampon bölge görevi görmektedir.

Lamina kribrozanın delikleri sağlıklı bir gözde gri noktalar olarak fizyolojik çukurluğun tabanında görülebilir. Bu delikler, optik sinirin üst ve alt kısımlarına kıyasla temporal ve nazal taraflarda daha geniş boyutlara sahiptir. Bu anatomik özellik, glokomatöz optik nöropati gelişimi açısından büyük önem taşımaktadır[54].

Retrolaminar bölge

Retrolaminar bölge, optik sinirin laminar kısmının arkasında gelen bir alandır ve burada aksonların miyelinizasyon süreci başlar. Bu bölge, optik siniri çevreleyen leptomeninksler tarafından korunmuştur ve optik sinirin çapı bu bölgede 3 mm'ye kadar ulaşır[53].

Retrolaminar bölgenin beslenmesini pial arterlerin dalları, kısa posterior siliyer arterler, SRA ve rekürren koroidal arterler sağlar[53].

Optik sinir başı, gözün arka siliyer arterleri olarak adlandırılan beş farklı arterin dalları tarafından beslenir. Retinal sinir lifi tabakası ise beslenmesini SRA aracılığıyla sağlar. Santral retinal arter, optik sinire 10-15 mm geriden girerek optik sinirin merkezinde, santral retinal venle beraber seyreder. Optik sinir başının venöz drenajı ise santral retinal ven tarafından gerçekleştirilir[54].

Retinal sinir lifi tabakası kaybı olduğunda normalde RSLT içinde bulunan, gizlenmiş retinal kan damarları daha belirgin hale gelir ve gözler arasında karşılaştırma yapıldığında sinir lifi kaybı daha kolay fark edilebilir. Yapısal kayıp, görsel alan üzerinde fonksiyonel kayıp olarak ortaya çıkar, yani üst RSLT defektleri görme alanında altta görülürken, alttaki defektler görme alanında üstte izlenir. Benzer şekilde, nazal taraftaki defektler GA'da temporalde, temporal taraftaki defektler ise nazalde gözlemlenebilir. Optik sinir başına üst ve alt kutuptan giren arkuat sinir lifleri, glokomatöz hasara karşı daha hassas olabilir[54].

Normal bireylerin OSB'deki c/d oranı, yalnızca %5 olguda 0,6 değerini aşar. Genellikle gözler arasındaki c/d oranı simetriktir. Normal popülasyonda, c/d oranı arasında 0,2'den büyük bir asimetri yalnızca %1'in altında görülür. Glokomatöz optik nöropatide, çukurluk genişledikce nöroretinal rimde incelme ve lokal çentiklenme belirginleşir. Çukurluk içinde solukluk fark edilirken, glokom kaynaklı hasarlarda çukurluk çevresindeki nöroretinal rimde solukluk oluşmaz[54]. Üst ve alt sinir lifleri glokomatöz hasara daha hassastır ve zarar gördüklerinde çukurluk dikey olarak oval hâl alır[54]. Genişleyen çukurlukla birlikte genellikle santral retinal arterin ve venin nazal yöne doğru kayması gözlenir[54].

Oküler travma sonucunda sinir lifi tabakasında kanamalar meydana gelebilir. Optik disk yüzeyinde veya kenarında görülen kırmızı çizgi şeklinde görülen bu hemorajiler, kıymık veya sinir lifi tabakası hemorajisi olarak adlandırılır. Glokom hastalarının yaklaşık üçte birinde, sinir lifi tabakasında veya peripapiller alanda kıymık benzeri hemorajiler gözlemlenebilir[54].

Normal-tansiyonlu glokomlu hastalarda, disk hemorajisinin görülme riski artmaktadır[54]. Kıymık benzeri hemoraji, hedeflenen göz içi basınca ulaşılamadığının bir göstergesi olabilir ve kötü bir prognoz belirtisi olarak kabul edilir[54, 60].

2.3.3 Glokoma bağlı optik sinir başı değişikliği

Optik diskin çevresindeki sınır, "sklera halkası" adı verilen yapı tarafından oluşturulur ve disk içinde yer alan soluk bölge, sinir lifi demetlerini içermez. Glokom nedeniyle oluşan optik sinir hasarı, "lamina kribroza"da ortaya çıkar[57, 58, 61, 62].

Bu bölge, gangliyon hücre aksonlarının sinir lifi demetlerinin geçtiği deliklerden oluşur.

Lamina kribroza, GİB ve subaraknoid boşluktaki BOS basıncı gibi iki farklı kuvvetin etkisi altındadır. Göz içi basıncı, optik sinirin geriye doğru bir kuvvetle sıkışmasına neden olurken, subaraknoid boşluktaki BOS basıncı ise lamina kribrozayı vitreusa doğru iten kuvvettir. Bu iki basınç, lamina kribrozada denge noktası oluşturur ve optik sinirin normal işleyişini sağlamak için önemlidir. Ancak, bu denge bozulduğunda özellikle GİB'in artması durumunda, lamina kribroza üzerindeki baskı artar ve optik sinir hasarı meydana gelebilir[63].

Göziçi basınç sağlıklı bireylerde BOS basıncından yüksek olduğu için, OSB'deki merkezi bölgede bir çukurlaşma oluşur. Bu çukurluk, sadece bağ dokusundan oluşur ve "fizyolojik çukurluk" olarak adlandırılır. Optik diskin sklera halkası ile çukurluk arasındaki pembemsi bölüm ise sinir lifi demetlerini içerir ve "nöroretinal kenar" olarak adlandırılır.

Glokomlu hastalarda, GİB'in yükselmesi nedeniyle çukurluğun alanı ve derinliği artar. Bu durum "glokom çukurluğu veya ekskavasyonu" olarak tanımlanır. Glokomatöz disk hasarını değerlendirirken, çukurluğun büyüklüğü, şekli ve optik disk üzerindeki alanı (c/d) gibi faktörler temel alınır[64, 65].

2.3.3.1 Optik sinir başının oftalmoskopik özellikleri

Bugün, oftalmoskop ile yapılan muayene, OSB'nin değerlendirilmesinde altın standart haline gelmiştir. Bu, OSB'deki çukurluğun derinliğinin üç boyutlu olarak incelenmesine olanak sağlayarak ideal bir muayene yapılmasını sağlamaktadır. Muayene sırasında en az 16x ya da 25x büyütme ve yeterli aydınlatma sağlanması gerekmektedir. Pupillanın genişletilmesi, daha net görüntü ve hassas değerlendirme için gereklidir[63].

Biyomikroskopik oftalmoskopi, direkt veya indirekt olarak gerçekleştirilebilir[66, 67]. Direkt yöntem nadiren kullanılır ve Goldmann üç aynalı kontakt lensinin santral bölgesi korneaya temas eder[66]. Lensin yaklaşık -60 diyoptrilik bir kırılma gücü vardır ve düz bir görüntü sağlar. İndirekt yöntemde ise ters görüntü kullanılır ve yüksek pozitif diyoptrikli lensler kullanılır[68, 69].

Optik disk başındakı çukurlaşma derecesi diskteki önemli bir değerlendirme kriteridir. Ancak yapılan çalışmalar, sağlıklı bireylerde optik disk boyutunun çukurlaşma miktarıyla korele olduğunu göstermektedir[67, 70].

Glokom tanısını koymak için yalnızca c/d oranı yeterli değildir. Optik diskin boyutu da değerlendirilmelidir.

2.3.3.2 Optik sinir başının renk, çukurluk ve rim özelliklerinin değerlendirilmesi

Diskteki çukurluk ve disk çapı ilişkisi

Normal sağlıklı kişilerde optik disk çapı, ortalama olarak 1,2-2,5 mm arasında değişmektedir ve disk hafifçe vertikal oval şekildedir. Optik disk çapının yatay boyutu ortalama olarak 1,7 mm, dikey boyutu ise 1,8-1,9 mm'dir. Klinik muayenede disk boyutları değerlendirilirken genellikle dikey çap kullanılır, <1,5 mm olursa küçük disk, >2 mm olursa büyük disk olarak değerlendirilir. Bu nedenle optik disk boyutlarının da ölçülmesi glokom tanısı için önemlidir.

Optik disk büyüklüğü, cinsiyet, boy, ırk ve kırma kusuru gibi faktörlerden etkilenebilir.[71-74]. Özelikle siyah ırkta, beyazlara göre daha büyük optik disk boyutları görülür. Ayrıca, erkeklerde disk boyutları genellikle biraz daha büyüktür ve boy uzadıkça diskin büyüklüğü de artar[72-75]. Hipermetropik gözlerde disk boyutu normalden daha küçükken, miyopik gözlerde ise normalden daha büyük olur. Özellikle +5 diyoptriden yüksek hipermetropi ve -8 diyoptriden yüksek miyopi durumlarında bu etki daha belirgin görülmektedir[71-74].

Glokomun tanısında önemli bir değer olan çukurluk/disk oranındakı artış, muayene sırasında vertikal c/d oranı kullanılarak belirlenir. Çünkü glokomda genellikle alt ve üst kadranlarda olan sinir lifleri daha fazla etkilenir ve bu nedenle, fizyolojik çukurluk vertikal yönde genişler[64, 65].

Sağlıklı bireylerde ortalama vertikal c/d oranı 0,4 olarak ölçülür. Ancak, bu oran oldukça değişkendir ve genellikle 0,1 ila 0,7 arasında değişir. Eğer bir kişide vertikal c/d oranı 0,7'nin üzerinde ise, glokom tanısı düşünülmelidir ve aksini kanıtlayana kadar bu şekilde değerlendirilmelidir[67, 70].

Yapılan araştırmalarda, küçük optik disk boyutlarına sahip gözlerde c/d oranı genellikle daha düşüktür ve %95'inde 0,55'in altındadır (ortalama 0,35). Ortalama boyuttaki diskler için ortalama c/d oranı 0,45 iken büyük diskler için 0,55 olarak bulunmuştur[70]. Büyük disk boyutlarına sahip gözlerde glokom olmamasına rağmen yüksek c/d oranları (örneğin 0,7 gibi) gözlemlenebilir[70].

Nöroretinal rim değerlendirilmesi

Normal optik disk, genellikle oval bir elips formuna sahip olmakla birlikte, dikey doğrultuda daha uzun bir aksa sahiptir. Fizyolojik çukurluk ise genelde tam bir daire formunda olur. Bazen ise yatay doğrultuda uzun bir elips formunda görülebilir. Bu farklılık, nöroretinal kenar dokusunun her disk kadranında aynı genişliğe sahip olmamasından kaynaklanmaktadır. Araştırmalar, genellikle en geniş nöroretinal rim dokusunun inferior kadranda olduğunu, bunu sırasıyla superior, nazal ve temporal kadranının takip ettiğini göstermektedir[67,70-77]. Bu fenomeni Elliot Werner "ISNT kuralı" olarak tanımlamıştır[78]. ISNT kuralı, glokom tanısında kullanılan bir klinik gözlem olup, sağlıklı bir optik diskte genellikle Inferior-Superior-Nazal-Temporal sıralamasına uygun olarak nöroretinal rim dokusunun genişlemesi gözlemlenir (Şekil 2.4).

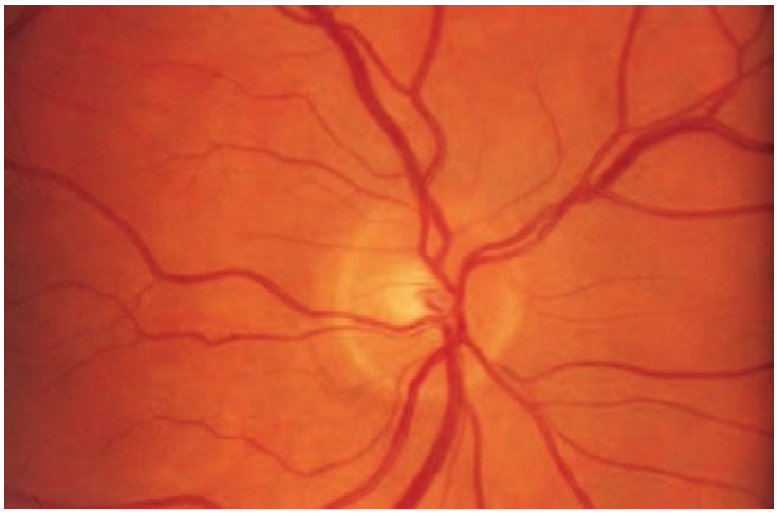

Şekil 2. 4: Normal Optik sinir başı görüntüsünde İSNT kuralına uygun nöroretinal rim genişliği[178].

Glokom hastalarında, sinir liflerinin zarar görmesiyle birlikte çukurluğun boyutları genişler ve derinliği artar. Lamina kribrozanın superior veya inferior

kadranlarındaki destek dokusu daha zayıftır. Bu nedenle, sinir lifleri öncelikli olarak bu bölgelerde hasar görür ve nöroretinal rim dokusu incelir. Bu durumda "ISNT kuralı" bozulur. Hasar genellikle yüksek basınç etkisiyle başlar ve öncelikle inferior ve superior bölgelerde ortaya çıkar, ardından nazal ve temporal bölgelere yayılır. Bu nedenle, glokom hastalarında ISNT kuralı genellikle değişir ve tipik sıralama gözlenmez. İlk olarak, superior ve inferior temporal bölgelerdeki nöroretinal rim dokusu incelir; ardından temporal, inferior nazal ve superior nazal bölgelerdeki rim dokusu etkilenir. Nazal bölge genellikle en son aşamada etkilenir[64, 65]. Hasar oluşma sırası aynı zamanda görme alanında meydana gelen değişikliklerle uyumlu olabilir.

Ancak, günümüzde gelişmiş görüntüleme cihazlarının kullanımıyla yapılan ölçümler, optik disk muayenesinde kullanılan ISNT kuralının geçerliliğini kısmen kaybettiğini göstermektedir. Bu kuralın normal bireylerin yaklaşık yarısında geçerli olmadığı saptanmıştır. Bu nedenle, IST veya IS gibi alternatif kuralların kullanımının sağlıklı bireyleri tespit etmek için daha değerli olabileceği belirtilmektedir. Bu alternatif kurallar yaklaşık olarak %75 oranında geçerlilik sağlamaktadır[79].

Nöroretinal rim dokusunun kalınlığı kadar, rengi de glokomun tanısında önemli bir faktördür. Normal bir insanın retinası, kırmızıdan daha çok hafif pembe ya da turuncu renkte olup, sedef tonlu çukurlukla belirginleşir. Bu pembe renk, kapiller kan damarlarının da varlığından kaynaklanır. Ancak, glokomda nöroretinal rim dokusu incelmesine rağmen, rengi değişmez[65, 80].

Glokomda genellikle renk soluklaşması gözlenmez, daha çok iskemik, demiyelinizan, toksik veya kompresif/infiltratif optik sinir hastalıklarında ortaya çıkar. Yalnızca nöroretinal rim dokusunun renginin soluklaşması, c/d oranının artmadığı durumlarda, glokom tanısıyla ilişkili şüpheleri azaltmalıdır[81].

Laminar nokta bulgusu

Glokom ilerledikçe çukurluk daha da genişleyip derinleşir ve bu durumda LK üzerindeki delikler daha açık bir şekilde gözlemlenebilir hale gelir. Normal bireylerde disk merkezindeki delikler bazen görülebilirken, üst ve alt kutuplara yakın

bölgelerdeki deliklerin belirginleşmesi glokom kaynaklı sinir lifi ve destek dokusu kaybının bir işareti olarak kabul edilir ve glokom tanısı için önemli bir göstergedir[82].

2.3.3.3 Optik sinir başında glokoma bağlı vasküler bulgular

Optik diskte kanama

Optik diskin kenarlarında tespit edilen kıymık şeklinde olan ince kanama alanları, glokom tanısı için önemli bir bulgudur. Sağlıklı gözlerde bu tür kanamaların görülme sıklığı %0,2'den az iken, glokomlu hastalarda bu oran %4 civarındadır[83].

Bu tür kanamalar genellikle tam olarak disk kenarında yerleşirler, ancak bazen disk çevresindeki retinaya da yayılabilirler. Bu kanamaların ortaya çıkmasının nedeni, sinir liflerinin beslenmesinde görevli olan ince kapillerin tıkanmasıdır. Tamamen optik diskin üzerinde yer alan kanamalar genellikle kıymık ya da iğ şekilli değillerdir, bunun yerine daha yuvarlak bir şekle sahiptirler[64, 65]. Göz muayenesi sırasında sıklıkla gözden kaçabilen optik disk kanamalarını tespit etmek için yeterli bir ışık kaynağı ve uygun büyütme gereklidir.

Glokomun erken ve orta evrelerinde optik disk kanamaları daha sık görülür ve optik diskin superior temporal veya inferior temporal bölümlerinde tesbit edilir. Nöroretinal rim dokusunun incelmesi ve sinir dokusu ile damarların azalması nedeniyle, ilerlemiş glokomda optik disk kanamaları daha az sıklıkta görülür. En sık görüldükleri durum, normal basınçlı glokomdur. Ancak GIB'de dalgalanmaların fazla olduğu durumlarda da sıklıkla tespit edilebilirler[64, 65].

Oküler hipertansiyon tanısı konulmuş gözlerde disk kanamasının meydana gelmesi, glokom gelişimine işaret eden önemli bir bulgu olarak kabul edilir[84]. Ancak glokom tanısı konulmuş ve tedavi altında olan gözlerde kanama saptanması, tedavinin yeterli olmadığını ve hastalığın ilerlemiş olabileceğini gösterir[84, 85].

Yapılan "Normal-tension glaucoma" ve "Early manifest glaucoma" çalışmalarında disk kanaması ile glokom progresyonu arasında belirgin bir bağlantı bulunmuştur[86, 87].

Damarların nazale itilmesi

Genellikle ileri evrede gözlenir (Şekil 2.5). Normalde santral retinal arter ve ven dalları fizyolojik çukurluğun hafifçe nazalinde yerleşmişlerdir; dolayısıyla glokom çukurluğu genişledikçe ve nazal kadrandaki nöroretinal rim inceldikçe bu damarlar da iyice nazale itilir[64, 65, 88].

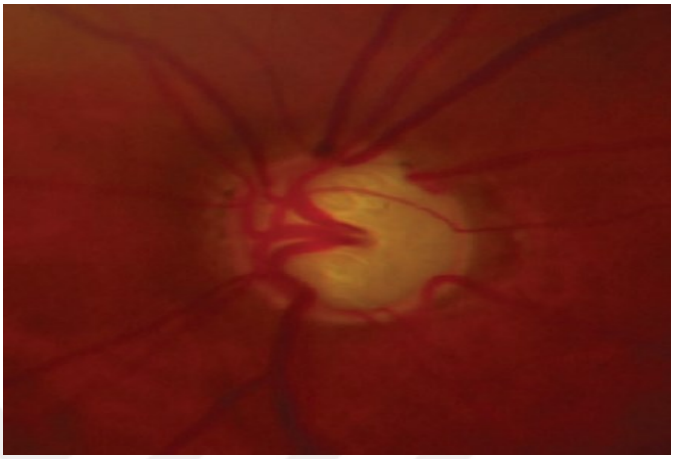

Şekil 2. 5: İlerlemiş aksonal kayıba bağlı olarak optik sinir başında yaygın çukurlaşma[178].

Damarların açıkta kalması (baring of circumlinear vessels)

Retinanın büyük damarlarından çıkan daha küçük damarlar, optik diskin üst ve alt bölümünde bir süre disk dokusu üzerinde seyredip retinaya geçmektedirler. Çukurlaşma artıp, rim dokusu inceldikçe damarlar ile altlarındaki disk yüzey arasında bir ara boşluk ortaya çıkar ve muayene sırasında damarlar disk yüzeyinden ayrılıp adeta havada asılı kalmış olarak izlenebilirler[64, 65, 89]. Saptanması biraz güç olabilen bu bulgu, glokom için önemli bir tanı değeri taşımaktadır.

Retina arteriollerinde fokal daralma

Fokal kayıp ve incelme sonucunda nöroretinal rim dokusunda meydana gelen değişiklikler, onu besleyen arteriyollerde daralmaya neden olabilir. Bu durum

genellikle glokomun ileri evrelerinde ortaya çıkar ve spesifik bir bulgu değildir. Benzer şekilde, diğer optik nöropatilerde de gözlemlenebilir[56, 57, 82].

Bayonet (süngülenme) bulgusu

Nöroretinal rim dokusundaki ciddi kayıp ve optik disk çukurlaşmasının derinleşmesiyle damarlar sivri bir açıyla çıkarak (süngü ucu şeklinde) disk yüzeyinden ayrılır ve ardından tekrar görünebilirler. Bu bulgu, ileri evre glokomda spesifik olarak görülse de, diğer optik nöropatilerde de gözlenebilir[64, 65].

2.3.3.4 Parapapiller atrofi

Retinanın optik diske yakın bölgesinde, pigment epitelinin ve koryokapillaris dokularının dejenerasyonu veya incelmesi sonucu meydana gelen bir durum olan parapapiller atrofi, genellikle vasküler yetersizlik ve iskemi ile ilişkilendirilir[64, 65, 90].

2.4 Glokomatöz Hasarın Patogenezi

Göz içi basıncı, optik sinir hasarı ile ilişkili olsa da, tek başına glokom gibi çeşitli faktörlerin etkili olduğu geniş bir hastalık spektrumunda belirleyici bir faktör değildir. Çünkü bazı glokom hastalarında GİB hiç yükselmezken, bazılarında ise yeterince düşürülmesine rağmen hastalık ilerlemeye devam eder[91, 92]. Sistemik hipotansiyon ve uyku apnesi, glokom için bilinen risk faktörleridir[93, 94]. Hastalığın başlangıcı ve ilerlemesinde vasküler faktörlerin etkili olduğu düşünülmektedir. Son araştırmalar, glokomda etkili olan faktörler arasında GİB'in yanı sıra BOS basıncındaki değişikliklerinin de rol oynadığını göstermektedir[95].

Glokomlu gözlerde ve deneysel hayvan modellerinde, RGH'lerin ölümü apoptozis yoluyla gerçekleşir[96, 97]. Apoptozis, inflamasyon olmadan programlanmış bir hücre ölümü süreci olarak tanımlanır ve DNA fragmantasyonu, kromozom kümelenmesi, hücre büzüşmesi ve membran kabarcıklanması gibi özellikler gösterir[98]. Nükleer hasar sonucu hücre, birden fazla membranla çevrili veziküllere parçalanarak etrafdaki hücreler tarafından yutulur.

Glokomda, retinal ganglion hücrelerin ölümünde apoptozis erken ve primer bir mekanizma olarak kabul edilirken, hayvanlar üzerinde yapılan deneylerde optik sinir transeksiyonlarında nekrozun da geç aşamada katkı sağladığı gösterilmiştir. Bu bulgular, glokom patolojisinde apoptozis ve nekrozun birlikte etkili olduğunu göstermektedir[99].

2.4.1 Artmış göz içi basıncı

Geçmişte, glokomda artmış GİB'nin retinal ganglion hücre (RGH) apoptozisinde en önemli rolü oynadığı düşünülüyordu. Ayrıca GİB'nin azaltılmasının genellikle glokomdaki ilerlemeyi yavaşlattığı bilinmektedir [100]. Ancak, glokom tanısı konan her hastada GİB yüksek değildir, yani optik sinir hasarının gelişiminde artmış GİB önemli bir faktördür, ancak tek başına yeterli değildir.

Diğer teori de artmış GİB'in optik disk çevresindeki RGH aksonlarında mekanik bir hasar oluşturmasıdır. Bu mekanik hasar, RGH cismine doğru retrograd ilerleyerek optik sinir hasarına yol açabilir. Mekanik hasarın RGH cismine ulaşması, matriks metalloproteinazlarının (MMP) aşırı salınımına neden olabilir. Metalloproteinazların aşırı salınımı, ekstrasellüler matriks değişiklikleri ve apoptozis gibi patolojik süreçleri tetikleyebilir[100].

Başka bir alternatif teori ise yüksek GİB'e maruziyetin artmış MMP salınımını uyararak dolaylı olarak glutamat nörotransmitterini etkileyebilmesidir. Bu teoriye göre, retina hücrelerinde glutamat reseptörlerinin regülasyonu artar ve bu da artmış MMP-9 ekspresyonu ile ilişkilendirilir[101]. Ayrıca, retinal astrositlerin artmış GİB'e maruz kalarak aktive olduğu gösterilmiştir[102]. Astrositler MMP'leri sentezleyerek matriksin yeniden yapılanmasına katkıda bulunuyor olabilir[103].

2.4.2 Vasküler yetmezlik

Vasküler yetmezlik ve glokom arasındaki ilişkiyi destekleyen kanıtlar bulunmaktadır. Migren ve periferik vasküler hastalıklar gibi durumlar da glokomla ilişkilendirilmiştir[104, 105]. Artmış sensitiviteye sahip olan Endotelin-1, vazokonstriksiyon süreçlerinde rol oynar. Serebral ve periferik vasküler hastalıklarda artmış endotelin-1 seviyeleri gözlemlenir. Ayrıca, glokomlu hastalarda da aköz ve

plazmada yüksek endotelin-1 seviyeleri tespit edilmiştir. Bu bulgular, vasküler faktörlerin glokomun patogenezinde etkili olabileceğini göstermektedir[106, 107]. Glokom ve vasküler yetmezlik arasındaki ilişki, manyetik rezonans görüntüleme yöntemiyle de gösterilmiştir. Bu çalışmalarda, glokomlu bireylerde panserebral iskemi ve serebral enfarkt gibi vasküler olayların artmış bir insidansı tespit edilmiştir. Bu bulgular, glokomun vasküler faktörlerle yakından ilişkili olduğunu ve vasküler yetmezliğin glokom patogenezinde önemli bir rol oynayabileceğini desteklemektedir[108, 109]. Yaş ilerledikçe, hem serebral hem de oküler perfüzyonunun progresif olarak azaldığı bilinmektedir. Yaşlanma süreciyle birlikte, kan damarlarının elastikiyeti azalır, kan akışı yavaşlar ve perfüzyon basıncı düşer. Bu durum, optik sinir ve retinada yetersiz kan akışına ve oksijenasyonuna neden olabilir. Dolayısıyla, yaşlanma ve azalan perfüzyon, glokom gelişimi ve progresyonu için önemli bir faktördür[110, 111].

Retina ve optik diskin sağlıklı bir şekilde işlev görebilmesi için, sürekli ve sabit bir kan akımına ihtiyaç vardır. Bu dengeyi sağlamak için, arterler, arteriyoller ve kapillerlerde etkin bir otoregülasyon mekanizması çalışır. Bu mekanizma, sistemik kan basıncı ve göz içi basıncına bağlı olan günlük dalgalanmalarla başa çıkarak sabit bir dolaşım sağlamayı hedefler[112]. Ancak, bu otoregülasyon mekanizmaları yaşlı bireylerde gençlere kıyasla daha az etkilidir.

2.4.3 Oksidatif stres ve glokom

Oküler doku, güçlü bir antioksidan savunma mekanizması olan azaltılmış glutatyon ve süperoksit dismutaz-katalaz sistemi tarafından korunur. Bunun yanı sıra, askorbik asidin de gözde önemli bir rolü vardır. Askorbik asit, kornea, vitreus, lakrimal bez, santral korneal epitel ve AH gibi gözün çeşitli bölgelerinde yüksek konsantrasyonlarda bulunur[113-117]. Katarakt, glokom, yaşa bağlı maküla dejenerasyonu gibi çeşitli oküler hastalıkta, serbest radikallerin aşırı üretimi ve oksidatif stresin etkili olduğu bilinmektedir. Oksidatif stresin kontrol altına alınması ve antioksidan savunma mekanizmalarının desteklenmesi, göz sağlığının korunmasında önemli bir rol oynar[118-120].

2.5 Glokom sınıflandırılması

Glokom sınıflandırması için farklı sistemler bulunmaktadır, bunlar anatomik, epidemiyolojik, gonyoskopik, genetik, biyokimyasal ve moleküler sınıflandırma sistemleridir[121]. Bu sınıflandırma sistemleri, farklı özelliklere dayanır ve glokomun çeşitli yönlerini değerlendirmek için kullanılır. Ancak, bu sistemlerin hiçbiri glokomun patofizyolojisiyle doğrudan ilişkili değildir. Her birinin kendi avantajları ve dezavantajları vardır ve belirli bir durumda kullanımları farklılık gösterebilir. Glokomun patofizyolojisi hakkındaki bilgilerin artmasıyla birlikte, sınıflandırma sistemlerinde güncellemeler yapılarak daha hassas ve anlamlı sınıflandırmalar yapılması mümkün olabilir[122].

Glokom sınıflandırılması 2021 yılında yayınlanan Avrupa Glokom Cemiyeti Terminoloji ve Glokom Rehberi, 5. baskısında aşağıdaki şekilde verilmiştir[123].

Primer Çocukluk Çağı Glakomları/ Juvenil Glakomlar

1. Primer konjenital glokom: doğumdan ilk yaşlara kadar

2. Geç başlangıçlı çocukluk çağı açık açılı glokomu: iki yaş ile ergenlik dönemi arası

3. Sekonder çocukluk çağı glokomu

i. Edinsel olmayan göz anomalileri ile ilişkili glokom

ii. Edinsel olmayan sistemik hastalık veya sendromlarla ilişkili glokom

iii. Edinsel nedenlerle ilişkili glokom

iv. Çocukluk çağı katarakt cerrahisine sekonder gelişen glokom

Açık Açılı Glokomlar

1.Primer açık açılı glokom

i. Primer geç başlangıçlı jüvenil glokom

ii. Primer açık açılı glokom şüphesi

iii. Oküler hipertansiyon

2. Sekonder açık açılı glokom

i. Oküler hastalığa bağlı sekonder açık açılı glokomlar

a) Psödoeksfolyatif veya eksfolyatif glokom

b) Pigmenter glokom

c) Lens kaynaklı açık açılı glokom

d) İntraoküler hemoraji ile ilişkili glokom

e) Üveitik glokom

f) Neovasküler glokom

g) İntraoküler tümörlere bağlı glokom

ii. Oküler travmaya bağlı sekonder açık açılı glokom

iii. İyatrojenik sekonder açık açılı glokomlar

a) Kortikosteroid tedavisine bağlı glokom

b) Oküler cerrahi ve lazere bağlı sekonder açık açılı glokom

c) Vitreoretinal cerrahi ile ilişkili glokom

iv. Ekstraoküler hastalıkların neden olduğu sekonder açık açılı glokom

a) Artmış episkleral venöz basıncın neden olduğu glokom

Kapalı açılı glokomlar

1. Primer açı kapanması

i. Primer açı kapanması şüphesi

ii. Primer açı kapanması ve primer açı kapanması glokomu

iii. Pupil bloğu veya karışık mekanizmalar nedeniyle akut açı kapanması atağı

iv. Akut açı kapanması atağı sonrası durum

2. Sekonder açı kapanması

i. Pupil bloğu ile sekonder açı kapanması

ii. Pupiller blok olmadan anterior "çekme" mekanizmalı sineşial sekonder açı kapanması

a) Neovasküler glokom

b) İridokorneal endotelial sendrom

c) Ön segment cerrahisi veya penetran travma sonrası epitelyal ve fibröz içe büyüme

iii. Pupiller blok olmadan posterior "itme" mekanizmalı sekonder açı kapanması

a) Aköz yanlış yönlendirme veya malign glokom

b) İris ve siliyer cisim kistleri, intraoküler tümörler

c) Vitröz boşluğa implante edilmiş silikon yağı veya diğer tamponlayıcı sıvılar veya gazlar

d) Uveal efüzyon

e) Prematüre retinopatisi

f) Sekonder açı kapanması glokomu ile ilişkili olabilen konjenital anomaliler

Primer açık açılı glokom, GİB'in yüksek olduğu (≥21mmHg), glokomatöz optik disk, RGH ve RSLT'in hasar görmesi ile karakterize edilen, iridokorneal açının açık olduğu bir optik nöropatidir. Bu hastalık ilerleyici bir şekilde nörodejenerasyona yol açar ve ciddi görme alanı kaybı ve görme keskinliği azalması gibi sonuçlara neden olabilir. Yüksek GİB hastalığın ilerlemesinde en önemli risk faktörüdür. Primer açık açılı glokom açık açılı glokomun en sık görülen tipidir ve önlenebilir körlük nedenleri arasında önde gelir. Hastalığın erken dönemlerinde genellikle semptom görülmez, bu nedenle tanı genellikle geri dönüşümsüz görme kaybı oluşduktan sonra konulur. Taramalar sayesinde, glokom hastalığı erken aşamada teşhis edilebilir ve uygun tedavi ile görme kaybı önlenmeye çalışılır. Oküler hipertansiyon durumu ise glokoma bağlı hasarın olmadığı ancak yüksek GİB değerleriyle seyreden bir klinik tablodur ve PAAG'ın erken evrelerini oluşturabilir[124].

2.6 Glokomda Tanı Yöntemleri

2.6.1 Göz içi basınc ölçümü

Göziçi basıncı yükselmesi glokomun gelişimi ve ilerlemesinde en önemli nedenlerinden biridir. Göziçi basıncın kontrol altına alınması, glokom tedavisinde etkili olduğu kanıtlanmış tek yaklaşımdır. Bu sebeple, glokomun tanı ve tedavisinde GİB'in doğru ölçülmesi son derece önemlidir[1].

Göziçi basıncı, sürekli değişen bir parametredir ve sağlıklı ve glokomlu gözlerde 24 saat boyunca dalgalanmalar gösterir. Bu dalgalanmalar, biyolojik ritimlerin etkisiyle meydana gelir. Göziçi basıncın en yüksek seviyesi akrofaz olarak adlandırılırken, en düşük seviyesi batifaz olarak bilinir. Sağlıklı gözlerde, gündüz (diürnal) ve gece (noktürnal) saatlerde 4-5 mmHg'ye varan fluktuasyonlar gözlenebilir. Bu dalgalanmalar, doğru GİB ölçümünün önemini vurgular ve glokom hastalarının tanı ve takibinde dikkate alınması gereken bir faktördür. Glokom hastalarında GİB fluktuasyonlarının daha yüksek olduğu ve bu fluktuasyonun glokomun progresyonunda risk faktörü olduğu birçok çalışma tarafından desteklenmektedir[125, 126]. Ancak, GİB'deki günlük dalgalanmaların tam nedeni henüz tam olarak anlaşılmamıştır. Bu dalgalanmaların nedeni olarak bazı faktörler öne sürülmüştür. Örneğin, pozisyon değişiklikleri (supin pozisyonda göziçi basınç artışı), kortizol seviyesindeki günlük değişimler, göziçi sıvı üretimindeki değişimler ve çevresel ışık/karanlık döngüsü gibi faktörler fluktuasyonlardan sorumlu tutulmuştur[127, 128].

Tonometri, glokom ve rutin oftalmolojik muayenenin ayrılmaz bir parçasıdır ve GİB'in doğru ve tekrarlanabilir bir şekilde ölçülmesi klinik uygulamada büyük önem taşır. Goldmann ve Schmidt tarafından 1950'lerde tanımlanan Goldmann Applanasyon Tonometresi (GAT), günümüzde altın standart olarak kabul edilen tonometri cihazıdır. Goldmann Applanasyon Tonometresi, göz yüzeyine uygulanan birkaç gram ağırlığındaki prizmanın deformasyonunu ölçerek GİB'i tahmin etmekte kullanılır. Bu yöntem, hassas ve güvenilir sonuçlar vermesi nedeniyle yaygın bir şekilde kullanılmaktadır[129]. Doğru bir şekilde GİB ölçümü yapmak her ne kadar önemli olsa da, gerçekten ideal bir yöntem henüz bulunamamıştır ve bu alanda

araştırmalar devam etmektedir. Hem GAT hem de diğer tonometre cihazları, göz dışından GİB'i tahmin etmek amacıyla kullanılan yöntemlerdir. Ancak bu yöntemlerin hatalı sonuçlar verebilme riski vardır. Ölçüm sırasında göz yüzeyinin durumu, korneanın kalınlığı ve yapısı gibi faktörler ölçüm sonuçlarını etkileyebilir. Bu nedenle, klinik pratiğimizde doğru sonuçlar elde etmek için farklı tonometri yöntemleri ve teknolojileri kullanma çabaları devam etmektedir. Amacımız, daha hassas, güvenilir ve tekrarlanabilir GİB ölçüm yöntemleri geliştirmek ve glokom hastalarının tedavisinde daha doğru bilgilere sahip olmaktır.

Goldmann aplanasyon tonometrisi GİB ölçümünde altın standart olarak kabul edilir ve kliniklerde en yaygın kullanılan tonometredir. Bu yöntemin avantajları arasında kolay uygulanabilir olması, doğru ölçümler sağlaması, tekrar edilebilir ve düşük maliyetli olması bulunmaktadır. Ancak, bu yöntemin biyomikroskop kullanımını gerektirmesi, ölçüm yaparken korneaya temas edilmesi nedeniyle topikal anestezi gerekliliği ve enfeksiyöz ajanların bulaşma riski gibi bazı dezavantajları da vardır. Bu nedenle, tonometri yöntemleri konusunda sürekli olarak gelişmeler ve iyileştirmeler yapılması önemlidir, böylece daha güvenli, pratik ve etkili ölçüm teknikleri kullanılabilir hale gelebilir. Goldmann aplanasyon tonometrisi Imbert-Fick kanunu temelinde çalışır. Bu yöntemde, korneal ön yüzeyin belirli bir alanını düzleştirmek için dışarıdan uygulanan kuvvet hesaplanarak GİB doğrudan ölçülür. Goldmann aplanasyon tonometrisinde, korneanın belirli bir alanına aplanasyon uygulanır. Bu, 7.35 mm^2'lik bir alana denk gelir ve yaklaşık olarak 3.06 mm çapa sahiptir. Bu alan büyüklüğünün ölçüm doğruluğu için en uygun olduğu hesaplanmıştır. Bu şekilde, tonometre cihazı korneal yüzeyin belirli bir bölgesini düzleştirerek GİB'i tahmin eder[130].

Goldmann Applanasyon Tonometresi yöntemi ile her hastada doğru ölçümler elde etmek her zaman mümkün olmayabilir. Goldmann Applanasyon Tonometresi ölçümleri, kornea kalınlığı, korneal kurvatür, korneal ödem, kornea biyomekaniği gibi birçok parametreden etkilenebilir. Bu faktörler, ölçümlerde hatalı sonuçlara neden olabilir. Ancak MKK, bu faktörler arasında en çok etkisi olan ve üzerinde en çok araştırma yapılan konudur. Goldmann ve Schmidt de MKK'nın GAT ölçümlerini etkileyebileceğini vurgulamışlardır[129].

Kalın kornealarda, GİB'in yüksek ölçülmesine ve ince kornealarda ise GİB'in düşük ölçülmesine neden olan direnç farklılıkları bulunmaktadır. Miyopik gözlerde, özellikle post-LASIK durumunda GİB düşük ölçülebilir. Ayrıca, ölçüm esnasında floresein boyanın miktarı da ölçümleri etkileyebilir. Az floresein kullanıldığında GİB düşük, fazla floresein kullanıldığında ise GİB yüksek ölçülebilir. Ardışık ölçümlerde ise tekrar edilen ölçümde GİB daha düşük ölçülebilir. Korneal epitelyal ve stromal ödem olduğunda da GİB düşük ölçülebilir. Skarlı kornealarda veya düzensiz astigmatizma durumunda ise floresein halkalarda distorsiyon oluşabilir ve doğru ölçüm yapılamayabilir[131-133].

2.6.2 Ön kamara açısı inceleme yöntemleri, Gonyoskopi

Gonyoskopik muayene yöntemi açı değerlendirmesinde altın standart olarak kabul edilir. Birçok yazar tarafından farklı gonyoskopik evreleme sistemleri önerilmiştir, ancak günümüzde en yaygın olarak kullanılanlar Scheie, Spaeth ve Shaffer sistemleridir. Ön kamara açısının değerlendirilmesi, farklı glokom tiplerinin belirlenmesinde önemli bir rol oynar. Gonyoskopik bir evreleme sisteminin kullanılması, klinik değerlendirme açısından büyük bir öneme sahiptir[134].

Shaffer evreleme sistemi, ön kamara açısının değerlendirilmesinde kullanılan bir yöntemdir. Bu sistemde, iris ile trabekülumun iç yüzeyinden geçen iki hayali çizginin açıklığına göre yapılar sınıflandırılır. Shaffer evrelemesi, Evre 0'dan (kapalı açı) Evre 4'e (tam açık açı) kadar uzanan bir skalayı içerir. Bu skalada, ön kamara açısının durumu ve genişliği görsel olarak belirlenerek evrelere ayrılır.

Shaffer Evre 0: Kapalı açı

Shaffer Evre 1: 0°-10°

Shaffer Evre 2: 10°-20°

Shaffer Evre 3: 20°-35°

Shaffer Evre 4: 35°-45°

Son dönemdeki teknolojik ilerlemeler, ön kamara açısıyla ilgili ek bilgiler elde etmek için kullanılan yöntemleri değiştirmiştir. Ön segment OKT, ultrason

biyomikroskopi ve Scheimpflug topografi gibi gelişmiş görüntüleme araçları, ön kamara anatomisi, açı yapısı ve irido-korneal ilişki hakkında benzersiz bilgiler sunmaktadır. Bu yeni teknolojiler, ince detayları görüntüleyerek klinik değerlendirmeyi zenginleştirmekte ve glokomun tanı ve tedavisinde daha doğru yönlendirmeler sağlamaktadır. Özellikle OKT'nin kesitsel görüntüleri ve açı ölçümleri, objektif ve nicel veriler sunarak kapsamlı bir analiz sağlamaktadır[135].

2.6.3 Oftalmoskopik müayene

Günümüzde biyomikroskopik oftalmoskopi, OSB'nin değerlendirilmesi için en yaygın ve güvenilir yöntemdir. Bu yöntem, göz içi yapıların üç boyutlu bir analizini sağlayarak disk çukurluğunun derinliğini belirlemede büyük bir avantaj sunmaktadır. İdeal bir muayene için uygun büyütme düzeyi (örneğin, 16x veya 25x) ve optimum aydınlatma koşulları sağlanmalıdır. Pupillanın genişletilmesi, daha keskin ve detaylı bir görüntü elde etmek ve hassas bir değerlendirme yapmak için gereklidir.

Biyomikroskopik oftalmoskopi, iki farklı yöntemle uygulanabilir: direkt ve indirekt yöntem[66, 68, 136]. Direkt yöntemde, Goldmann'ın üç aynalı kontakt lensinin santrali korneaya temas ettirilerek kullanılır. Bu kontakt lensin yaklaşık -60 diyoptrilik bir kırma gücü vardır ve düz bir görüntü oluşturur. Öte yandan, indirekt yöntemde kullanılan lensler yüksek pozitif diyoptriye sahiptir ve görüntü terstir[68, 69, 78, 136]. İndirekt yöntem daha yaygın olarak tercih edilir çünkü korneaya temas etmeden kaliteli bir disk görüntüsü elde etmek mümkündür ve hastalar için son derece konforlu bir deneyim sunar.

Göz muayenesi sırasında, optik diskteki çukurlaşmanın değerlendirme önemlidir. Ancak yapılan çalışmalar, optik disk boyutlarının çukurlaşma miktarıyla ilişkili olduğunu ortaya koymuştur. Bu nedenle, yalnızca çukurluk/disk oranına bakmak, glokom tanısı koymak için yeterli değildir. Optik disk boyutlarının da değerlendirilmesi gerekmektedir[67, 70]. Böylece, c/d oranı ile birlikte optik disk boyutları da dikkate alınarak daha kapsamlı bir tanısal yaklaşım sağlanır.

Biyomikroskopik indirekt oftalmoskopi için kullanılan (+60, +78 veya +90 diyoptri) lensler, optik disk boyutlarının ölçülmesinde kullanılır. Ancak kullanılan lensin kırma gücüne bağlı olarak elde edilen görüntülerde düzeltme faktörü

kullanılması gerekmektedir[69, 78, 136]. Bunun yanı sıra, incelenen gözün ön-arka çap uzunluğu ve refraksiyon kusuru da ölçümleri etkileyebilir ve hatalara neden olabilir. Bu nedenle, yüksek refraksiyon kusuruna sahip gözlerde disk boyutlarını ölçerken bu parametreleri dikkate almak önemlidir. Böylece daha doğru ve güvenilir sonuçlar elde edilir.

Gelişen teknolojiler sayesinde, günümüzde yaklaşık 15x büyütme sağlayan direkt oftalmoskop ile yapılan optik disk incelemesi, daha az tercih edilen bir yöntem haline gelmiştir. Bu eğilimin en önemli sebeplerinden biri, iki boyutlu görüntü elde edilmesi nedenile disk çukurluğunun doğru bir şekilde değerlendirilmesinin zorluğudur. Ayrıca direkt oftalmoskopi, hem hastalar hem de hekimler için konfor açısından tercih edilmeyen bir muayene yöntemidir. Hastaya yakın mesafede çalışılması gerektiği, ışığın rahatsız edici olabileceği ve hastanın gözünü istenilen yere odaklamada zorluk yaşanabileceği gibi faktörler, alternatif tekniklerin kullanımını artırmıştır.

Optik disk boyutlarının değerlendirilmesi için direkt oftalmoskopide kullanılan ışık halkasının büyüklüğü önemlidir. Bu halka, optik disk sınırlarını belirlemek için bir referans noktası olabilir[76]. Örneğin, 5 derecelik bir diyafram açıklığı seçildiğinde, optik disk sınırları tamamen bu halkanın içinde kalıyorsa, "küçük disk" olarak nitelendirilebilir. Bu durumda, ışık halkasının çapı yaklaşık olarak 1,5 mm'yi temsil eder. Ancak optik disk boyutu arttıkça, disk sınırları genişleyerek cihazın aydınlattığı bölgenin dışına taşabilir. Bu şekilde, farklı disk boyutlarına ilişkin görsel bir değerlendirme yapmak mümkündür.

2.6.4 Perimetri ve Görme alanı

Görme alanı gözün fiksasyon noktasının çevresindeki cisimleri algılayabildiği genişlik olarak tanımlanır. Bu alanın ölçümü perimetri kullanılarak yapılır. Görme alanı, karanlık deniz içindeki bir adaya benzetilebilir, adanın merkezine doğru yükselen ve sığ kıyıları olan bir görme tepesi şeklindedir. Traquair tarafından 1939 yılında tanımlanan bu ada, santral bölgede tepe noktası ve eğimli etekleri içerir. Sınırları superior 60°, nazalde 65°, inferiorda 75° ve temporalde 109° şeklindedir. Fizyolojik kör nokta GA'da optik sinirin yer aldığı noktaya denk gelir ve fiksasyon

noktasının 15° temporalindedir. Kontrast duyarlılık ayırımına dayanan GA, görme fonksiyonunun temel bir bileşenidir. Temel amaç, normalden sapmaları tespit etmek için temel hedef görme alanı haritasını belirlemektir.

Glokom tanısı ve takibi için yaygın olarak kullanılan bir test cihazı olan Humprey Otomatik Statik Perimetri, günümüzde büyük bir öneme sahiptir. Bu cihaz, 30º görsel alan üzerinde 6 derecelik mesafelerle yerleştirilmiş 76 noktanın değerlendirilmesini sağlar. Bu noktalar, santral 30º retinada dikey ve yatay kadranlarda düzenlenmiştir. Ayrıca, 24º GA testi de glokom için tercih edilen bir seçenektir ve 54 noktanın sorgulandığı bir testtir. İleri düzey glokom olgularında, merkezi 10º ve periferik görme alanının ayrıntılı olarak değerlendirilmesi gerekebilir ve bu durumda 60º test seçenekleri sunulmaktadır[137].

Humprey Otomatik Statik Perimetri testinin güvenilirliği, fiksasyon kaybı, yalancı pozitif ve yalancı negatif cevaplar üzerinden değerlendirilir. Fiksasyon kaybı, hastanın odaklanması gereken noktadan uzaklaşması durumunda, kör nokta bölgesine gönderilen parlak uyarıcıları kullanarak tespit edilir. Eğer hastanın görülmemesi gereken bu uyarıcıyı gördüğü belirlenirse, bu fiksasyon kaybı olarak kabul edilir. Güvenilir bir test için fiksasyon kaybı oranı %20'den az olmalıdır.

Yalancı pozitif cevaplar ise cihazın hastaya ışık uyarısı vermediği halde hastanın olumlu yanıt vermesi sonucunda ortaya çıkar. Bu durum genellikle cihazın çıkardığı seslere tepki olarak hastanın yanlışlıkla tuşa basmasından kaynaklanır. Yüksek bir yalancı pozitif hata oranı, test sonuçlarını yanıltıcı hale getirebilir. Bu oran %33'ten fazla ise testin güvenilirliği sorgulanır.

Yalancı negatif cevaplarda ise hastanın önceden gördüğü bir noktanın görebileceği eşiğin üstünde bir uyarıcı ile uyarıldığında hastanın yanıt vermemesiyle meydana gelen bir hata söz konusudur. Hastaya görebileceği eşik değerden 9 dB daha parlak bir ışık verilir. Yalancı negatif hatalar, test sonuçlarının beklenenden daha kötü görünmesine neden olur. Güvenilir bir test için yalancı negatif hata oranı %33'ün altında olmalıdır[138]. Bu hata ve yanıtların dikkate alınmasıyla Humprey Otomatik Statik Perimetri testinin güvenilirliği değerlendirilir ve sonuçların doğru yorumlanması sağlanır.

Perimetrik test sonuçlarını özetleyen global görme alanı indeksleri, kullanım kolaylığı açısından geliştirilmiştir. Bu indeksler, GA'da meydana gelen kayıpları ve farklılıkları değerlendirmek için kullanılır. İşte bazı önemli global görme alanı indeksleri:

Ortalama Sapma (Mean Deviation - MD): Ortalama sapma, normal yaşa göre tüm test noktalarında düzeltilmiş duyarlılık değerleri ve ölçülmüş eşik değerleri arasındaki ortalama farkı temsil eder. Glokoma spesifik olmayan bir indekstir. Negatif bir değer, ortalama kaybın olduğunu gösterir ve p değeri kullanılarak yorumlanır.

Skotom: Skotom, görme alanı içinde çevresinden daha düşük retinal duyarlılığa sahip olan alandır. Relatif skotomlar, uyarının artmasıyla kaybolabilirken, absolut skotomlar maksimum uyarana rağmen görülemeyen alanlardır.

Total Deviasyon (Total Deviation): Total deviasyon, her test noktasındaki hastanın eşik değeriyle yaş grubundaki normal düzey arasındaki farkı ifade eder. Bu indeks, genel bir duyarlılık düzeyinin değerlendirilmesini sağlar.

Patern Standart Deviasyon (Pattern Standard Deviation - PSD): Patern standart deviasyon, diffüz duyarlılık artışı veya azalışının total deviasyondan farkından elde edilir. Glokoma özgü lokal skotomların belirginleşmesini sağlar. Miktarı, lokalize defekt derinliğiyle ilişkilidir.

Görsel Alan İndeksi: Görsel alanın toplam yüzdesine göre hesaplanan bir indekstir. Yaş gruplarına göre ayarlanmış GA'nın oranını ifade eder. Normal bir hastada bu oran %100 iken, kayıp geliştiğinde azalmaktadır.

Humphrey GA cihazında kullanılan Guided Progression Analysis programı, glokomun ilerlemesini takip etmek için en az beş test yapıldığında uygulanabilir. Bu program, eğim ve olay analizleri yaparak ilerlemeyi tespit etmeye yardımcı olur.

2.6.5 Optik Koherens Tomografi

Optik koherens tomografi, saydam veya yarı saydam dokulardan yüksek çözünürlüklü görüntüler elde eden bir yöntemdir. Bu yöntem, düşük güçlü bir mikroskopla sağlanabilecek çözünürlükle, 2-4 mm derinliğe kadar in vivo görüntüleme yapabilen bir optik reflektometri temeline dayanır[139]. Ses dalgalarının

yerine lazer ışığının kullanılması, rezolüsyonu önemli ölçüde artırırken, penetrasyon derinliğini sınırlar. Optik koherens tomografi, saydam veya yarı saydam biyolojik dokulardan geri saçılan ışığın şiddetini ve gecikme zamanını kullanarak noninvaziv kesitsel görüntüleme yapar.

2.6.5.1 Optık koherens tomografinin tarihi, gelişim süreci

1980'lerin sonlarında, oküler yapıların görüntülenmesinde ışık interferometrisinin kullanılmasıyla ilgili ilk çalışmalar başlamıştır[140-142]. Amerika Birleşik Devletleri'nde Massachusetts Teknoloji Enstitüsü'nden G. Fujimoto ve ekibi, Japonya'da ise Yamagata Üniversitesi'nden Naohiro Tanno ve arkadaşları 1990 yılında OKT için ilk patent başvurularını gerçekleştirmişlerdir[143, 144]. David Huang ve ekibi ise OKT ile ilgili ilk makaleyi 1991 yılında Science dergisinde yayımlamışlardır[145]. 1997 yılında, Carl Zeiss Meditec (Dublin, CA, ABD) tarafından ilk ticari OKT time domain optik koherens tomografi (TD-OKT) platformu olan OKT-1 üretilmiştir. Ardından piyasaya çıkan Zeiss Stratus TD-OKT, glokom ve retina kliniklerinin vazgeçilmez bir cihazı haline gelmiştir. Birkaç yıl sonra, 2007'de spektral domain OKT (SD-OKT) sistemleri kullanılmaya başlanmıştır.

2.6.5.2 Glokomun tanı ve takibinde optik koherens tomografi

Glokom durumunda, en çok etkilenen hücre grubu retinal ganglion hücreleridir, bu hücreler büyük ve karmaşık nöronlardır. Retinal ganglion hücrelerinin dendritleri, iç pleksiform tabaka, bipolar hücreler ve amakrin hücrelerle sinaps yapar. Hücre gövdeleri, ganglion hücre tabakasını oluştururken aksonları da retinal sinir lifi tabakasını oluşturur. Tüm aksonlar, RSLT'de birleşerek optik sinirde nöroretinal rimi oluştururlar. Retinal ganglion hücrelerinin aksonları, görme yollarının üçüncü nöronu olan lateral genikülat çekirdekte sinaps yaparlar. Glokom tanısı ve takibi, retinal ganglion hücreleri ve aksonlarının oluşturduğu RSLT'deki hasarın belirlenmesi ve izlenmesine dayanır[139].

Güncel yöntemlerle, retinanın üç farklı bölgesinde RGH'ın hasarını değerlendirmek mümkündür. Bu yöntemler şunlardır:

Maküler GHT Analizi: Retinadaki RGH'ın yaklaşık %50'si maküla bölgesinde bulunur. Bu nedenle, maküler GHT analizi, glokomun erken teşhisinde ve takibinde

önemli bir rol oynar. Optik koherens tomografi gibi görüntüleme teknikleri kullanılarak, maküla bölgesindeki GHT kalınlığı ve yoğunluğu değerlendirilir.

Peripapiller RSLT Ölçümleri: Optik sinire girmeden önce RSLT ölçümleri peripapiller bölgede yapılır. Bu bölge, optik sinirin başlangıç noktasıdır. Optik koherens tomografi gibi tekniklerle RSLT kalınlığı ve yoğunluğu ölçülerek RGH'ın hasar düzeyi belirlenir. Peripapiller bölge, glokomun erken belirtilerinin sıklıkla görüldüğü bir alandır.

Optik Sinir Nöroretinal Rim Değerlendirmesi: Retinal ganglion hücrelerin aksonları, OSB'da birleşerek nöroretinal rimi oluştururlar. Bu bölge, glokomun en belirgin hasarının görüldüğü yerdir. Görüntüleme teknikleri ve oftalmoskopik değerlendirmeler kullanılarak optik sinir nöroretinal riminin incelenmesi, glokomun ilerleyişini izlemek ve hasarın derecesini değerlendirmek için önemlidir.

Bu üç yöntem, glokomun erken tanısında ve tedaviye yanıtın takibinde kullanılır. Retinal ganglion hücre hasarını farklı bölgelerde değerlendirmek, hastalığın ilerleyişini belirlemek ve tedavi planlamasında önemli bir rol oynamaktadır[139].

Günümüzde, OKT adı verilen bir teknoloji, glokom tanı ve takibinde devrim niteliğinde bir dönüm noktası oluşturmuştur. Bu yenilikçi cihaz, RGH kaybını objektif, kantitatif ve yüksek tekrarlanabilirlikle belirleyebilme özelliğiyle diğer tüm yöntemleri geride bırakmıştır[139].

Optik koherens tomografi, oftalmolojide en büyük dönüşümlerden birini temsil etmektedir. Optik koherens tomografi, günümüzde glokomun erken teşhisi ve takibi için kullanılan yapısal testlerin altın standartı haline gelmiştir. Bu teknoloji, OSB, RSLT ve iç maküler tabakalar gibi birçok parametreyi ve biyogöstergeleri yüksek tekrarlanabilirlikle ölçerek, önceki konfokal tarayıcı lazer oftalmoskopi ve tarayıcı lazer polarimetri gibi teknolojilerin yerini almıştır. Optik koherens tomografinin önemi ve etkinliği göz önüne alındığında, sonuçlarının doğru bir şekilde değerlendirilmesi büyük önem taşır. Optik koherens tomografinin çalışma prensiplerini ve görüntülerin nasıl değerlendirildiğini iyi anlamak, glokom tedavisinde önemli bir faktördür. Bu nedenle, doktorların bu teknolojiyi doğru bir şekilde kullanabilmesi için yeterli bilgi ve deneyime sahip olmaları gerekmektedir. Aksi

takdirde, görülebilen bazı sanal etkiler ve bireysel anatomik farklılıklar nedeniyle tanısal hatalar ortaya çıkabilir[146].

Glokom, gözdeki ganglion hücrelerinin tahrip olunması ile sonuçlanan bir hastalıktır ve OKT, bu hasarı değerlendirmede benzersiz bir rol oynamaktadır. Optik koherens tomografi, diğer teknolojik yöntemlerin yapamadığı bir şekilde ganglion hücre hasarını tespit etmektedir. Bu teknoloji, hem maküla bölgesindeki ganglion hücre tabakasını, hem de peripapiller alanda ganglion hücrelerinin aksonları tarafından oluşturulan RSLT ve OSB'deki nöroretinal rimi değerlendirme yeteneğine sahiptir.

Retina sinir lifi tabakası analizleri

Quigley ve meslektaşları tarafından yapılan çalışmalar, genellikle RSLT değişikliklerinin OSB değişikliklerinden önce meydana geldiğini göstermiştir[147]. Bununla birlikte, klinik muayenede RSLT'nin değerlendirilmesinin zorluğu, doktorları karar verme sürecinde OSB'ye odaklanmaya yönlendirmiştir. Ancak, zamanla kırmızıdan yoksun fotoğraflama teknikleri ve tarayıcı lazer polarimetri gibi yöntemler, RSLT değerlendirmesi için geliştirilmiştir. Bununla birlikte, günümüzde bu yöntemler, üstün tekrarlanabilirlik özelliklerine sahip olan OKT gibi daha gelişmiş bir teknolojiye yerini bırakmıştır[148].

Optik koherens tomografi ile ppRSLT analizi için iki temel strateji mevcuttur. İlk yöntemde, RSLT'nin üç boyutlu haritası (küpü), OSB merkezli bir alanda tarayarak oluşturulur. Bu inovatif yaklaşımı sunan Carl Zeiss Meditec (Dublin, CA, ABD), Topcon Medical Systems (Oakland, NJ, ABD) ve Optovue Inc. (Fremont, CA, ABD) gibi SD-OKT sistemleri, RSLT değişikliklerinin ayrıntılı analizini bu küp içinde görselleştirir.

İkinci strateji ise ppRSLT kalınlığının, OSB veya Bruch membranı açıklığı (BMA) merkezli 3,46 mm tarama halkasında ölçülmesidir. Bu yöntemde, farklı cihazlar hesaplama halkası, tarama halkası veya ölçüm halkası olarak adlandırılan bu halka üzerinde dairesel bir B-mod tarama gerçekleştirir. Ölçülen kalınlık değerleri kullanılarak RSLT'nin durumu değerlendirilir. Heidelberg Spectralis OKT'nin yeni yazılımı Glaucoma Module Premium Edition (GMPE), RSLT'nin BMA merkezli 3,46

mm, 4,1 mm ve 4,7 mm çaplı halkalarda ölçülmesine olanak sağlar. Bu daha geniş halkaların özel durumlarda faydalı olabileceği düşünülmektedir.

Retina sinir lifi tabakası hesaplama halkası

Peripapiller retina sinir lifi tabakası kaybının değerlendirilmesinde en yaygın kullanılan teknik, hesaplama halkası temelli peripapiller RSLT ölçümleridir. Bu yöntemde, tarama halkası kullanılarak belirli bir çapa (Schuman ve arkadaşlarının çalışmasına dayanarak tahmin edilen 3,4 mm) ayarlanır. Bu ölçümler, RSLT kalınlığının değerlendirilmesinde ve potansiyel RSLT hasarının belirlenmesinde önemli bir rol oynar[149]. Daha sonra tüm OKT üreticileri, 3,46 mm çapında bir tarama halkasını kullanmış ve glokom çalışmalarında bu ölçü standardize edilmiştir. OKT cihazları, 3,46 mm çapındaki tarama halkasını optik sinir başı BMA sentroidine otomatik olarak hizalamaktadır. Bu özellik, literatürdeki glokom çalışmalarında rutin olarak kullanılan bir yöntem haline gelmiştir.

Optik koherens tomografi cihazlarının yazılımlarındaki segmentasyon algoritmaları, peripapiller tarama halkasında bulunan RSLT'ni belirler ve kalınlığını ölçer. Bu ölçümler, tarama halkasının etrafındaki bölgeyi dolaşarak gerçekleştirilir. Önce saat 9 hizasından başlayarak (sağ göz için) veya saat 3 hizasından başlayarak (sol göz için) temporal bölgede RSLT ölçümleri yapılır. Ardından, saat yönünde sağ gözde veya saatin ters yönünde sol gözde ilerleyerek diğer bölgelerdeki RSLT ölçümleri işaretlenir. Bu şekilde elde edilen RSLT ölçümleri, TSNIT grafiği oluşturmak için kullanılır. TSNIT grafiği, RNFL kalınlığının farklı bölgelerdeki değişimini gösterir ve glokom gibi göz hastalıklarının teşhisinde önemli bir görsel referans sağlar (Şekil 2.6).

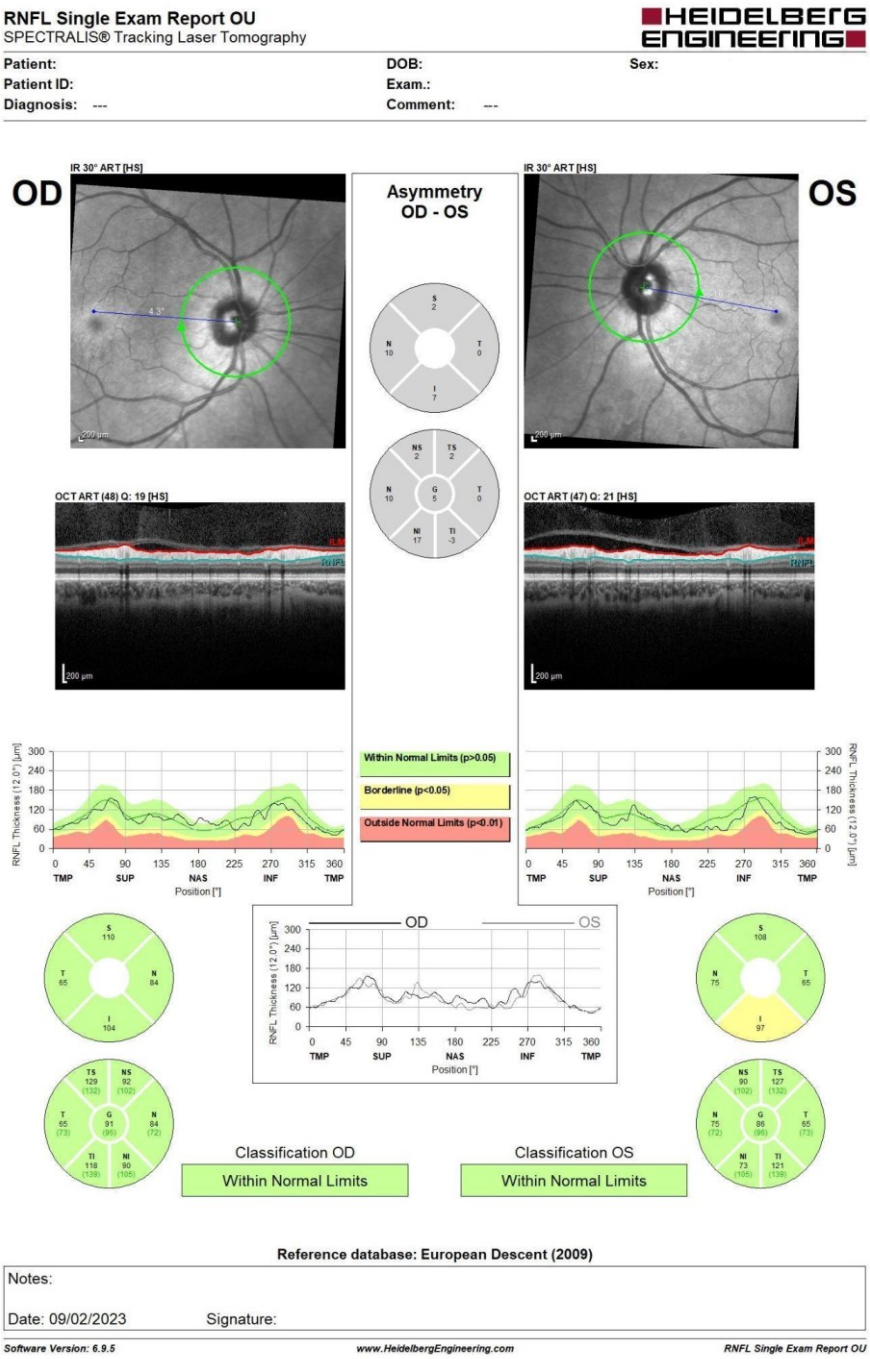

Şekil 2. 6: OKT'nin RSLT analiz sonucu

Arka kutup asimetri analizi

Retina kalınlığı ölçüm protokolünü Spectralis SD-OCT kullanarak makula bölgesinde yüksek yoğunluklu ölçüme izin verecek şekilde özelleştirilir. Makula

kalınlığı, her bir göz için merkezi 20° alanda 61 çizgi (30° 25° OCT hacim taraması) kullanılarak ölçülür. Retina kalınlığı, foveal çukuru merkez alan 8x8'lik bir grid için renk kodlu bir kalınlık haritası olarak görüntülenir. Izgara, her bir göz için fovea-disk eksenine simetrik olarak konumlandırılmıştır. Alan daha sonra retinanın bir milimetre karesinden biraz daha azına karşılık gelen 3° 3°'lik küçük kare alanlara bölünerek her bir küçük karenin ortalama retina kalınlığı görüntülenir. Renk skalası, 10 ila 15 µm'lik retina kalınlığı farklılıklarını ortaya çıkaracak şekilde değiştirilmiştir, böylece retina kalınlığı haritalarının görsel incelemesinde küçük doku kalınlığı kayıplarının daha iyi tespit edilmesine olanak sağlanmıştır. Retina kalınlığı ölçümleri gözler arasında ve her bir gözün hemisferleri arasında karşılaştırılmıştır. Sağ göz-sol göz asimetrisi için, ızgara her bir göz için fovea-disk eksenine simetrik olarak konumlandırılmıştır. Bir gözün her bir küçük, 3°x3° kare alanı için ortalama retina kalınlığı diğer gözün karşılık gelen alanındaki değerle karşılaştırılır. Hemisfer asimetrisi, alt hemisferdeki her bir hücrenin üst hemisferdeki karşılık gelen hücreyle karşılaştırılmasıyla hesaplanır ve bir asimetri haritası olarak gösterilir. Asimetri haritası, 0 ila 30 µm arasındaki kalınlık farkının gri ölçekli bir tasviri olarak görüntülenmektedir[150].

Optik sinir başı analizi

Optik koherens tomografi cihazları, OSB'nin morfolojik yapısını belirlemek amacıyla OSB taraması yaparlar. Ancak, farklı OKT cihazları arasında kullanılan tarama algoritmaları ve ölçülen parametreler konusunda farklılıklar bulunabilir. Bu farklılıklar, yazılım algoritmaları ve cihazların teknik özelliklerine bağlıdır.

Ölçülen parametreler arasında en yaygın olanlar, c/d oranı, nöroretinal rim alanı, nöroretinal rim volümü ve diğer OSB parametreleridir. Cup/disk oranı, OSB'de (disk) görülen optik çukurluk ile disk çapının oranını ifade eder. Nöroretinal rim alanı, optik sinir başının kenarındaki sinir lifi tabakasının alanını temsil eder. Nöroretinal rim volümü ise OSB'nin kenarındaki sinir lifi tabakasının hacmini ifade eder.

Optik sinir başı analizi için, OKT cihazları genellikle OSB sınırlarını belirlemek için Bruch membranı optik diskin bitiş noktası (BMA) olarak adlandırılan bir referans noktasını kullanır. Bu yöntem, tüm OKT üreticileri tarafından tercih edilir çünkü Bruch membranının bitişini belirlemenin kolaylığı, yüksek güvenilirlik ve tekrarlanabilirlik sağlar[151, 152].

Erken glokom tanısında, OSB görüntüleme değerlerinin RSLT değerlerine üstünlüğü konusunda hala tartışmalar devam etmektedir. Bazı çalışmalar, OSB parametrelerinin erken glokom tanısında daha başarılı olduğunu öne sürse de, çoğu araştırmada RSLT ve maküler parametrelerin daha etkili olduğu belirtilmektedir[153-156].

Optik sinir başı parametreleri, nonglokomatöz optik nöropatilerin ve glokomla benzerlik gösteren patalojilerin ayırıcı tanısında büyük ölçüde yardımcı olur. Örneğin, bir OKT raporunda RSLT ve maküler ganglion hücre kaybı belirtilmesine rağmen c/d gibi OSB parametreleri normal sınırlarda ise, nonglokomatöz optik nöropatilerin düşünülmesi gerekmektedir.

Glokomatöz hasarın hastalığın erken dönemlerinde belirlenmesi için RSLT, OSB ve maküler ölçüm yöntemlerinin birlikte kullanılması mümkündür. Bu yöntemlerden biri, diğerlerinden daha önce etkilenebilir. Bu nedenle, erken glokom tanısı için RSLT, OSB ve maküler bulguların tümü dikkate alınmalıdır. Bu kombinasyon, glokomatöz hasarın daha hassas bir şekilde tespit edilmesini sağlar ve erken müdahale imkanı sunar[157].

3. GEREÇ ve YÖNTEM

Bezmialem Vakıf Üniversitesi Tıp Fakültesi Göz Hastalıkları Anabilim Dalı'nda yapılan bu çalışma, tek merkezli ve prospektif bir gözlemsel çalışmadır. Araştırmaya belirlenen dahil edilme ve dışlama kriterlerini karşılayan 61 hasta ve bu hastaların 119 gözü dahil edildi. Ağustos 2022 ile Mart 2023 tarihleri arasında hastanemiz göz hastalıkları polikliniğine başvuran MKK'sı 500µm ve daha düşük olan, rutin oftalmolojik muayeneleri sırasında PAAG şüpheli (GİB yüksekliği, disk görünümü ve başka nedenlerle) kabul edilen 31 olgunun 59 gözü "İnce Kornealı Glokom şüphesi" (İKGs) grubu olarak isimlendirildi. Çalışmaya dahil edilen olgularla yaş ve cinsiyet uyumlu MKK'sı 520 µm den yüksek olan, hastanemiz göz hastalıkları polikliniğine Ağustos 2022 ile Nisan 2023 tarihleri arasında başvuran, +3,50 la -3,00 D arasında sferik, -2,50 D veya daha düşük silindirik refraksiyon kusuru dışında herhangi bir oküler patolojinin saptanmadığı ve geniş açılı göz tarama sonucu normal olan sağlıklı gönüllülerden 30 olgunun 60 gözü kontrol (K) grubuna alındı. Tüm katılımcılara araştırma hakkında bilgilendirme yapılarak bilgilendirilmiş onam formları açıklandı ve imzalatıldı. Çalışmanın yürütülmesi öncesinde, Bezmialem Vakıf Üniversitesi Klinik Araştırmalar Etik Kurulu'ndan (Karar No: 2022/250, 02.08.2022) onay alındı. Çalışma, Helsinki Bildirgesi ve İyi Klinik Uygulamalar Kılavuzu'na uygun bir şekilde gerçekleştirildi.

İnce Kornealı Glokom şüphesi" (İKGs) grubu için dahil olma kriterleri:

Hastaların 18-75 yaş aralığında olması

Merkezi kornea kalınlığı 500 µm'den düşük olması

PAAG şüphesi dışında başka bir oküler hastalıklarının olmaması

Refraksiyon kusuru sferik değerlerinin +3,50 la -3,00 D arasında, silindirik değerlerinin -2,50 D veya daha düşük seviyede olması

Snellen göz tablosu ile yapılan test sonucuna göre, düzeltilmiş en iyi görme keskinliği (DEGK) 20/20 olması

İnce Kornealı Glokom şüphesi" (İKGs) grubu için dışlama kriterleri:

Merkezi kornea kalınlığı 500 µm'den yüksek olması

Keratokonus, korneal distrofiler gibi korneal bozukluğu olan hastalar

Glokom hastalığı dahil, optik sinir patolojisi (optik nöropati, optik disk druzeni, myelinli sinir lifi, tilte disk vb.), diyabetik retinopati, hipertansif retinopati, üveit, yaşa bağlı makula dejenerasyonu gibi başka bir oküler hastalık öyküsü olması

Anamnezinde, komplike katarakt cerrahisi, son 6 ayda komplike olmayan katarakt cerrahisi, orbital travma ve başka oküler cerrahi öyküsünün olması

Tanısı konulmuş psikiyatrik ve/veya nörolojik hastalığının olması

Görme alanında defekt oluşturabilecek dermatoşalazis, ptozis gibi patolojisi olan hastalar

Optik koherens tomografi görüntülerinin kalitesini olumsuz etkileyecek düzeyde ilerlemiş katarakt, korneal ve vitreus opasiteleri olan hastalar

Kontrol (K) grubuna refraksiyon kusurunun sferik değerlerinin +3,50 la -3,00 D arasında, silindirik değerlerinin -2,50 D veya daha düşük olan, bilinen herhangi bir oküler hastalık, oküler cerrahi öyküsü olmayan, MKK'sı 520 µm'den yüksek, ayrıntılı göz muayeneleri sonucu normal olan sağlıklı gönüllülerden diğer gruplarla yaş ve cinsiyet uyumlu kişiler alındı.

Çalışmaya dahil edilen tüm hastalara Nidek ARK-530A cihazıyla kırma kusurunun ölçümü yapılarak, Snellen eşeli ile DEGK belirlendi. Rutin biyomikroskopik ön segment muayenesi ve Goldmann'ın 4 aynalı lensi kullanılarak gonyoskopik muayeneleri yapıldıktan sonra, midriyazis sağlanarak 90 D asferik lens (Wolk) kullanılarak göz dibi muayeneleri yapıldı.

Göz içi basınç aynı hekim tarafından GAT ile ölçüldü. Görme alanı testi Humphrey Field Analyzer (Model 750 i cihazı) ile santral 30-2 eşik testinin SITA-Fast test stratejisi ile yapıldı ve sadece güvenilirlik indeksleri normal olan (fiksasyon kaybı %20 den az, yalancı pozitif ve yalancı negatif oranları %15 den az olan) GA testleri

değerlendirmeye alındı. Ortalama deviasyon (MD), pattern standart deviasyon (PSD) ile GA defektleri değerlendirildi[158-161]. Belirtilen kriterlere uygun görme alanı çıktıları üzerinden görme alanının global indeksleri olan MD ve PSD parametreleri kaydedildi.

Heidelberg SD-OKT cihazı ile tüm hastaların makula ve peripapiller sinir lifi kalınlığı, AKAA görüntüleri alındı. Bu cihaz, infrared spektruma yakın olan 820 nm dalga boyunu kullanır. Spektral domain optik koherens tomografinin ışık kaynağı, 870 nm dalga boyuna sahip bir süper lüminesans diyotudur. Çift lazer tarama sistemlerinin infrared görüntüleri ve OKT taramaları (40 000 A-tarama/sn) aynı anda alınır. Peripapiller RSLT analizi için tüm kadranların (superior, inferior, temporal ve nazal) kalınlıkları ayrı ayrı kaydedildi. Maküler kalınlık ölçümleri, arka kutup asimetri tarama protokolü kullanılarak elde edildi. Bu tarama protokolü her tarama için 120 um aralıklı 61 B scan tarama ile sağlanır. Olgulardan gözlerini cihazın kamerasındaki iç mavi sabitleme hedefine sabitlemeleri istendi. Kamera görüntüsü, 6x6 mm'lik bir alanda eşit aydınlatma ile fovea üzerinde hedeflenmiştir. Gereken olgularda izgara merkezini manuel olarak hizalayarak, izgara merkez çizgisini fovea-optik disk eksenine getirmek üçün yeniden ayar yapıldı. Kalite skoru 25 üzerinde olan görüntüler değerlendirmeye alındı.

Şekil 3.1'de gösterildiği gibi, retina kalınlık ızgarası ölçülen 30°×25° alanın merkezinde yer alan 24°×24° retina bölgesi üzerine yerleştirilir. Bu ızgara 64 hücreden oluşur; her hücre, 3°×3° bir alanın ölçülen ortalama retina kalınlığını temsil eder. Arka kutup asimetri analizi her bir göz için üst ve alt hemisferleri (hemisfer asimetrisi) karşılaştıran harita ile değerlendirilmektedir. Bir hemisfer 32 hücre içerir ve her hücrenin karşı hemisferde bir eşdeğeri vardır. İki eşdeğer hücre arasındaki retina kalınlığındaki fark, beyazdan siyaha değişen gri renk tonlarında gösterilir. Siyah hücre, retina kalınlığındaki farkın ≥30 µm olduğu anlamına gelir.

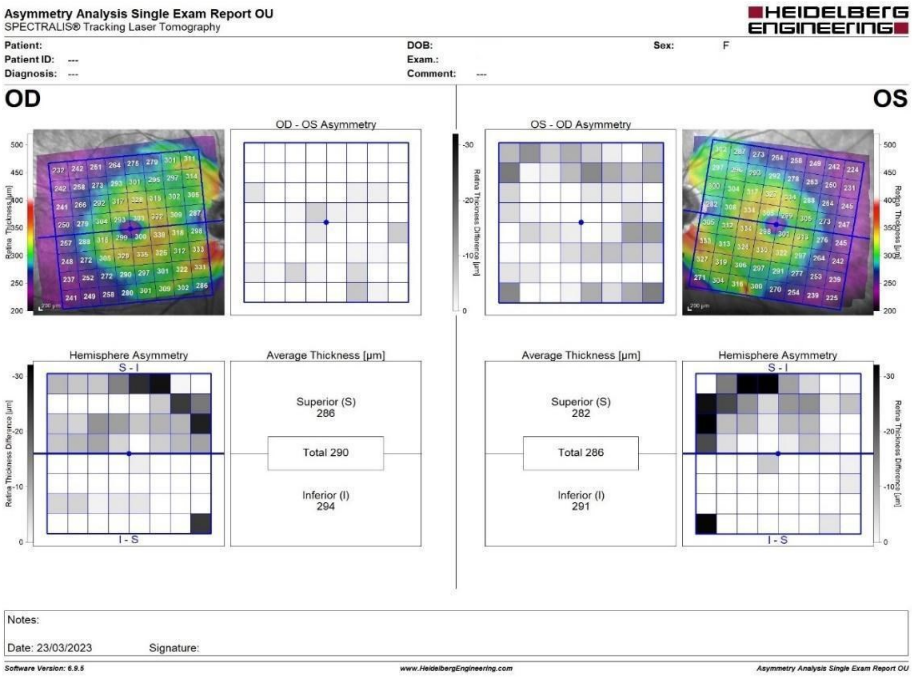

Şekil 3. 1: Glokom şüphesi grubuna dahil olan bir hastanın AKAA sonuç örneği

Biz bu çalışmada, daha önce Zhang ve arkadaşları tarafından yapılan çalışmada olduğu gibi, 64 hücreye bölünmüş retina kalınlık haritasını hem üst hem de alt hemisferleri üç zona (her iki hemisferden de karşılıklı zonları içeren) böldük[8](Şekil 3.2).

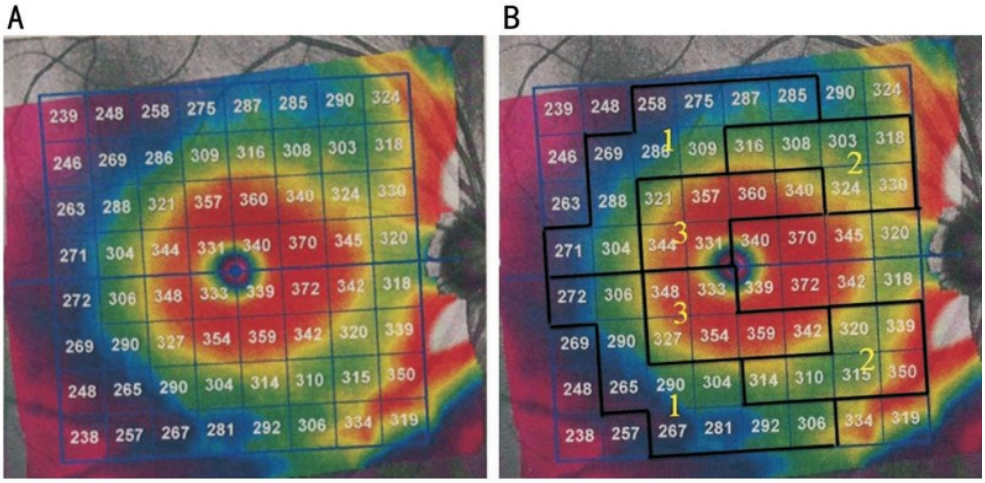

Şekil 3. 2: OKT'nin AKAA haritası A: MK'nın üst-alt hemisfer kalınlık haritası; B: MK'nın 3 zona ayrılmış kalınlık haritası[8].

Cihazın sağladığı yazılım imkanları tarafından manuel olarak izgara içerisinde kalan makuler alan segmente edilerek tüm retina tabakalarının kalınlığının veri değerleri elde edildi. Sonrasında tüm retina kesitleri tek tek kontrol edilerek, az da olsa segmentasyon hatası olan yerler manuel olarak düzeltildi. Üç zonu içeren her bir üst ve alt hemisferdeki ortalama MK, RSLT kalınlığı, GHT kalınlığı ve İPT kalınlığı ölçüldü (Şekil 3.3).

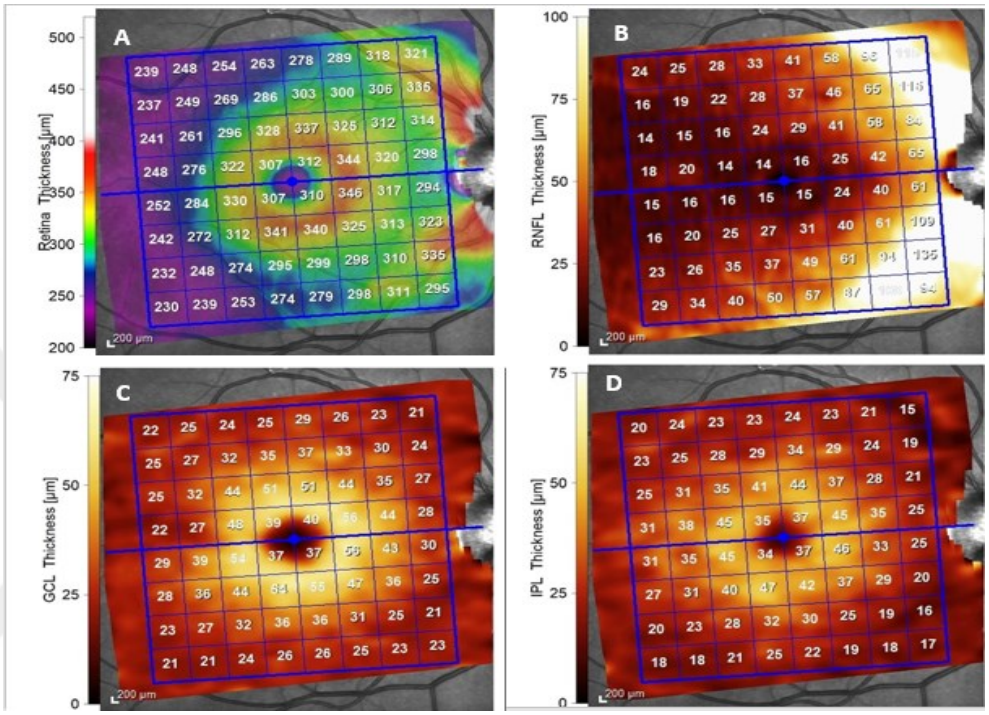

Şekil 3. 3: Makula kalınlık haritasının segmentasyonu A. MK; B. RSLT; C. GHT; D. IPT

Ganglion hücre kompleksi retinanın en içteki üç tabakasından oluşur: retina sinir lifi tabakası, ganglion hücre tabakası ve iç pleksiform tabaka. Ganglion hücre kompleks değerleri, benzer şekilde üç zon olmakla, retina sinir lifi tabakası, ganglion hücre tabakası ve iç pleksiform tabakasının zonlara göre ortalamalarının toplamı olarak hesaplandı.

Glokom geliştikçe her bölgenin MK, GHK değerlerinin değişip değişmediğine karar vermek için gruplar arasında MK ve GHK değerlerini özetleyerek aralarında çoklu karşılaştırmalar yapıldı.

3.1 İstatistiksel Yöntem

Veriler SPSS 26.0 paket programı kullanılarak analiz edildi. Kolmogorov Smirnov testi ile verilerin dağılımının normal dağılıp dağılmadığına bakıldı. Çalışma verileri değerlendirilirken tanımlayıcı istatistiksel metotları (Ortalama, standart sapma, medyan, IQR, frekans, oran) kullanıldı. Parametrik dağılım gösteren iki grup karşılaştırması için Independent t testi, non-parametrik gösteren iki grup karşılaştırması için ise Man Whitney U testi, kullanıldı. Parametrik dağılım gösteren iki bağlı grup karşılaştırması için Paired sample t testi kullanıldı. Sayısal veriler arasındaki ilişkinin tespiti için korelasyon analizi kullanıldı. Kategorik verilerin analizinde ise Ki-kare testi kullanıldı ve anlamlılık bütün değerler için $p<0,05$ düzeylerinde değerlendirildi.

4. BULGULAR

Çalışma, yaşları 18 ile 71 arasında değişmekte olan toplam 61 kişinin 119 gözü ile gerçekleştirilmiştir. Çalışmaya katılanların ortalama yaşları 55,36 ± 13,36'dır. Katılımcıların 51'i (%83,6) kadın iken, 10'u (%16,4) erkeklerden oluşmaktadır.

Çalışmaya katılanların 31'inde (%50,8) glokom şüphesi bulguları saptanmışken, 30 kişi ise (%49,2) normal göz bulgularına sahip olarak sınıflandırılmıştır.

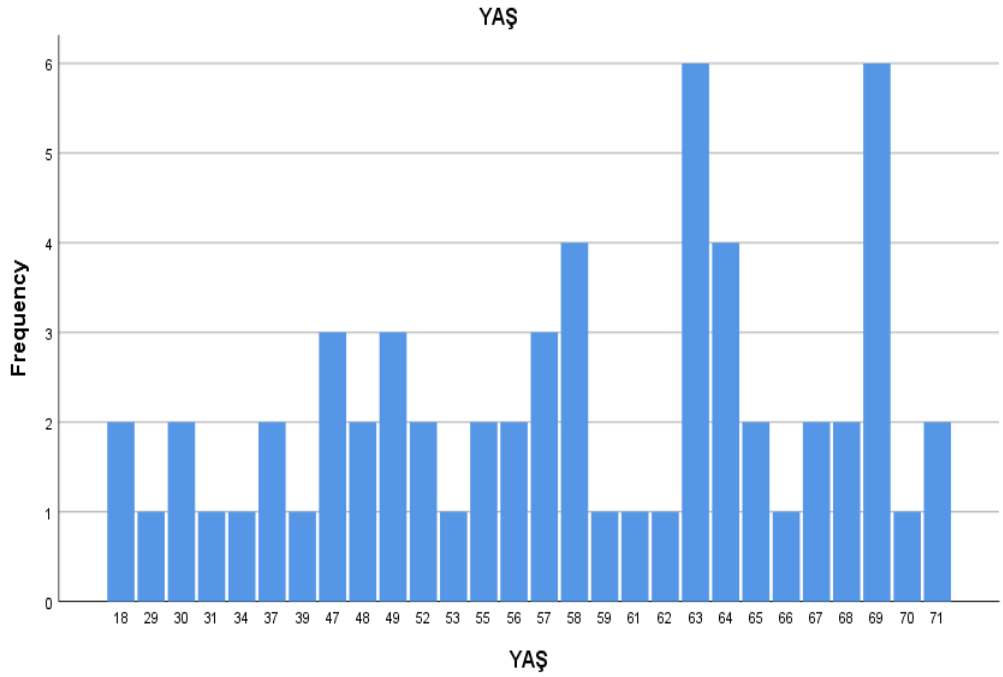

Şekil 4. 1: Katılımcıların yaşa göre dağılımı

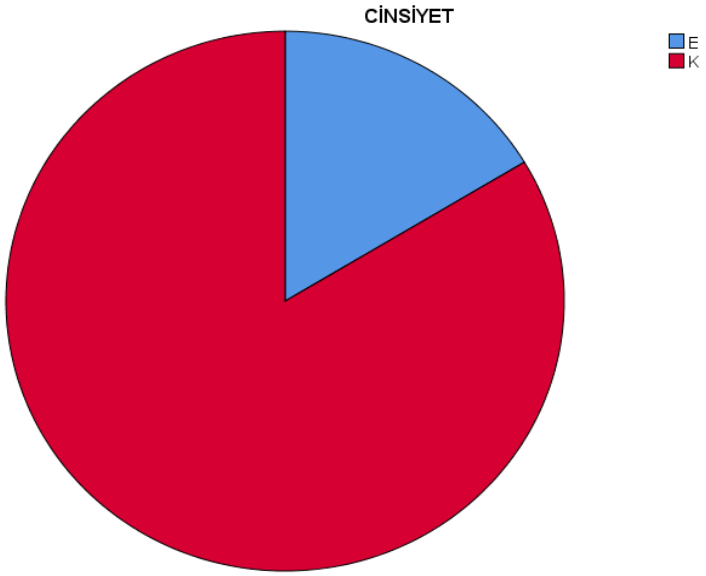

Şekil 4. 2: Katılımcıların cinsiyete göre dağılımı

Tablo 4. 1: Olguların demografik ve bazı klinik özellikleri

		K N:60	IKGs N:59	p değeri
Yaş	Ortalama ± SS	55,37 ± 13,38	55,35 ± 13,56	0,997
Cinsiyet	Erkek n (%)	5 (%16,7)	5 (%16,1)	0,956
	Kadın n (%)	25 (%83.3)	26 (%83.9)	
MKK	Ortalama ± SS	558,83 ± 24,12	487±13,84	**< 0,001**
GİB	Ortalama ± SS	15,15 ± 2,44	17,15 ± 3,88	**0,001**
ppRSLT	Ortalama ± SS	100,98 ± 9,91	97,68 ± 9,73	0,069
S-RSLT	Ortalama ± SS	125,08 ± 13,09	118,66 ± 17,31	**0,024**
T-RSLT	Ortalama ± SS	73,25 ± 12,91	74,68 ± 12,42	0,54
İ-RSLT	Ortalama ± SS	130,25 ± 14,32	123,05 ± 15,14	**0,009**
N-RSLT	Ortalama ± SS	75,48 ± 14,37	74,32 ± 12,88	0,644

MKK: Merkezi kornea kalınlığı, GİB: Göz içi basıncı, ppRSLT: Peripapiller retina sinir lifi tabakası, S-RSLT: Superior retina sinir lifi tabakası, T-RSLT: Temporal retina sinir lifi tabakası, İ-RSLT: İnferior retina sinir lifi tabakası, N-RSLT: Nazal retina sinir lifi tabakası

Tablo 1'de kontrol grubundaki olgular ile glokom şüphesi olan olguların, demografik ve bazı klinik özellikleri (GİB, ppRSLT, S-RSLT, T-RSLT, İ-RSLT, N-RSLT) iki ayrı grup olarak karşılaştırılmıştır.

Yaş ve cinsiyet değerleri açısından glokom şüphesi bulunan hastalar ile kontrol grubundaki olgular arasında anlamlı fark görülmemiştir (sırasıyla p=0,997; p=0,956).

Göz içi basınç değerleri açısından gruplar arasında anlamlı fark görülmektedir. Gruplar arasındaki fark araştırıldığında glokom şüphesi bulunan hastaların GİB değerlerinin kontrol grubundaki olgulara göre yüksek olduğu görülmektedir (p=0,001).

Superior RSLT ve inferior RSLT değerleri açısından gruplar arasında anlamlı fark görülmektedir. Gruplar arasındaki fark araştırıldığında glokom şüphesi bulunan hastaların S-RSLT ve İ-RSLT değerlerinin kontrol grubundaki olgulara göre belirgin olarak düşük olduğu görülmektedir (sırasıyla p=0,024; p=0,009). Glokom şüphesi bulunan hastalar ile kontrol grubundaki olgular arasında ppRSLT, T-RSLT ve N-RSLT açısından anlamlı fark görülmemiştir (sırasıyla p=0,069; p=0,54; p=0,644).

Tablo 4. 2: Olguların makula ve ganglion hücre kompleksi kalınlık değerleri

		K N:60	IKGs N:59	p değeri
T-MK	Ortalama ± SS	286,85 ± 9,47	292,05 ± 13,57	**0,017**
S-MK	Ortalama ± SS	286,62 ± 9,20	291,83 ± 13,63	**0,016**
İ-MK	Ortalama ± SS	287,42 ± 10,40	292,29 ± 14,02	**0,033**
T-GHK	Ortalama ± SS	33,44 ± 2,29	33,58 ± 2,71	0,766
S-GHK	Ortalama ± SS	32,30 ± 2,16	32,46 ± 2,80	0,731
İ-GHK	Ortalama ± SS	34,55 ± 2,69	34,60 ± 3,00	0,926

T-MK: Total makula kalınlığı, S-MK: Üst hemisfer makula kalınlığı, İ-MK: Alt hemisfer makula kalınlığı, T-GHK: Total ganglion hücre kompleksi kalınlığı, S-GHK: Üst hemisfer ganglion hücre kompleksi kalınlığı, İ-GHK: Alt hemisfer ganglion hücre kompleksi kalınlığı

Tablo 2'de kontrol grubundaki olgular ile glokom şüphesi olan olguların T-MK, S-MK, İ-MK, T-GHK, S-GHK ve İ-GHK verileri iki ayrı grup olarak karşılaştırılmıştır. T-MK, S-MK ve İ-MK değerleri açısından gruplar arasında anlamlı

fark görülmektedir. Gruplar arasındaki fark araştırıldığında glokom şüphesi bulunan hastaların T-MK, S-MK ve İ-MK değerlerinin kontrol grubundaki olgulara göre belirgin olarak yüksek olduğu görülmektedir. (sırasıyla p=0,017; p=0,016; p=0,033). Glokom şüphesi bulunan hastalar ile kontrol grubundaki olgular arasında T-GHK, S-GHK ve İ-GHK değerleri açısından anlamlı fark görülmemiştir (sırasıyla p=0,766; p=0,731; p=0,926).

Tablo 4. 3: Olguların zon 1'e göre makula ve ganglion hücre kompleksi kalınlık değerleri

		K N:60	IKGs N:59	p değeri
Z1 T-MK	Ortalama ± SS	266,50 ± 8,95	271,94 ± 13,10	**0,009**
Z1 S-MK	Ortalama ± SS	266,29 ± 8,93	271,83 ± 13,45	**0,009**
Z1 İ-MK	Ortalama ± SS	266,70 ± 10,02	272,05 ± 13,66	**0,016**
Z1 T-GHK	Ortalama ± SS	87,10 ± 6,87	87,35 ± 7,93	0,853
Z1 S-GHK	Ortalama ± SS	83,28 ± 6,12	83,87 ± 7,65	0,644
Z1 İ-GHK	Ortalama ± SS	90,93 ± 8,57	90,84 ± 9,20	0,960

Z1 T-MK: Zon 1 total makula kalınlığı, Z1 S-MK: Zon 1 üst hemisfer makula kalınlığı, Z1 İ-MK: Zon 1 alt hemisfer makula kalınlığı, Z1 T-GHK: Zon 1 total ganglion hücre kompleksi kalınlığı, Z1 S-GHK: Zon 1 üst hemisfer ganglion hücre kompleksi kalınlığı, Z1 İ-GHK: Zon 1 alt hemisfer ganglion hücre kompleksi kalınlığı

Tablo 3'de kontrol grubundaki olgular ile glokom şüphesi olan hastaların zon 1'e göre T-MK, S-MK, İ-MK, T-GHK, S-GHK ve İ-GHK verileri iki ayrı grup olarak karşılaştırılmıştır. Z1 T-MK, Z1 S-MK ve Z1 İ-MK değerleri açısından gruplar arasında anlamlı fark görülmektedir. Gruplar arasındaki fark araştırıldığında glokom şüphesi bulunan hastaların Z1 T-MK, Z1 S-MK ve Z1 İ-MK değerlerinin kontrol grubundaki olgulara göre belirgin olarak yüksek olduğu görülmektedir (sırasıyla p=0,009; p=0,009; p=0,016). Glokom şüphesi bulunan hastalar ile kontrol grubundaki olgular arasında Z1 T-GHK, Z1 S-GHK ve Z1 İ-GHK değerleri açısından anlamlı fark görülmemiştir (sırasıyla p=0,853; p=0,644; p=0,960).

Tablo 4. 4: Olguların zon 2'ye göre makula ve ganglion hücre kompleksi kalınlık değerleri

		K N:60	IKGs N:59	p değeri
Z2 T-MK	Ortalama ± SS	302,93 ± 12,42	308,15 ± 16,76	0,056
Z2 S-MK	Ortalama ± SS	301,54 ± 12,34	307,23 ± 17,02	**0,039**
Z2 İ-MK	Ortalama ± SS	304,33 ± 14,13	309,06 ± 17,92	0,112
Z2 T-GHK	Ortalama ± SS	122,10 ± 11,05	122,28 ± 12,65	0,934
Z2 S-GHK	Ortalama ± SS	115,63 ± 10,95	116,70 ± 13,11	0,629
Z2 İ-GHK	Ortalama ± SS	128,56 ± 12,91	127,85 ± 14,32	0,776

Z2 T-MK: Zon 2 total total makula kalınlığı, Z2 S-MK: Zon 2 üst hemisfer makula kalınlığı, Z2 İ-MK: Zon 2 alt hemisfer makula kalınlığı, Z2 T-GHK: Zon 2 total ganglion hücre kompleksi kalınlığı, Z2 S-GHK: Zon 2 üst hemisfer ganglion hücre kompleksi kalınlığı, Z2 İ-GHK: Zon 2 alt hemisfer ganglion hücre kompleksi kalınlığı

Tablo 4'de kontrol grubundaki olgular ile glokom şüphesi olan hastaların zon 2'e göre T-MK, S-MK, İ-MK, T-GHK, S-GHK ve İ-GHK verileri iki ayrı grup olarak karşılaştırılmıştır. Z2 S-MK değerleri açısından gruplar arasında anlamlı fark görülmektedir. Gruplar arasındaki fark araştırıldığında glokom şüphesi bulunan hastaların Z2 S-MK değerlerinin kontrol grubundaki olgulara göre belirgin olarak yüksek olduğu görülmektedir (p=0.039). Glokom şüphesi bulunan hastalar ile kontrol grubundaki olgular arasında Z2 T-MK, Z2 İ-MK, Z2 T-GHK, Z2 S-GHK ve Z2 İ-GHK değerleri açısından anlamlı fark görülmemiştir (sırasıyla p=0,056; p=0,112; p=0,934; p=0,629; p=0,776).

Tablo 4. 5: Olguların zon 3'e göre makula ve ganglion hücre kompleksi kalınlık değerleri

		K N:60	IKGs N:59	p değeri
Z3 T-MK	Ortalama ± SS	319,59 ± 11,71	324,02 ± 14,89	0,074
Z3 S-MK	Ortalama ± SS	318,70 ± 11,19	323,47 ± 15,32	0,055
Z3 İ-MK	Ortalama ± SS	320,48 ± 12,57	324,56 ± 14,98	0,110
Z3 T-GHK	Ortalama ± SS	109,94 ± 7,53	109,61 ± 8,39	0,822
Z3 S-GHK	Ortalama ± SS	107,78 ± 6,87	107,32 ± 8,96	0,754
Z3 İ-GHK	Ortalama ± SS	112,10 ± 8,44	111,90 ± 8,40	0,896

Z3 T-MK: Zon 3 total makula kalınlığı, Z3 S-MK: Zon 3 üst hemisfer makula kalınlığı, Z3 İ-MK: Zon 3 alt hemisfer makula kalınlığı, Z3 T-GHK: Zon 3 total ganglion hücre kompleksi kalınlığı, Z3 S-GHK: Zon 3 üst hemisfer ganglion hücre kompleksi kalınlığı, Z3 İ-GHK: Zon 3 alt hemisfer ganglion hücre kompleksi kalınlığı

Tablo 5'te kontrol grubundaki olgular ile glokom şüphesi olan hastaların, zon 3'e göre T-MK, S-MK, İ-MK, T-GHK, S-GHK ve İ-GHK verileri iki ayrı grup olarak karşılaştırılmıştır. Glokom şüphesi bulunan hastalar ile kontrol grubundaki olgular arasında Z3 T-MK, Z3 S-MK, Z3 İ-MK, Z3 T-GHK, Z3 S-GHK ve Z3 İ-GHK değerleri açısından anlamlı fark görülmemiştir (sırasıyla p=0,074; p=0,055; p=0,110; p=0,822; p=0,754; p=0,896).

Tablo 4. 6: Kontrol grubundaki olguların makula ve ganglion hücre kompleksi kalınlık değerleri

K N:60	Üst hemisfer Ortalama ± SS	Alt hemisfer Ortalama ± SS	p değeri
MK	286,62 ± 9,20	287,42 ± 10,40	0,190
Z1 MK	266,29 ± 8,93	266,70 ± 10,02	0,612
Z2 MK	301,54 ± 12,34	304,33 ± 14,13	**0,024**
Z3 MK	318,70 ± 11,19	320,48 ± 12,57	**0,002**
GHK	32,30 ± 2,16	34,55 ± 2,69	**<0,001**
Z1 GHK	83,28 ± 6,12	90,93 ± 8,57	**<0,001**
Z2 GHK	115,63 ± 10,95	128,56 ± 12,91	**<0,001**
Z3 GHK	107,78 ± 6,87	112,10 ± 8,44	**<0,001**

MK: Makula kalınlığı, Z1 MK: Zon 1 makula kalınlığı, Z2 MK: Zon 2 makula kalınlığı, Z3 MK: Zon 3 makula kalınlığı, GHK: Ganglion hücre kompleksi, Z1 GHK: Zon 1 ganglion hücre kompleksi, Z2 GHK: Zon 2 ganglion hücre kompleksi, Z3 GHK: Zon 3 ganglion hücre kompleksi

Tablo 6'da kontrol grubundaki olguların perifer kısımlar dahil (MK, GHK) ve zonlara ayrılmış şekilde (Z1 MK, Z2 MK, Z3 MK, Z1 GHK, Z2 GHK, Z3 GHK) ortalama üst ve alt hemisfer kalınlık asimetrisi verileri karşılaştırılmıştır. Üst ve alt hemisferler arasındaki fark araştırıldığında kontrol grubundaki olguların Z2 MK, Z3 MK, GHK, Z1 GHK, Z2 GHK, Z3 GHK'nın ortalama alt hemisfer kalınlık değerlerinin üst hemisfer değerlerine göre belirgin olarak yüksek olduğu görülmektedir (sırasıyla p=0,024; p=0,002; p=<0,001; p=<0,001; p=<0,001; p=<0,001). Kontrol grubundaki olgularda MK ve Z1 MK'nın ortalama üst-alt hemisfer kalınlık değerleri açısından anlamlı fark görülmemiştir (sırasıyla p=0,190; p=0,612).

Tablo 4. 7: Glokom şüphesi olan olguların makula ve ganglion hücre kompleksi kalınlık değerleri

IKGs N:59	Üst hemisfer Ortalama ± SS	Alt hemisfer Ortalama ± SS	p değeri
MK	291,83 ± 13,63	292,29 ± 14,02	0,507
Z1 MK	271,83 ± 13,45	272,05 ± 13,66	0,804
Z2 MK	307,23 ± 17,02	309,06 ± 17,92	0,158
Z3 MK	323,47 ± 15,32	324,56 ± 14,98	0,142
GHK	32,46 ± 2,80	34,60 ± 3,00	**<0,001**
Z1 GHK	83,87 ± 7,65	90,84 ± 9,20	**<0,001**
Z2 GHK	116,70 ± 13,11	127,85 ± 14,32	**<0,001**
Z3 GHK	107,32 ± 8,96	111,90 ± 8,40	**<0,001**

MK: Makula kalınlığı, Z1 MK: Zon 1 makula kalınlığı, Z2 MK: Zon 2 makula kalınlığı, Z3 MK: Zon 3 makula kalınlığı, GHK: Ganglion hücre kompleksi, Z1 GHK: Zon 1 ganglion hücre kompleksi, Z2 GHK: Zon 2 ganglion hücre kompleksi, Z3 GHK: Zon 3 ganglion hücre kompleksi

Tablo 7'de glokom şüphesi olan hastaların perifer kısımlar dahil (MK, GHK), ve zonlara ayrılmış şekilde (Z1 MK, Z2 MK, Z3 MK, Z1 GHK, Z2 GHK, Z3 GHK) ortalama üst ve alt hemisfer kalınlık asimetrisi verileri karşılaştırılmıştır.

Üst ve alt hemisferler arasındaki fark araştırıldığında glokom şüphesi olan hastaların GHK, Z1 GHK, Z2 GHK ve Z3 GHK'nin ortalama alt hemisfer kalınlık değerlerinin üst hemisfer değerlerine göre belirgin olarak yüksek olduğu görülmektedir (sırasıyla p=<0,001; p=<0,001; p=<0,001; p=<0,001).

Glokom şüphesi bulunan hastalarda MK, Z1 MK, Z2 MK ve Z3 MK'nın ortalama üst-alt hemisfer kalınlık değerleri açısından anlamlı fark görülmemiştir (sırasıyla p=0,507; p=0,804; p=0,158; p=0,142).

Tablo 4. 8: Olguların üst ve alt hemisfer asımetri değerleri

		K N:60	IKGs N:59	p değeri
MK (S-İ)	Ortalama ± SS	-0,800 ± 4,675	-0,457 ± 5,269	0,708
GHK (S-İ)	Ortalama ± SS	-2,250 ± 1,400	-2,141 ± 1,692	0,703
Z1 MK (S-İ)	Ortalama ± SS	-0,415 ± 6,298	-0,225 ± 6,958	0,876
Z2 MK (S-İ)	Ortalama ± SS	-2,783 ± 9,310	-1,833 ± 9,855	0,590
Z3 MK (S-İ)	Ortalama ± SS	-1,777 ± 4,219	-1,087 ± 5,617	0,450
Z1 GHK (S-İ)	Ortalama ± SS	-7,646 ± 5,726	-6,976 ± 5,931	0,532
Z2 GHK (S-İ)	Ortalama ± SS	-12,936 ± 9,193	-11,149 ± 10,69	0,330
Z3 GHK (S-İ)	Ortalama ± SS	-4,319 ± 3,111	-4,576 ± 4,540	0,719

MK (S-İ): Makula kalınlığı, üst-alt hemisfer farkı, GHK (S-İ): Ganglion hücre kompleksi kalınlığı, üst-alt hemisfer farkı, Z1 MK (S-İ): Zon 1 makula kalınlığı, üst-alt hemisfer farkı, Z2 MK (S-İ): Zon 2 makula kalınlığı, üst-alt hemisfer farkı, Z3 MK (S-İ): Zon 3 makula kalınlığı, üst-alt hemisfer farkı, Z1 GHK (S-İ): Zon 1 ganglion hücre kompleksi kalınlığı, üst-alt hemisfer farkı, Z2 GHK (S-İ): Zon 2 ganglion hücre kompleksi kalınlığı, üst-alt hemisfer farkı, Z3 GHK (S-İ): Zon 3 ganglion hücre kompleksi kalınlığı, üst-alt hemisfer farkı

Tablo 8'de kontrol grubundaki olgular ile glokom şüphesi olan hastaların, üst ve alt hemisfer arasındaki farkları iki ayrı grup olarak karşılaştırılmıştır. Glokom şüphesi bulunan hastalar ile kontrol grubundaki olgular arasında, üst ve alt hemisfer farkları (S-İ), perifer kısımlar dahil (MK, GHK) ve zonlara ayrılmış şekilde (Z1 MK, Z2 MK, Z3 MK, Z1 GHK, Z2 GHK, Z3 GHK) karşılaştırıldığında anlamlı fark bulunmamaktadır.

Tablo 4. 9: Değişkenler arasındakı korelasyon analizleri

Korelasyon tablosu

		Mean	SD	N	1	2	3	4	5	6	7	8	9	10	11	12	13	14	15	16
1	YAŞ	55,13	13,37	119	1															
2	C/D	0,53	0,21	59	0,034	1														
3	BGA-MD	-3,08	1,98	59	0,069	-0,155	1													
4	BGA-PSD	2,53	1,49	59	0,134	0,232	-,741**	1												
5	CCT	523,22	41,06	119	-0,081	0,205	-0,132	0,075	1											
6	GIB	16,14	3,37	119	-0,015	-0,211	0,155	-0,205	-,192*	1										
7	pp RNFL	99,34	9,92	119	-0,039	-,386**	0,160	-0,109	0,048	0,001	1									
8	RNFL (S)	121,90	15,60	119	-0,171	-,332*	0,030	0,022	0,175	,187*	,768**	1								
9	RNFL (T)	73,96	12,64	119	-0,010	-0,242	-0,122	0,049	-0,107	-0,059	,570**	,292**	1							
10	RNFL (I)	126,68	15,11	119	0,019	-0,215	,269*	-0,204	0,108	-0,126	,848**	,515**	,415**	1						
11	RNFL (N)	74,91	13,61	119	0,076	-,260*	0,240	-0,161	-0,074	-0,008	,579**	,268**	-0,058	,402**	1					
12	RTA(T)	289,43	11,92	119	-,499**	-0,129	0,084	-0,228	-,235**	-0,038	,263**	0,086	,248**	,272**	0,133	1				
13	RTA(S)	289,20	11,85	119	-,521**	-0,140	0,118	-,276*	-,244**	-0,029	,249**	0,084	,245**	,238**	0,135	,979**	1			
14	RTA(I)	289,83	12,52	119	-,454**	-0,113	0,041	-0,168	-,208*	-0,041	,271**	0,092	,235**	,298**	0,133	,979**	,919**	1		
15	GCC (T)	33,51	2,50	119	-,278**	-,278*	0,125	-0,218	-0,124	-0,069	,610**	,328**	,448**	,522**	,413**	,762**	,735**	,762**	1	
16	GCC (S)	32,38	2,49	119	-,306**	-,298*	0,193	-,298*	-0,130	-0,045	,582**	,337**	,440**	,442**	,415**	,733**	,756**	,684**	,952**	1
17	GCC (I)	34,57	2,84	119	-,238**	-0,234	0,047	-0,136	-0,093	-0,078	,567**	,286**	,410**	,529**	,364**	,744**	,671**	,790**	,960**	,839**

** p=<0.001, * p=<0.005

Yaş ile T-MK değerlerinin korelasyon analizleri sonrası istatistiksel olarak anlamlı negatif yönlü bir ilişki bulunmuştur (r = -0.499; p=<0.001).

Yaş ile S-MK değerlerinin korelasyon analizleri sonrası istatistiksel olarak anlamlı negatif yönlü bir ilişki bulunmuştur (r = -0.521; p=<0.001).

Yaş ile İ-MK değerlerinin korelasyon analizleri sonrası istatistiksel olarak anlamlı negatif yönlü bir ilişki bulunmuştur (r = -0.454; p=<0.001).

Yaş ile T-GHK değerlerinin korelasyon analizleri sonrası istatistiksel olarak anlamlı negatif yönlü bir ilişki bulunmuştur (r = -0.278; p=<0.001).

Yaş ile S-GHK değerlerinin korelasyon analizleri sonrası istatistiksel olarak anlamlı negatif yönlü bir ilişki bulunmuştur (r = -0.306; p=<0.001).

Yaş ile İ-GHK değerlerinin korelasyon analizleri sonrası istatistiksel olarak anlamlı negatif yönlü bir ilişki bulunmuştur (r = -0.238; p=<0.001).

Çukurluk/disk oranı ile pp RSLT değerlerinin korelasyon analizleri sonrası istatistiksel olarak anlamlı negatif yönlü bir ilişki bulunmuştur (r = -0.386; p=<0.001).

Peripapiller RSLT ile T-MK değerlerinin korelasyon analizleri sonrası istatistiksel olarak anlamlı pozitif yönlü bir ilişki bulunmuştur (r = 0.263; p=<0.001).

Peripapiller RSLT ile S-MK değerlerinin korelasyon analizleri sonrası istatistiksel olarak anlamlı pozitif yönlü bir ilişki bulunmuştur (r = 0.249; p=<0.001).

Peripapiller RSLT ile İ-MK değerlerinin korelasyon analizleri sonrası istatistiksel olarak anlamlı pozitif yönlü bir ilişki bulunmuştur (r = 0.271; p=<0.001).

Peripapiller RSLT ile T-GHK değerlerinin korelasyon analizleri sonrası istatistiksel olarak anlamlı pozitif yönlü bir ilişki bulunmuştur (r = 0.610; p=<0.001).

Peripapiller RSLT ile S-GHK değerlerinin korelasyon analizleri sonrası istatistiksel olarak anlamlı pozitif yönlü bir ilişki bulunmuştur (r = 0.582; p=<0.001).

Peripapiller RSLT ile İ-GHK değerlerinin korelasyon analizleri sonrası istatistiksel olarak anlamlı pozitif yönlü bir ilişki bulunmuştur (r = 0.567; p=<0.001).

5. TARTIŞMA

Çalışmamızda hastanemizin göz hastalıkları kliniğine başvuran ve yapılan muayenelerde MKK'sı ince tespit edilen PAAG şüphesi tanısı alan hastalarda ileriye yönelik değerlendirmesinde, AKAA ile maküler retina ve ganglion hücre kompleksi kalınlık ölçümlerinin ince kornealı hastaların glokom şüphesi tanı ve takibindeki ilişkisi ve etkisi araştırıldı.

Glokom dünya çapında en önemli görme bozukluğu nedenlerinden biri ve halk sağlığı sorunu olarak güncel önemi korumaktadır. Glokom, RGH kaybı ile karakterize, progresif bir optik nöropatidir. Retina sinir lifi tabakası ile OSB'de yapısal anomaliler ve fonksiyonel görme alanı defektleri ile kendisini gösterir. Glokom şüphesi olan hastalarda glokom gelişme riski yüksektir ve hastalığın gelişimini gösterebilecek herhangi bir değişikliğin saptanması için yakından takip edilmesi gerekir. Genel olarak, yapısal kayıpların, fonksiyonel kayıplardan önce geliştiği bilindiğinden; glokom şüphesi tanısında, OKT ile gösterilebilen RSLT kaybı ve OSB değişiklikleri gibi yapısal kayıplar, standart otomatik perimetri ile saptanabilen fonksiyonel GA kayıplarından bir adım öne çıkmaktadır. Primer açık açılı glokom şüphesi tanısı oldukça zordur, çünkü primer açık açılı glokom şüphesi olan hastalar her zaman yüksek GİB, görme alanı kaybı veya ileri düzey glokomatöz optik sinir başı değişikliği gibi belirgin belirtiler göstermezler. Glokom için geliştirilmiş yeni bir OKT yazılımı olan AKAA'nın glokomun tanısal doğruluğunu arttırdığı bulunmuştur. Glokom tanı ve takibinde, peripapiller RSLT kalınlık ölçümü, OSB incelemesi ve makula kalınlık ölçümünü içeren OKT parametreleri kullanılmaktadır[8, 9].

Glokomun oluşumunda birçok risk faktörleri rol oynamaktadır. Bu faktörlerden biri de korneanın ince olmasıdır. Özellikle MKK’nın ince olması PAAG için bağımsız bir risk faktörüdür ve GİB ile ilişkisizdir. İnce santral kornea kalınlığı, PAAG gelişme riskini önemli ölçüde artırabilir. Yaklaşık 40 mikron daha ince bir

kornea, PAAG gelişme riskinde %30 artışa neden olabilir. Bu nedenle, kornea kalınlığının ölçümü, glokom riski açısından önemli bir değerlendirme kriteridir[33].

Birçok teoriler arasında, ince santral korneası olan gözlerin OSB çevresindeki bağ dokusunun zayıf olduğu ve bu nedenle optik nöropatiye daha yatkın oldukları da yer almaktadır. Genel popülasyonda yaş, cinsiyet, çevresel ve genetik faktörler ve ırk gibi birçok faktör kornea kalınlığı etkileyebilir.

Zhang ve arkadaşları 2017 yılında yayınladıkları bir çalışmada 39 sağlıklı göz, 40 hafif, 33 orta ve 41 ağır glokom olmak üzere toplam 153 gözün dahil edildiği bir çalışmada erken glokomu saptamak için AKAA kullanmışlar. Tüm hastalara AKAA uygulamış ve maküler alan haritasını üç bölgeye ayırmışlar. Farklı glokom evrelerinin makula kalınlık asimetrisini her bir bölge için karşılaştırmışlar. Normal ve hafif glokomlu gözler arasında GA testinde farkın olmadığı, orta ve şiddetli gruplarda ise önemli ölçüde fark olduğu gösterilmiştir. Üç bölge arasında, zon 2 sağlıklı popülasyonda en yüksek MK asimetrisini gösterirken, zon 1 ile zon 3 arasında anlamlı bir MK asimetrisi görülmemiş. Zon 3 en düşük ortalamayı ve en dar alanı göstermiştir. Maküla santral bölgesindeki MK asimetrisi, denekler arası düşük değişkenlik ve iyi tanı kapasitesini göstermiştir. Arka kutup asimetri analizi sonuçlarını yorumlamak için tüm haritayı kullanmak, düşük tanı verimliliğine yol açacağından arka kutup merkez bölgesini kullanmak, tüm arka kutup haritasından yararlanmaktan daha etkili olduğu sonucuna varmışlar. Periferik alanı hariç tutan yeni stratejileriyle AKAA çıktılarının yorumlanmasının gerekli olduğu önerisinde bulunmuşlar[8].

Bu çalışmayı göz önüne alarak olguların AKAA verileri değerlendirilirken tüm haritayla beraber benzer şekilde arka kutup haritası 3 zona bölünerek MK ve GHK kalınlık değerleri arasında karşılaştırma yapıldı. Tüm harita incelediğinde ince kornealı glokom şüphesi olan olguların T-MK, S-MK, İ-MK değerlerinin sağlıklı gruptan istatistiksel açıdan anlamlı derecede kalın olduğu görüldü (sırasıyla p: 0,017; p: 0,016; p: 0,033). Zonlara ayrıldığında periferdeki Z1 MK'nın (Z1 T-MK, Z1 S-MK, Z1 I-MK) da benzer şekılde istatistiksel açıdan anlamlı derecede kalın olduğu izlendi (sırasıyla p: 0,009; p: 0,009; p: 0,016). Ancak merkezi kısımları gösteren Z2 ve Z3 MK'da gruplar arasında istatistiksel açıdan anlamlı bir fark bulunmadı. Hem tüm

harita, hem de zonlara bölerek GHK kalınlıkları açısından gruplar arasında karşılaştırılma yapıldığında istatistiksel açıdan anlamlı bir fark bulunmadı.

Glokom genellikle iki taraflı fakat asimetrik bir hastalıktır ve tanı anında ağırlıklı olarak üst veya alt hemisferde görme alanı bozukluğunu gösterir. Glokomun erken evresinde fonksiyonel değişiklikler genellikle bir hemisiferde gelişir. Glokomun erken evresinde yapısal değişikliğin fonksiyonel kayıptan önce geldiği, asimetrik retinal değişikliklerin oluşabileceği düşünülmektedir. Lin ve arkadaşları 2018 yılında yayınlandıkları, 117 erken evre glokom (54 hasta PAAG erken evresi ve 63 hasta NTG) ve 32 normal hasta olmak üzere toplam 149 vakanın dahil edildiği bir çalışmada erken glokomlu hastalarda ppRSLT ve maküler alanda retina kalınlık asimetrisini saptanmak için OKT kullanmışlar. Spektral domain optik koherens tomografi ile ppRSLT kalınlığı, total maküla kalınlığı ve izole iç maküla tabaka kalınlığı ölçülmüştür. İzole iç maküla tabakası olarak RSLT ile GHT kalınlığınn toplamını almışlar. Arka kutup asimetri analizi ile ölçülen total maküla kalınlığının hemisfer asimetrisi değerlendirilmiştir. Bunlara ek olarak üst ve alt kadranlar arasındaki ppRSLT ve izole iç maküla tabakasının kalınlık farklarını hesaplamışlar. Ayrıca ppRSLT, total maküla kalınlığı ve izole iç maküla tabakasının asimetri indekslerini de hesaplanmışlar. Yapılan OKT ölçümlerinde, superior ve inferior kadranlar arasında, superior-temporal ve inferior-temporal sektörler arasında, superior-nazal ve inferior-nazal sektörler arasındaki ppRSLT'nin kalınlık farkları ve asimetri indekslerinde normal ve normotansif glokomlu (NTG) gözler arasında anlamlı derecede fark tespit edildiğini bildirmişler. Superior ve inferior kadranlar arasında, superior-temporal ve inferior-temporal sektörler arasında, superior-nazal ve inferior-nazal sektörler arasında ppRSLT'nin kalınlık parametreleri ve asimetri indekslerinde normal ve PAAG'li gözler arasında da anlamlı derecede fark tespit edilmiştir. NTG'nin erken evresinde ppRSLT, T-MK ve GHT'de kalınlık asimetrisi bulunmuştur. Arka kutup asimetri analizinin, glokomun erken saptanması için yardımcı bir yöntem olabileceği önerisinde bulunmuşlar[162].

Khanal ve arkadaşları da retinal hemisferler arasındaki T-MK farkının erken glokomatöz hasarın bir göstergesi olduğu bildirilmiştir. Ayrıca PAAG ve NTG gözler arasındaki maküla asimetrisini araştırmışlardır. Üst ve alt hemisferler arasındaki total

makula kalınlık asimetrisi, NTG gözlerine kıyasla PAAG gözlerinde anlamlı olarak daha yüksek olduğunu bulmuşlar[163].

Ailede glokom öyküsünün varlığı, orta yaşlı ve yaşlı bireylerde primer açık açılı glokom için bilinen bir risk faktörüdür. Pekel ve arkadaşları 2015 yılında yınlandıkları bir çalışmada 52 erken evre glokom (primer açık açılı glokom) ve 52 normal hasta olmak üzere toplam 104 vakanın dahil edildiği bir çalışmada erken primer açık açılı glokomlu hastalarının birinci ve ikinci derece genç akrabalarında olası erken dönem glokom değişikliklerini SD-OKT ile göstermek nedeniyle araştırmışlar. Çalışma ve kontrol gruplarının karşılaştırılması için ppRSLT kalınlığı, hemisfer maküla kalınlığı, maküla ganglion hücre kompleksi kalınlığı, arka kutup asimetri analizi ve retinal arterioler çap ölçümleri alınmıştır. Tüm makula kalınlığı ölçümleri kontrol grubunda çalışma grubuna göre daha yüksek olmasına rağmen, maküler ganglion hücre kompleksi kalınlığı gruplar arasında benzer bulunmuştur. Primer açık açılı glokom hastalarının genç akrabalarında AKAA tarama yönteminin gerekli olmadığı sonucuna varmışlar[164].

Glokomlu hastalardaki yapısal değişiklikler klinik tanıda önemli bir role sahiptir. Optik koherens tomografi çeşitli görüntüleme seçenekleriyle glokomun yapısal özelliklerini görüntülemek için yaygın olarak kullanılmaktadır. Retinal sinir lifi tabakası kalınlığı, OKT kullanılarak kapsamlı bir şekilde araştırılmıştır, ancak RSLT ölçümlerinin klinik karar vermede önemli zorlukları bulunmaktadır. Sullivan-Mee ve arkadaşları, PAAG'nin erken evresinde ppRSLT'nin üst ve alt kadranları arasında anlamlı bir kalınlık farkı olmadığını bildirmişler. Makula kalınlık asimetrisinin glokom grubunda normal gruba göre anlamlı derecede yüksek olduğunu, buna karşın ppRSLT asimetrisinin gruplar arasında farklı olmadığını bulmuşlardır. Bunlara ek olarak üst ve alt hemisferler arasındaki MK farkını hesaplamışlar ve PAAG'ın erken evresinde makula kalınlık asimetrisinde artış saptamışlardır[165].

Zha ve arkadaşları 2019 yılında yayınlandıkları bir çalışmada 30 sağlıklı göz ve 30 primer açı kapanması şüphesi olmak üzere toplam 60 gözün dahil edildiği bir çalışmada SD-OCT yöntemiyle ppRSLT kalınlığını ve arka kutup retina kalınlığını ölçerek primer açı kapanması şüphesi grubu ile sağlıklı grup arasındaki farkı araştırmışlar. Tüm katılımcıların ortalama yaşı, cinsiyet dağılımı, kırma kusuru, göz

içi basıncı ve aksiyal uzunlukları benzer bulunmuştur. Primer açı kapanması şüphesi grubu, normal kontrol grubu ile karşılaştırıldığında anlamlı olarak daha ince maküler retinal kalınlık ve arka kutup bölgesinde daha büyük asimetri tespit edilmiş olmasına rağmen, primer açı kapanması şüphesi grubu ile normal kontrol grubu arasında ppRSLT parametrelerinde benzerlik bulunmuştur[166].

Lee ve arkadaşları makuladaki GHT, GHIPT ve GHK'nin SD-OCT ile ölçülen kalınlıklarının normal gözlerde superior ve inferior retina hemisferlerinde oldukça simetrik olduğunu göstermişlerdir[167].

Çalışmamızda kontrol grubundaki olguların üst ve alt hemisferler arasındaki fark araştırıldığında, Z2, Z3 MK ve GHK kalınlıklarında ortalama alt hemisfer kalınlık değerlerinin üst hemisfer değerlerine göre istatistiksel olarak anlamlı yüksek olduğu tespit edildi. Ayrıca glokom şüphesi olan hastalarda GHK ortalama alt hemisfer kalınlık değerlerinin üst hemisfer değerlerine göre istatistiksel olarak anlamlı yüksek tespit edilirken, MK ortalama alt ve üst hemisfer değerleri açısından istatistiksel olarak anlamlı fark görülmemiştir. Kısa özetlersek, sağlıklı bireylerin hem MK hemde GHK kalınlıklarında, ince kornealı glokom şüphesi olan hastalarda ise GHK kalınlıklarında superior-inferior asimetrisi görüldü. Glokom şüphesi bulunan hastalar ile normal göz bulguları olan olguların makula kalınlıklarının üst ve alt hemisferler arasındaki farkları (MK (S-I)) ve ganglion hücre kalınlıklarının üst ve alt hemisferler arasındaki farkları (GHK (S-I)) karşılaştırıldığında istatistiksel olarak anlamlı fark tespit edilmedi.

Keratokonus, düzensiz astigmatizma ve ilerleyici görme bozukluğu ile birlikte korneanın incelmesi ile sonuçlanan, enflamatuar olmayan, dejeneratif bir kornea hastalığıdır. Fard ve arkadaşları 2020 yılında yayınlandıkları bir çalışmada 14 sağlıklı hastanın 28 gözü ve 24 keratokonuslu hastanın 48 gözü olmak üzere toplam 66 gözün dahil edildiği bir çalışmada keratokonusun retina kalınlığı dağılım paternini ve bunun hastalık şiddeti ile ilişkisini değerlendirmişler. Tüm hastalara ön segment (Pentacam HR) topografik görüntüleme ve arka segment (Spectralis) OKT ile arka kutup asimetri analizi yapılmıştır. Retinanın üst, alt ve toplam arka kutbunun ortalama kalınlıkları için cihazın sağladığı değerleri kayderek merkezi retina üzerine hizalanmış ızgaranın dört merkezi hücresinin kalınlık değerlerinin ortalamasını alarak merkezi retina kalınlık indeksini hesaplanmışlar. Son olarak da makula kalınlık değişikliklerinin

genel sırasını belirlemek için her bir göz için retina kalınlığındaki varyasyon katsayısını hesaplamışlar. Keratokonus hastalarında arka kutup makula kalınlığı, hem üst hem de alt hemisifer ve ayrıca genel makula kalınlığı da kontrol grubundan daha fazla bulunmuştur. Arka kutbun genel makula kalınlığı ile keratokonus şiddeti arasında doğrudan bir ilişki bulunmuştur. Keratokonus, gözün ön segmentinin bir hastalığı olmasına rağmen, hastalığın şiddetiyle ilişkili olarak arka kutup retina kalınlığı arttığı sonucuna varmışlar[168].

Sahebjada ve arkadaşları OKT maküler kalınlık harita tarama protokolü ile ölçülen maküla hacmi ile birlikte fovea ve makuladaki retina kalınlığının, kontrollere kıyasla keratokonuslu gözlerinde önemli ölçüde daha yüksek olduğunu bulmuşlardır. Hem iç hem de dış retinanın keratokonusdaki yapısal değişikliklere duyarlı olduğu sonucuna varmışlar[169].

Bununla birlikte, Brautaset ve arkadaşları yakın zamanda keratokonuslu gözler ve kontroller arasında makula yapısı küp hacmi, küp ortalama kalınlığı ve Cirrus HD-OCT ile ölçülen maküler kalınlık açısından anlamlı bir fark bulmadıklarını bıldırmişler[170]. Arka segmentin diğer spesifik yapısal ve fonksiyonel değişikliklerine ilişkin veriler de keratokonus hastaları ve kontroller arasında karşılaştırılmıştır. Gutierrez ve arkadaşları Swept Source OKT ile ölçülen makula koroid tabakasını keratokonus hastalarında daha kalın bulmuşlar[171]. Akkaya ve arkadaşları, özellikle subfoveal koroidin keratokonuslularda daha kalın olduğunu bildirmişler[172].

Literatürde keratokonus hastalığı dışında, ince kornealı hastalarda makuler alan retina kalınlık değerlendirilmesi ile ilgili daha önce yapılmış çalışmalara rastlayamadık.

Optik koherens tomografinin gelişmesi glokomun erken yaşlarda saptanmasını kolaylaştırmaktadır. Makula kalınlığı glokomun erken tanısında kullanmış olmasına rağmen, çalışmalarda erken glokomda makula kalınlığının ppRNFL kalınlığına kıyasla daha düşük tanısal kapasiteye sahip olduğunu göstermişlerdir[173-176].

Çalışmamızda Fard ve arkadaşlarının sonuçlarına benzer sonuçlar elde edildi. Merkezi kornea kalınlığı ince olan glokom şüpheli hastalarla sağlıklı kontrol grubu

arasında makuler alanda retina kalınlık değerleri açısından anlamlı fark gözlemledik. Ancak araştırmanın sonucunda beklediğimizin aksine retina kalınlğı ince kornealı glokom grubunda sağlıklı gruba göre istatistiksel olarak anlamlı şekilde yüksek bulundu.

Glokom şüphesi grubunda AKAA kullanılarak elde edilen retina kalınlığı değerleri kontrol grubuna kıyasla istatistiksel olarak anlamlı şekilde yüksek bulunmasına karşın; superior ve inferior ppRSLT değerleri kontrol grubuna kıyasla istatistiksel olarak anlamlı şekilde düşük bulundu. Ayrıca GHK kalınlık değerleri açısından gruplar arasında istatistiksel olarak anlamlı fark bulunmadı.

Çalışmamızın birkaç güçlü yönü ve sınırlaması vardır:

Vaka kontrol çalışması tasarımında gözlemlenen makuler alan retina kalınlık farklılıkları, bir yandan ince kornealı glokom şüphesi hastaları ile diğer yandan sağlıklı kontroller arasında karşılaştırılabilir olup, bu durum, çalışmanın geçerliliğini desteklemektedir.

Bu çalışmada tek bir merkezden nispeten sınırlı bir örneklem büyüklüğü alınmıştır. Yine de çalışmamızın sınırlılıkları kabul edilmelidir. Tek merkezli çalışmaya rağmen, bulgularımız, merkezi kornea kalınlığı ince olanların glokom riski açısından değerlendirilmesinde AKAA'nın rolünün olmadığının altını çizebilir.

Merkezi kornea kalınlığı ince olanların glokom riski açısından değerlendirilmesinde AKAA'nın kullanılabilirliğini doğrulamak için daha büyük örneklem büyüklüğüne sahip ileri çalışmalara ihtiyaç duyulabilir.

6. SONUÇ VE ÖNERİLER

Sonuç olarak, glokom şüphesi, glokom gelişme riski yüksek olan bireyleri tanımlamak için kullanılan bir terimdir. Bu hastaların göz içi basıncı, optik sinir görüntülemesindeki veya görme alanlarındaki herhangi bir değişikliği saptamak için yakından izlenmesi gerekir. Glokomun erken tespiti ve yönetimi, görme kaybını önlemeye ve kişinin yaşam kalitesini korumaya yardımcı olabilir.

Bildiğimiz kadarıyla bu çalışmamız ince kornealı glokom şüphesi olan hastaların AKAA ile arka kutuptaki yapısal retina kalınlık değişiklikleri arasındaki ilişkiyi tanımlayan ilk çalışmadır.

Sonuçlarımız, glokom şüphesi olan grupta MK açısından kontrol grubuna kıyasla anlamlı bir artış olduğunu gösterdi. Ancak, GHK kalınlığı açısından herhangi bir anlamlı fark bulunmadı.

1-Yaş ve cinsiyet değerleri açısından glokom şüphesi bulunan hastalar ile normal göz bulguları olan kişiler arasında istatistiksel olarak anlamlı fark görülmemiştir.

2- Glokom şüphesi grubunda T-MK, S-MK, I-MK ve zonlara ayrılmış olarak Z1 T-MK, Z1 S-MK, Z1 I-MK, Z2 S-MK değerleri kontrol grubu değerlerine kıyasla istatistiksel olarak anlamlı şekilde yüksek bulunmuştur.

3- Glokom şüphesi grubunda superior ppRSLT ve inferior ppRSLT değerleri kontrol grubu değerlerine kıyasla istatistiksel olarak anlamlı şekilde düşük bulunmuştur.

4- Gruplar arasında ppRSLT, temporal ppRSLT, nazal ppRSLT, Z2 T-MK, Z2 I-MK, Z3 T-MK, Z3 S-MK, Z3 I-MK ve GHK kalınlık değerleri açısından istatiksel olarak anlamlı fark izlenmedi.

5-Yaş ile MK ve GHK kalınlığı korelasyon analizleri sonucunda istatistiksel olarak anlamlı negatif yönlü bir ilişki bulunmuştur.

6- Optik sinir başı çukurluk/disk oranı ile ppRSLT korelasyon analizinde istatistiksel olarak anlamlı negatif yönlü bir ilişki bulunmuştur.

7- Peripapiller RSLT ile MK ve GHK kalınlık değerlerinin korelasyon analizlerinde istatistiksel olarak anlamlı pozitif yönlü bir ilişki bulunmuştur.

8- Göz hastalığı bulunmayan olguların üst ve alt hemisferler arasındaki fark araştırıldığında, Z2, Z3 MK, Z1, Z2, Z3 GHK kalınlıklarında ortalama alt hemisfer kalınlık değerlerinin üst hemisfer değerlerine göre istatistiksel olarak anlamlı yüksek tespit edilirken, Z1 MK'nın ortalama üst-alt hemisfer kalınlık değerleri açısından istatistiksel olarak anlamlı fark görülmemiştir.

9- Glokom şüphesi olan hastaların Z1, Z2, Z3 GHK kalınlıklarının ortalama alt hemisfer kalınlık değerlerinin üst hemisfer değerlerine göre istatistiksel olarak anlamlı yüksek tespit edilirken, Z1, Z2, Z3 MK'nın ortalama alt-üst hemisfer kalınlık değerleri açısından istatistiksel olarak anlamlı fark görülmemiştir.

10- Glokom şüphesi bulunan hastalar ile normal göz bulguları olan olguların, makula kalınlıklarının üst ve alt hemisferler arasındaki farkları (MK (S-I)) karşılaştırıldığında ve ayrıca ganglion hücre kompleksi kalınlıklarının üst ve alt hemisferler arasındaki farkları (GHK (S-I)) karşılaştırıldığında istatistiksel olarak anlamlı fark tespit edilmedi.

Bu sonuçlar, merkezi kornea kalınlığı ince olan primer açık açılı glokom şüphesi olan hastaların, retina kalınlığına dikkat edilmesi gerektiğini ve AKAA'nın glokom tanısı için bir yöntem olarak yeterli olmayabileceğini göstermektedir. Bununla birlikte, sonuçlarımızın genelleştirilmesi için daha büyük örneklem gruplarına ihtiyaç vardır.Bu konuyla ilgili ileride yapılacak daha kapsamlı ve multidisipliner prospektif klinik çalışmaların sonuçlarımızı destekleyeceğini ummaktayız.

7. KAYNAKLAR

1. Weinreb, R. N., Aung, T. ve Medeiros, F. A. (2014). The pathophysiology and treatment of glaucoma: a review. *Jama*, *311*(18), 1901-1911.
2. Rossetti, L., Digiuni, M., Montesano, G., Centofanti, M., Fea, A. M., Iester, M., ve ark. (2015). Blindness and Glaucoma: A Multicenter Data Review from 7 Academic Eye Clinics. *PloS one*, *10*(8), e0136632.
3. Armaly, M. F. (1970). Optic cup in normal and glaucomatous eyes. *Investigative ophthalmology*, *9*(6), 425-429.
4. **Kanski, J. J. a. B. B.** (2011). *Clinical ophthalmology: a systematic approach*. Elsevier Health Sciences.
5. Whitacre, M. M., Stein, R. A. ve Hassanein, K. (1993). The effect of corneal thickness on applanation tonometry. *American journal of ophthalmology*, *115*(5), 592-596.
6. Takada, N., Omodaka, K., Kikawa, T., Takagi, A., Matsumoto, A., Yokoyama, Y., ve ark. (2016). OCT-Based Quantification and Classification of Optic Disc Structure in Glaucoma Patients. *PloS one*, *11*(8), e0160226.
7. Enders, P., Schaub, F., Hermann, M. M., Cursiefen, C. ve Heindl, L. M. (2017). Neuroretinal rim in non-glaucomatous large optic nerve heads: a comparison of confocal scanning laser tomography and spectral domain optical coherence tomography. *The British journal of ophthalmology*, *101*(2), 138-142.
8. Zhang, Y., Li, N., Chen, J., Wei, H., Jiang, S. M. ve Chen, X. M. (2017). A new strategy to interpret OCT posterior pole asymmetry analysis for glaucoma diagnosis. *International journal of ophthalmology*, *10*(12), 1857-1863.
9. Shah, P. P., Tirsi, A., Orshan, D., Gliagias, V., Tsai, J., Patel, B., ve ark. (2022). Posterior Pole Asymmetry Analysis as a Diagnostic Tool in Glaucoma Suspects: An Electrophysiological Approach. *Investigative ophthalmology & visual science*, *63*(7), 626 – A0366-0626 – A0366.
10. Laios, K., Moschos, M. M. ve Androutsos, G. (2016). Glaucoma and the Origins of Its Name. *J Glaucoma*, *25*(5), e507-508.
11. Wolfs, R. C., Borger, P. H., Ramrattan, R. S., Klaver, C. C., Hulsman, C. A., Hofman, A., ve ark. (2000). Changing views on open-angle glaucoma: definitions and prevalences--The Rotterdam Study. *Investigative ophthalmology & visual science*, *41*(11), 3309-3321.
12. Bathija, R., Gupta, N., Zangwill, L. ve Weinreb, R. N. (1998). Changing definition of glaucoma. *J Glaucoma*, *7*(3), 165-169.

13. Resnikoff, S., Pascolini, D., Etya'ale, D., Kocur, I., Pararajasegaram, R., Pokharel, G. P., ve ark. (2004). Global data on visual impairment in the year 2002. *Bulletin of the World Health Organization*, *82*(11), 844-851.

14. Day, A. C., Baio, G., Gazzard, G., Bunce, C., Azuara-Blanco, A., Munoz, B., ve ark. (2012). The prevalence of primary angle closure glaucoma in European derived populations: a systematic review. *The British journal of ophthalmology*, *96*(9), 1162-1167.

15. Quigley, H. A. ve Broman, A. T. (2006). The number of people with glaucoma worldwide in 2010 and 2020. *The British journal of ophthalmology*, *90*(3), 262-267.

16. Gordon, M. O., Beiser, J. A., Brandt, J. D., Heuer, D. K., Higginbotham, E. J., Johnson, C. A., ve ark. (2002). The Ocular Hypertension Treatment Study: baseline factors that predict the onset of primary open-angle glaucoma. *Archives of ophthalmology (Chicago, Ill : 1960)*, *120*(6), 714-720; discussion 829-730.

17. Quigley, H. A. (2011). Glaucoma. *Lancet (London, England)*, *377*(9774), 1367-1377.

18. (2017). European Glaucoma Society Terminology and Guidelines for Glaucoma, 4th Edition - Chapter 2: Classification and terminologySupported by the EGS Foundation: Part 1: Foreword; Introduction; Glossary; Chapter 2 Classification and Terminology. *The British journal of ophthalmology*, *101*(5), 73-127.

19. Prum, B. E., Jr., Rosenberg, L. F., Gedde, S. J., Mansberger, S. L., Stein, J. D., Moroi, S. E., ve ark. (2016). Primary Open-Angle Glaucoma Preferred Practice Pattern(®) Guidelines. *Ophthalmology*, *123*(1), P41-p111.

20. Hashemi, H., Mohammadi, M., Zandvakil, N., Khabazkhoob, M., Emamian, M. H., Shariati, M., ve ark. (2019). Prevalence and risk factors of glaucoma in an adult population from Shahroud, Iran. *Journal of current ophthalmology*, *31*(4), 366-372.

21. Cedrone, C., Mancino, R., Cerulli, A., Cesareo, M. ve Nucci, C. (2008). Epidemiology of primary glaucoma: prevalence, incidence, and blinding effects. *Progress in brain research*, *173*, 3-14.

22. Kapetanakis, V. V., Chan, M. P., Foster, P. J., Cook, D. G., Owen, C. G. ve Rudnicka, A. R. (2016). Global variations and time trends in the prevalence of primary open angle glaucoma (POAG): a systematic review and meta-analysis. *The British journal of ophthalmology*, *100*(1), 86-93.

23. Miglior, S. ve Bertuzzi, F. (2013). Relationship between intraocular pressure and glaucoma onset and progression. *Current opinion in pharmacology*, *13*(1), 32-35.

24. Leske, M. C., Wu, S. Y., Hennis, A., Honkanen, R. ve Nemesure, B. (2008). Risk factors for incident open-angle glaucoma: the Barbados Eye Studies. *Ophthalmology*, *115*(1), 85-93.

25. Ritch, R., Chang, B. M. ve Liebmann, J. M. (2003). Angle closure in younger patients. *Ophthalmology*, *110*(10), 1880-1889.

26. Wright, C., Tawfik, M. A., Waisbourd, M. ve Katz, L. J. (2016). Primary angle-closure glaucoma: an update. *Acta ophthalmologica*, *94*(3), 217-225.

27. Nongpiur, M. E., Sakata, L. M., Friedman, D. S., He, M., Chan, Y. H., Lavanya, R., ve ark. (2010). Novel association of smaller anterior chamber width with angle closure in Singaporeans. *Ophthalmology*, *117*(10), 1967-1973.

28. Leske, M. C., Connell, A. M., Wu, S. Y., Hyman, L. G. ve Schachat, A. P. (1995). Risk factors for open-angle glaucoma. The Barbados Eye Study. *Archives of ophthalmology (Chicago, Ill : 1960)*, *113*(7), 918-924.

29. Amerasinghe, N., Zhang, J., Thalamuthu, A., He, M., Vithana, E. N., Viswanathan, A., ve ark. (2011). The heritability and sibling risk of angle closure in Asians. *Ophthalmology*, *118*(3), 480-485.

30. Vithana, E. N., Khor, C. C., Qiao, C., Nongpiur, M. E., George, R., Chen, L. J., ve ark. (2012). Genome-wide association analyses identify three new susceptibility loci for primary angle closure glaucoma. *Nature genetics*, *44*(10), 1142-1146.

31. Etter, J. R., Affel, E. L. ve Rhee, D. J. (2006). High prevalence of plateau iris configuration in family members of patients with plateau iris syndrome. *Journal of glaucoma*, *15*(5), 394-398.

32. Li, Y., Wang, Y. E., Huang, G., Wang, D., He, M., Qiu, M., ve ark. (2014). Prevalence and characteristics of plateau iris configuration among American Caucasian, American Chinese and mainland Chinese subjects. *The British journal of ophthalmology*, *98*(4), 474-478.

33. Brandt, J. D., Beiser, J. A., Kass, M. A. ve Gordon, M. O. (2001). Central corneal thickness in the Ocular Hypertension Treatment Study (OHTS). *Ophthalmology*, *108*(10), 1779-1788.

34. Sihota, R. (2011). An Indian perspective on primary angle closure and glaucoma. *Indian journal of ophthalmology*, *59 Suppl*(Suppl1), S76-81.

35. Caprioli, J. ve Coleman, A. L. (2010). Blood pressure, perfusion pressure, and glaucoma. *American journal of ophthalmology*, *149*(5), 704-712.

36. **Stamper RL, L. M., Drake MV**. (2009). Aqueous humor formation. *Diagnosis and Therapy of the Glaucomas* ss. 8-24). UK Mosby Elsevier

37. Bill, A. (1975). Blood circulation and fluid dynamics in the eye. *Physiological reviews*, *55*(3), 383-417.

38. Bill, A. (1973). The role of ciliary blood flow and ultrafiltration in aqueous humor formation. *Experimental eye research*, *16*(4), 287-298.

39. **Morrisan JC, F. T., Toris CB**. (2003). Anatomy and Physiology of Aqueous Humor Formation. İçinde P.I. Morrison JC, (Ed.). *Glaucoma Science and Practice* ss. 24-33):

40. Okisaka, S. (1976). Effects of paracentesis on the blood-aqueous barrier: a light and electron microscopic study on cynomolgus monkey. *Investigative ophthalmology*, *15*(10), 824-834.

41. Murphy, C. G., Yun, A. J., Newsome, D. A. ve Alvarado, J. A. (1987). Localization of extracellular proteins of the human trabecular meshwork by indirect immunofluorescence. *American journal of ophthalmology*, *104*(1), 33-43.

42. Flocks, M. (1956). The anatomy of the trabecular meshwork as seen in tangential section. *AMA archives of ophthalmology*, *56*(5), 708-718.

43. **AJ, M.** (2009). Aqueous humor outflow system overview. İçinde L.M. Stamper RL, Drake MV, (Ed.). *Diagnosis and Therapy of the Glaucomas* ss. 25-46). UK Mosby Elsevier.

44. Feeney, L. (1966). Outflow studies using an electron dense tracer. Transactions - American Academy of Ophthalmology and Otolaryngology American Academy of Ophthalmology and Otolaryngology, 70(5), 791-798.

45. **Gabelt BT, K. P.** (2003). Aqueous humor dynamics. İçinde A.A. Kaufman PL, (Ed.). *Adler's physiology of the eye* Cilt 3rd. St Louis: Mosby.

46. Grierson, I. ve Lee, W. R. (1974). Changes in the monkey outflow apparatus at graded levels of intraocular pressure: a qualitative analysis by light microscopy and scanning electron microscopy. *Experimental eye research*, *19*(1), 21-33.

47. Van Buskirk, E. M. (1982). Anatomic correlates of changing aqueous outflow facility in excised human eyes. *Investigative ophthalmology & visual science*, *22*(5), 625-632.

48. Hamanaka, T. ve Ujike, K. (1980). [Three-dimensional structure of Schlemm's canal (author's transl)]. *Nippon Ganka Gakkai zasshi*, *84*(9), 1292-1304.

49. Smit, B. A. ve Johnstone, M. A. (2002). Effects of viscoelastic injection into Schlemm's canal in primate and human eyes: potential relevance to viscocanalostomy. *Ophthalmology*, *109*(4), 786-792.

50. Zeimer, R. C., Gieser, D. K., Wilensky, J. T., Noth, J. M., Mori, M. M. ve Odunukwe, E. E. (1983). A practical venomanometer. Measurement of episcleral venous pressure and assessment of the normal range. *Archives of ophthalmology (Chicago, Ill : 1960)*, *101*(9), 1447-1449.

51. Blondeau, P., Tétrault, J. P. ve Papamarkakis, C. (2001). Diurnal variation of episcleral venous pressure in healthy patients: a pilot study. *Journal of glaucoma*, *10*(1), 18-24.

52. Toris, C. B., Tafoya, M. E., Camras, C. B. ve Yablonski, M. E. (1995). Effects of apraclonidine on aqueous humor dynamics in human eyes. *Ophthalmology*, *102*(3), 456-461.

53. (2009). Fundamentals and Principles of Ophthalmology. *American Academy of Ophthalmology* ss. 95-103):

54. (2012). Glaucoma. *American Academy of Ophthalmology* ss. 47-51). Canada:

55. **Yanoff M, D. J.** (2004). *Ophthalmology*. second edition ed. Mosby Co. St. Louis.

56. Quigley, H. ve Anderson, D. R. (1976). The dynamics and location of axonal transport blockade by acute intraocular pressure elevation in primate optic nerve. *Investigative ophthalmology*, *15*(8), 606-616.

57. Quigley, H. A., Addicks, E. M., Green, W. R. ve Maumenee, A. E. (1981). Optic nerve damage in human glaucoma. II. The site of injury and susceptibility to damage. *Archives of ophthalmology (Chicago, Ill : 1960)*, *99*(4), 635-649.

58. Tan, N. Y., Koh, V., Girard, M. J. ve Cheng, C. Y. (2018). Imaging of the lamina cribrosa and its role in glaucoma: a review. *Clinical & experimental ophthalmology*, *46*(2), 177-188.

59. Morgan, W. H., Yu, D. Y., Cooper, R. L., Alder, V. A., Cringle, S. J. ve Constable, I. J. (1995). The influence of cerebrospinal fluid pressure on the lamina cribrosa tissue pressure gradient. *Investigative ophthalmology & visual science*, *36*(6), 1163-1172.

60. Yamamoto, T. (2019). The impact of disc hemorrhage studies on our understanding of glaucoma: a systematic review 50 years after the rediscovery of disc hemorrhage. *Japanese journal of ophthalmology*, *63*(1), 7-25.

61. Downs, J. C. ve Girkin, C. A. (2017). Lamina cribrosa in glaucoma. *Current opinion in ophthalmology*, *28*(2), 113-119.

62. Wang, B., Lucy, K. A., Schuman, J. S., Sigal, I. A., Bilonick, R. A., Lu, C., ve ark. (2018). Tortuous Pore Path Through the Glaucomatous Lamina Cribrosa. *Scientific reports*, *8*(1), 7281.

63. Baneke, A. J., Aubry, J., Viswanathan, A. C. ve Plant, G. T. (2020). The role of intracranial pressure in glaucoma and therapeutic implications. *Eye (London, England)*, *34*(1), 178-191.

64. Gandhi, M. ve Dubey, S. (2013). Evaluation of the Optic Nerve Head in Glaucoma. *Journal of current glaucoma practice*, *7*(3), 106-114.

65. Bhartiya, S., Gadia, R., Sethi, H. ve Panda, A. (2010). Clinical Evaluation of Optic Nerve Head in Glaucoma. *Current Journal of Glaucoma Practice with DVD*, *4*, 115-132.

66. Balo, K. P., Mihluedo, H., Djagnikpo, P. A., Akpandja, M. S. ve Béchetoille, A. (2000). [Correlation between neuroretinal rim and optic disc areas in normal melanoderm and glaucoma patients]. *Journal francais d'ophtalmologie*, *23*(1), 37-41.

67. Jonas, J. B., Gusek, G. C. ve Naumann, G. O. (1988). Optic disc, cup and neuroretinal rim size, configuration and correlations in normal eyes. *Investigative ophthalmology & visual science*, *29*(7), 1151-1158.

68. Spencer, A. F. ve Vernon, S. A. (1995). Optic disc measurement: a comparison of indirect ophthalmoscopic methods. *The British journal of ophthalmology*, *79*(10), 910-915.

69. Ansari-Shahrezaei, S., Maar, N., Biowski, R. ve Stur, M. (2001). Biomicroscopic measurement of the optic disc with a high-power positive lens. *Investigative ophthalmology & visual science*, *42*(1), 153-157.

70. Crowston, J. G., Hopley, C. R., Healey, P. R., Lee, A. ve Mitchell, P. (2004). The effect of optic disc diameter on vertical cup to disc ratio percentiles in a population based cohort: the Blue Mountains Eye Study. *The British journal of ophthalmology*, *88*(6), 766-770.

71. Varma, R., Tielsch, J. M., Quigley, H. A., Hilton, S. C., Katz, J., Spaeth, G. L., ve ark. (1994). Race-, age-, gender-, and refractive error-related differences in the normal optic disc. *Archives of ophthalmology (Chicago, Ill : 1960)*, *112*(8), 1068-1076.

72. Ramrattan, R. S., Wolfs, R. C., Jonas, J. B., Hofman, A. ve de Jong, P. T. (1999). Determinants of optic disc characteristics in a general population: The Rotterdam Study. *Ophthalmology*, *106*(8), 1588-1596.

73. Jonas, J. B. (2005). Optic disk size correlated with refractive error. *American journal of ophthalmology*, *139*(2), 346-348.

74. Wang, Y., Xu, L., Zhang, L., Yang, H., Ma, Y. ve Jonas, J. B. (2006). Optic disc size in a population based study in northern China: the Beijing Eye Study. *The British journal of ophthalmology*, *90*(3), 353-356.

75. Zheng, Y., Cheung, C. Y., Wong, T. Y., Mitchell, P. ve Aung, T. (2010). Influence of height, weight, and body mass index on optic disc parameters. *Investigative ophthalmology & visual science*, *51*(6), 2998-3002.

76. Gross, P. G. ve Drance, S. M. (1995). Comparison of a simple ophthalmoscopic and planimetric measurement of glaucomatous neuroretinal rim areas. *Journal of glaucoma*, *4*(5), 314-316.

77. Jonas, J. B., Fernández, M. C. ve Stürmer, J. (1993). Pattern of glaucomatous neuroretinal rim loss. *Ophthalmology*, *100*(1), 63-68.

78. Jonas, J. B., Budde, W. M. ve Panda-Jonas, S. (1999). Ophthalmoscopic evaluation of the optic nerve head. *Survey of ophthalmology*, *43*(4), 293-320.

79. Poon, L. Y., Solá-Del Valle, D., Turalba, A. V., Falkenstein, I. A., Horsley, M., Kim, J. H., ve ark. (2017). The ISNT Rule: How Often Does It Apply to Disc Photographs and Retinal Nerve Fiber Layer Measurements in the Normal Population? *American journal of ophthalmology*, *184*, 19-27.

80. Tuulonen, A., Airaksinen, J., Schwartz, B., Alanko, H. I. ve Juvala, P. A. (1992). Neuroretinal rim area measurements by configuration and by pallor in ocular hypertension and glaucoma. *Ophthalmology*, *99*(7), 1111-1116.

81. Bourne, R. R. (2012). The optic nerve head in glaucoma. *Community eye health*, *25*(79-80), 55-57.

82. Healey, P. R. ve Mitchell, P. (2004). Visibility of lamina cribrosa pores and open-angle glaucoma. *American journal of ophthalmology*, *138*(5), 871-872.

83. Healey, P. R., Mitchell, P., Smith, W. ve Wang, J. J. (1998). Optic disc hemorrhages in a population with and without signs of glaucoma. *Ophthalmology*, *105*(2), 216-223.

84. Budenz, D. L., Anderson, D. R., Feuer, W. J., Beiser, J. A., Schiffman, J., Parrish, R. K., 2nd, ve ark. (2006). Detection and prognostic significance of optic disc hemorrhages during the Ocular Hypertension Treatment Study. *Ophthalmology*, *113*(12), 2137-2143.

85. Siegner, S. W. ve Netland, P. A. (1996). Optic disc hemorrhages and progression of glaucoma. *Ophthalmology*, *103*(7), 1014-1024.

86. Leske, M. C., Heijl, A., Hyman, L., Bengtsson, B., Dong, L. ve Yang, Z. (2007). Predictors of long-term progression in the early manifest glaucoma trial. *Ophthalmology*, *114*(11), 1965-1972.

87. Drance, S., Anderson, D. R. ve Schulzer, M. (2001). Risk factors for progression of visual field abnormalities in normal-tension glaucoma. *American journal of ophthalmology*, *131*(6), 699-708.

88. Varma, R., Spaeth, G. L., Hanau, C., Steinmann, W. C. ve Feldman, R. M. (1987). Positional changes in the vasculature of the optic disk in glaucoma. *American journal of ophthalmology*, *104*(5), 457-464.

89. Herschler, J. ve Osher, R. H. (1980). Baring of the circumlinear vessel. An early sign of optic nerve damage. *Archives of ophthalmology (Chicago, Ill : 1960)*, *98*(5), 865-869.

90. Jonas, J. B., Nguyen, X. N., Gusek, G. C. ve Naumann, G. O. (1989). Parapapillary chorioretinal atrophy in normal and glaucoma eyes. I. Morphometric data. *Investigative ophthalmology & visual science*, *30*(5), 908-918.

91. Rossetti, L., Marchetti, I., Orzalesi, N., Scorpiglione, N., Torri, V. ve Liberati, A. (1993). Randomized clinical trials on medical treatment of glaucoma. Are they appropriate to guide clinical practice? *Archives of ophthalmology (Chicago, Ill : 1960)*, *111*(1), 96-103.

92. **BC, C.** (1995). The relationship between intraocular pressure and visual field progression in glaucoma. İçinde D. SM, (Ed.). *Update to glaucoma, blood flow and drug treatment* ss. 1-6). Amsterdam: Kugler.

93. Lin, C. C., Hu, C. C., Ho, J. D., Chiu, H. W. ve Lin, H. C. (2013). Obstructive sleep apnea and increased risk of glaucoma: a population-based matched-cohort study. *Ophthalmology*, *120*(8), 1559-1564.

94. Hayreh, S. S., Podhajsky, P. ve Zimmerman, M. B. (1999). Role of nocturnal arterial hypotension in optic nerve head ischemic disorders. *Ophthalmologica Journal international d'ophtalmologie International journal of ophthalmology Zeitschrift fur Augenheilkunde*, *213*(2), 76-96.

95. Jonas, J. B., Wang, N., Yang, D., Ritch, R. ve Panda-Jonas, S. (2015). Facts and myths of cerebrospinal fluid pressure for the physiology of the eye. *Progress in retinal and eye research*, *46*, 67-83.

96. Quigley, H. A., Nickells, R. W., Kerrigan, L. A., Pease, M. E., Thibault, D. J. ve Zack, D. J. (1995). Retinal ganglion cell death in experimental glaucoma and after axotomy occurs by apoptosis. *Investigative ophthalmology & visual science*, *36*(5), 774-786.

97. Pease, M. E., McKinnon, S. J., Quigley, H. A., Kerrigan-Baumrind, L. A. ve Zack, D. J. (2000). Obstructed axonal transport of BDNF and its receptor TrkB in experimental glaucoma. *Investigative ophthalmology & visual science*, *41*(3), 764-774.

98. Farkas, R. H. ve Grosskreutz, C. L. (2001). Apoptosis, neuroprotection, and retinal ganglion cell death: an overview. *International ophthalmology clinics*, *41*(1), 111-130.

99. Bien, A., Seidenbecher, C. I., Böckers, T. M., Sabel, B. A. ve Kreutz, M. R. (1999). Apoptotic versus necrotic characteristics of retinal ganglion cell death after partial optic nerve injury. *Journal of neurotrauma*, *16*(2), 153-163.

100. Agarwal, R., Gupta, S. K., Agarwal, P., Saxena, R. ve Agrawal, S. S. (2009). Current concepts in the pathophysiology of glaucoma. *Indian journal of ophthalmology*, *57*(4), 257-266.

101. Zhang, X., Cheng, M. ve Chintala, S. K. (2004). Kainic acid-mediated upregulation of matrix metalloproteinase-9 promotes retinal degeneration. *Investigative ophthalmology & visual science*, *45*(7), 2374-2383.

102. Yan, X., Tezel, G., Wax, M. B. ve Edward, D. P. (2000). Matrix metalloproteinases and tumor necrosis factor alpha in glaucomatous optic nerve head. *Archives of ophthalmology (Chicago, Ill : 1960)*, *118*(5), 666-673.

103. Agapova, O. A., Ricard, C. S., Salvador-Silva, M. ve Hernandez, M. R. (2001). Expression of matrix metalloproteinases and tissue inhibitors of metalloproteinases in human optic nerve head astrocytes. *Glia*, *33*(3), 205-216.

104. Wang, J. J., Mitchell, P. ve Smith, W. (1997). Is there an association between migraine headache and open-angle glaucoma? Findings from the Blue Mountains Eye Study. *Ophthalmology*, *104*(10), 1714-1719.

105. Gass, A., Flammer, J., Linder, L., Romerio, S. C., Gasser, P. ve Haefeli, W. E. (1997). Inverse correlation between endothelin-1-induced peripheral microvascular vasoconstriction and blood pressure in glaucoma patients. *Graefe's archive for clinical and experimental ophthalmology = Albrecht von Graefes Archiv fur klinische und experimentelle Ophthalmologie*, *235*(10), 634-638.

106. Tezel, G., Kass, M. A., Kolker, A. E., Becker, B. ve Wax, M. B. (1997). Plasma and aqueous humor endothelin levels in primary open-angle glaucoma. *Journal of glaucoma*, *6*(2), 83-89.

107. Holló, G., Lakatos, P. ve Farkas, K. (1998). Cold pressor test and plasma endothelin-1 concentration in primary open-angle and capsular glaucoma. *Journal of glaucoma*, *7*(2), 105-110.

108. Stroman, G. A., Stewart, W. C., Golnik, K. C., Curé, J. K. ve Olinger, R. E. (1995). Magnetic resonance imaging in patients with low-tension glaucoma. *Archives of ophthalmology (Chicago, Ill : 1960)*, *113*(2), 168-172.

109. Ong, K., Farinelli, A., Billson, F., Houang, M. ve Stern, M. (1995). Comparative study of brain magnetic resonance imaging findings in patients with low-tension glaucoma and control subjects. *Ophthalmology*, *102*(11), 1632-1638.

110. Nomura, H., Shimokata, H., Ando, F., Miyake, Y. ve Kuzuya, F. (1999). Age-related changes in intraocular pressure in a large Japanese population: a cross-sectional and longitudinal study. *Ophthalmology*, *106*(10), 2016-2022.

111. Harris, A., Arend, O., Chung, H. S., Kagemann, L., Cantor, L. ve Martin, B. (2000). A comparative study of betaxolol and dorzolamide effect on ocular circulation in normal-tension glaucoma patients. *Ophthalmology*, *107*(3), 430-434.

112. Bill, A. ve Sperber, G. O. (1990). Control of retinal and choroidal blood flow. *Eye (London, England)*, *4 (Pt 2)*, 319-325.

113. Hanashima, C. ve Namiki, H. (1999). Reduced viability of vascular endothelial cells by high concentration of ascorbic acid in vitreous humor. *Cell biology international*, *23*(4), 287-298.

114. Brubaker, R. F., Bourne, W. M., Bachman, L. A. ve McLaren, J. W. (2000). Ascorbic acid content of human corneal epithelium. *Investigative ophthalmology & visual science*, *41*(7), 1681-1683.

115. Dreyer, R. ve Rose, R. C. (1993). Lacrimal gland uptake and metabolism of ascorbic acid. Proceedings of the Society for Experimental Biology and Medicine Society for Experimental Biology and Medicine (New York, NY), 202(2), 212-216.

116. Ringvold, A., Anderssen, E. ve Kjønniksen, I. (2000). Distribution of ascorbate in the anterior bovine eye. *Investigative ophthalmology & visual science*, *41*(1), 20-23.

117. Giblin, F. J., McCready, J. P., Kodama, T. ve Reddy, V. N. (1984). A direct correlation between the levels of ascorbic acid and H2O2 in aqueous humor. *Experimental eye research*, *38*(1), 87-93.

118. Truscott, R. J. (2005). Age-related nuclear cataract-oxidation is the key. *Experimental eye research*, *80*(5), 709-725.

119. Yildirim, O., Ateş, N. A., Tamer, L., Muşlu, N., Ercan, B., Atik, U., ve ark. (2004). Changes in antioxidant enzyme activity and malondialdehyde level in patients with age-related macular degeneration. *Ophthalmologica Journal international d'ophtalmologie International journal of ophthalmology Zeitschrift fur Augenheilkunde*, *218*(3), 202-206.

120. Chen, J. Z. ve Kadlubar, F. F. (2003). A new clue to glaucoma pathogenesis. *The American journal of medicine*, *114*(8), 697-698.

121. **Stamper RL, Lieberman MF ve MV, D.** (2009). Introduction and Classification of Glaucomas. İçinde Becker-Shaffer's, (Ed.). *Diagnosis and Therapy of the Glaucomas* (8th baskı. Pennsylvania St. Louis: Mosby.

122. Spaeth, G. L. (1994). A new classification of glaucoma including focal glaucoma. *Survey of ophthalmology*, *38 Suppl*, S9-17.

123. (2021). European Glaucoma Society Terminology and Guidelines for Glaucoma, 5th Edition. *The British journal of ophthalmology*, *105*(Suppl 1), 1-169.

124. Şimşek T, E. U., Ocakoğlu Ö. Primer Açık Açılı Glokom. todnet.org/glokom/primer-acik-acili-glokom.pdf.

125. Hong, S., Seong, G. J. ve Hong, Y. J. (2007). Long-term intraocular pressure fluctuation and progressive visual field deterioration in patients with glaucoma and low intraocular pressures after a triple procedure. *Archives of ophthalmology (Chicago, Ill : 1960)*, *125*(8), 1010-1013.

126. Quaranta, L., Katsanos, A., Russo, A. ve Riva, I. (2013). 24-hour intraocular pressure and ocular perfusion pressure in glaucoma. *Survey of ophthalmology*, *58*(1), 26-41.

127. Chun, Y. S., Park, I. K., Shin, K. U. ve Kim, J. M. (2017). Long-term Reliability of Diurnal Intraocular Pressure Patterns in Healthy Asians. *Korean journal of ophthalmology : KJO*, *31*(2), 132-137.

128. **Kotecha A, L. K., Hirn C, et al.** . (2015). Tonometry and intraocular pressure fluctuation. *Glaucoma Medical Diagnosis & Therapy* ss. 98-108): Elsevier Saunders.

129. Goldmann, H. ve Schmidt, T. (1957). [Applanation tonometry]. Ophthalmologica Journal international d'ophtalmologie International journal of ophthalmology Zeitschrift fur Augenheilkunde, 134(4), 221-242.

130. Okafor, K. C. ve Brandt, J. D. (2015). Measuring intraocular pressure. *Current opinion in ophthalmology*, *26*(2), 103-109.

131. Damji, K. F., Muni, R. H. ve Munger, R. M. (2003). Influence of corneal variables on accuracy of intraocular pressure measurement. *Journal of glaucoma*, *12*(1), 69-80.

132. Chihara, E. (2008). Assessment of true intraocular pressure: the gap between theory and practical data. *Survey of ophthalmology*, *53*(3), 203-218.

133. Whitacre, M. M. ve Stein, R. (1993). Sources of error with use of Goldmann-type tonometers. *Survey of ophthalmology*, *38*(1), 1-30.

134. Unterlauft, J. D. (2017). [Gonioscopy - How, Why, What for?]. *Klinische Monatsblatter fur Augenheilkunde*, *234*(8), 996-1002.

135. Alward, W. L. (2011). A history of gonioscopy. Optometry and vision science : official publication of the American Academy of Optometry, 88(1), 29-35.

136. Lim, C. S., O'Brien, C. ve Bolton, N. M. (1996). A simple clinical method to measure the optic disc size in glaucoma. *Journal of glaucoma*, *5*(4), 241-245.

137. **E, W.** (1997). The Humphrey visual field analyzer. *Manual of Visual Fields* ss. 47-51). New York: Churchill Livingstone.

138. Yohannan, J., Wang, J., Brown, J., Chauhan, B. C., Boland, M. V., Friedman, D. S., ve ark. (2017). Evidence-based Criteria for Assessment of Visual Field Reliability. *Ophthalmology*, *124*(11), 1612-1620.

139. **A, A.** (2018). Optical coherence tomography: Basics and technical aspects. İçinde B.A. Akman A, Nouri-Mahdavi K, (Ed.). *Optical Coherence Tomography in Glaucoma: A Practical Guide* ss. 3-7). USA: Springer Nature.

140. Fercher, A. F., Mengedoht, K. ve Werner, W. (1988). Eye-length measurement by interferometry with partially coherent light. *Optics letters*, *13*(3), 186-188.

141. Fujimoto, J. G., De Silvestri, S., Ippen, E. P., Puliafito, C. A., Margolis, R. ve Oseroff, A. (1986). Femtosecond optical ranging in biological systems. *Optics letters*, *11*(3), 150.

142. Youngquist, R. C., Carr, S. ve Davies, D. E. (1987). Optical coherence-domain reflectometry: a new optical evaluation technique. *Optics letters*, *12*(3), 158-160.

143. **Shinji Chiba, N. T.** (1991). Backscattering Optical Heterodyne Tomography. *14th Laser Sensing Symposium* Japanese

144. Naohiro Tanno, T. I., Akio Saeki: "Lightwave Reflection Measurement," (1990). *Japanese Patent No.* Japanese Patent # 2010042.

145. Huang, D., Swanson, E. A., Lin, C. P., Schuman, J. S., Stinson, W. G., Chang, W., ve ark. (1991). Optical coherence tomography. *Science (New York, NY)*, *254*(5035), 1178-1181.

146. **Akman A. Bayer A, N.-M. K.** (2018). Optical Coherence Tomography in Glaucoma. *A Practical Guide* ss. 3-357). USA: Springer Nature.

147. Quigley, H. A., Katz, J., Derick, R. J., Gilbert, D. ve Sommer, A. (1992). An evaluation of optic disc and nerve fiber layer examinations in monitoring progression of early glaucoma damage. *Ophthalmology*, *99*(1), 19-28.

148. Wang, X., Li, S., Fu, J., Wu, G., Mu, D., Li, S., ve ark. (2011). Comparative study of retinal nerve fibre layer measurement by RTVue OCT and GDx VCC. *The British journal of ophthalmology*, *95*(4), 509-513.

149. Schuman, J. S., Pedut-Kloizman, T., Hertzmark, E., Hee, M. R., Wilkins, J. R., Coker, J. G., ve ark. (1996). Reproducibility of nerve fiber layer thickness measurements using optical coherence tomography. *Ophthalmology*, *103*(11), 1889-1898.

150. Asrani, S., Rosdahl, J. A. ve Allingham, R. R. (2011). Novel software strategy for glaucoma diagnosis: asymmetry analysis of retinal thickness. *Archives of ophthalmology (Chicago, Ill : 1960)*, *129*(9), 1205-1211.

151. Reis, A. S., Sharpe, G. P., Yang, H., Nicolela, M. T., Burgoyne, C. F. ve Chauhan, B. C. (2012). Optic disc margin anatomy in patients with glaucoma and normal controls with spectral domain optical coherence tomography. *Ophthalmology*, *119*(4), 738-747.

152. Almobarak, F. A., O'Leary, N., Reis, A. S., Sharpe, G. P., Hutchison, D. M., Nicolela, M. T., ve ark. (2014). Automated segmentation of optic nerve head structures with optical coherence tomography. *Investigative ophthalmology & visual science*, *55*(2), 1161-1168.

153. Pollet-Villard, F., Chiquet, C., Romanet, J. P., Noel, C. ve Aptel, F. (2014). Structure-function relationships with spectral-domain optical coherence tomography retinal nerve fiber layer and optic nerve head measurements. *Investigative ophthalmology & visual science*, *55*(5), 2953-2962.

154. Kasumovic, S. S., Pavljasevic, S., Cabric, E., Mavija, M., Dacic-Lepara, S. ve Jankov, M. (2014). Correlation between retinal nerve fiber layer and disc parameters in glaucoma suspected eyes. *Medical archives (Sarajevo, Bosnia and Herzegovina)*, *68*(2), 113-116.

155. Sung, K. R., Na, J. H. ve Lee, Y. (2012). Glaucoma diagnostic capabilities of optic nerve head parameters as determined by Cirrus HD optical coherence tomography. *Journal of glaucoma*, *21*(7), 498-504.

156. Lisboa, R., Paranhos, A., Jr., Weinreb, R. N., Zangwill, L. M., Leite, M. T. ve Medeiros, F. A. (2013). Comparison of different spectral domain OCT scanning protocols for diagnosing preperimetric glaucoma. *Investigative ophthalmology & visual science*, *54*(5), 3417-3425.

157. Dong, Z. M., Wollstein, G. ve Schuman, J. S. (2016). Clinical Utility of Optical Coherence Tomography in Glaucoma. *Investigative ophthalmology & visual science*, *57*(9), Oct556-567.

158. Curcio, C. A. ve Allen, K. A. (1990). Topography of ganglion cells in human retina. *The Journal of comparative neurology*, *300*(1), 5-25.

159. Jaffe, G. J. ve Caprioli, J. (2004). Optical coherence tomography to detect and manage retinal disease and glaucoma. *American journal of ophthalmology*, *137*(1), 156-169.

160. Morales, J., Weitzman, M. L. ve González de la Rosa, M. (2000). Comparison between Tendency-Oriented Perimetry (TOP) and octopus threshold perimetry. *Ophthalmology*, *107*(1), 134-142.

161. Guedes, V., Schuman, J. S., Hertzmark, E., Wollstein, G., Correnti, A., Mancini, R., ve ark. (2003). Optical coherence tomography measurement of macular and nerve fiber layer thickness in normal and glaucomatous human eyes. *Ophthalmology*, *110*(1), 177-189.

162. Lin, P. W., Chang, H. W., Lai, I. C., Tsai, J. C. ve Poon, Y. C. (2018). Intraocular retinal thickness asymmetry in early stage of primary open angle glaucoma and normal tension glaucoma. *International journal of ophthalmology*, *11*(8), 1342-1351.

163. Khanal, S., Davey, P. G., Racette, L. ve Thapa, M. (2016). Intraeye retinal nerve fiber layer and macular thickness asymmetry measurements for the discrimination of primary open-angle glaucoma and normal tension glaucoma. *Journal of optometry*, *9*(2), 118-125.

164. Pekel, G., Acer, S., Yağcı, R., Kaya, H., Özbakış, F., Bahar, A., ve ark. (2015). Posterior pole asymmetry analysis and retinal thickness measurements in young relatives of glaucoma patients. *The Kaohsiung journal of medical sciences*, *31*(8), 420-425.

165. Sullivan-Mee, M., Ruegg, C. C., Pensyl, D., Halverson, K. ve Qualls, C. (2013). Diagnostic precision of retinal nerve fiber layer and macular thickness asymmetry parameters for identifying early primary open-angle glaucoma. *American journal of ophthalmology*, *156*(3), 567-577.e561.

166. Zha, Y., Huang, W., Zhuang, J. ve Cai, J. (2019). Posterior pole asymmetry analysis and retinal nerve fibre layer thickness measurements in primary angle-closure suspect patients. *BMC ophthalmology*, *19*(1), 36.

167. Lee, S. Y., Jeoung, J. W., Park, K. H. ve Kim, D. M. (2015). Macular ganglion cell imaging study: interocular symmetry of ganglion cell-inner plexiform layer thickness in normal healthy eyes. *American journal of ophthalmology*, *159*(2), 315-323.e312.

168. Fard, A. M., Patel, S. P., Sorkhabi, R. D., Salekzamani, S., Pezzino, E. ve Nader, N. D. (2020). Posterior pole retinal thickness distribution pattern in keratoconus. *International ophthalmology*, *40*(11), 2807-2816.

169. Sahebjada, S., Amirul Islam, F. M., Wickremasinghe, S., Daniell, M. ve Baird, P. N. (2015). Assessment of Macular Parameter Changes in Patients with Keratoconus Using Optical Coherence Tomography. *Journal of ophthalmology*, *2015*, 245953.

170. Brautaset, R. L., Rosén, R., Cerviño, A., Miller, W. L., Bergmanson, J. ve Nilsson, M. (2015). Comparison of Macular Thickness in Patients with Keratoconus and Control Subjects Using the Cirrus HD-OCT. *BioMed research international*, *2015*, 832863.

171. Gutierrez-Bonet, R., Ruiz-Medrano, J., Peña-Garcia, P., Catanese, M., Sadeghi, Y., Hashemi, K., ve ark. (2018). Macular Choroidal Thickening in Keratoconus Patients: Swept-Source Optical Coherence Tomography Study. *Translational vision science & technology*, *7*(3), 15.

172. Akkaya, S. (2018). Macular and Peripapillary Choroidal Thickness in Patients With Keratoconus. *Ophthalmic surgery, lasers & imaging retina*, *49*(9), 664-673.

173. Medeiros, F. A., Zangwill, L. M., Alencar, L. M., Bowd, C., Sample, P. A., Susanna, R., Jr., ve ark. (2009). Detection of glaucoma progression with stratus OCT retinal nerve fiber layer, optic nerve head, and macular thickness measurements. *Investigative ophthalmology & visual science*, *50*(12), 5741-5748.

174. Parikh, R. S., Parikh, S. R. ve Thomas, R. (2010). Diagnostic capability of macular parameters of Stratus OCT 3 in detection of early glaucoma. *The British journal of ophthalmology*, *94*(2), 197-201.

175. Wollstein, G., Ishikawa, H., Wang, J., Beaton, S. A. ve Schuman, J. S. (2005). Comparison of three optical coherence tomography scanning areas for detection of glaucomatous damage. *American journal of ophthalmology*, *139*(1), 39-43.

176. Na, J. H., Sung, K. R., Baek, S., Sun, J. H. ve Lee, Y. (2011). Macular and retinal nerve fiber layer thickness: which is more helpful in the diagnosis of glaucoma? *Investigative ophthalmology & visual science*, *52*(11), 8094-8101.

177. Goel, M., Picciani, R. G., Lee, R. K. ve Bhattacharya, S. K. (2010). Aqueous humor dynamics: a review. *The open ophthalmology journal, 4, 52-59.*

178. Gustavo E Gamero, R. D. F. (2007). The optic nerve in glaucoma. İçinde C.E.T. Neil T. Choplin, (Ed.). *Atlas of Glaucoma ss.* 60-65). UK: Informa UK Ltd.