BEZMİALEM VAKIF ÜNİVERSİTESİ
TIP FAKÜLTESİ GENEL CERRAHİ ANABİLİM DALI

HİDATİK KİST SKOLEKSLERİNDE FARKLI AJANLARIN İN VİTRO ETKİLERİNİN DEĞERLENDİRİLMESİ

TIPTA UZMANLIK TEZİ

Dr. Furkan AYAN

Tez Danışmanı: Prof. Dr. Ertan BÜLBÜLOĞLU

MAYIS 2024
İSTANBUL

BEZMİALEM VAKIF ÜNİVERSİTESİ
TIP FAKÜLTESİ GENEL CERRAHİ ANABİLİM DALI

HİDATİK KİST SKOLEKSLERİNDE FARKLI AJANLARIN İN VİTRO ETKİLERİNİN DEĞERLENDİRİLMESİ

TIPTA UZMANLIK TEZİ

Dr. Furkan AYAN

Tez Danışmanı: Prof. Dr. Ertan BÜLBÜLOĞLU

MAYIS 2024
İSTANBUL

Bezmialem Vakıf Üniversitesi Tıp Fakültesi Hastanesi Genel Cerrahi Ana Bilim Dalı'nın tıpta uzmanlık öğrencisi Furkan AYAN, ilgili yönetmeliklerin belirlediği gerekli tüm şartları yerine getirdikten sonra hazırladığı "HİDATİK KİST SKOLEKSLERİNDE FARKLI AJANLARIN İN VİTRO ETKİLERİNİN DEĞERLENDİRİLMESİ" başlıklı tezini aşağıda imzaları olan jüri önünde başarı ile sunmuştur.

Tez Danışmanı: **Prof. Dr. Ertan Bülbüloğlu** .....
Bezmialem Vakıf Üniversitesi

Jüri Üyeleri: **Prof. Dr. Adem Akçakaya** .....
Bezmialem Vakıf Üniversitesi

Prof. Dr. Yeliz Emine Ersoy …….....
Bezmialem Vakıf Üniversitesi

Teslim Tarihi : **07.05.2024**
Savunma Tarihi : **07.05.2024**

BEYAN FORMU

Uzmanlık tezi olarak sunduğum "HİDATİK KİST SKOLEKSLERİNDE FARKLI AJANLARIN İN VİTRO ETKİLERİNİN DEĞERLENDİRİLMESİ" başlıklı çalışmayı tüm süreç boyunca danışmanım Prof. Dr. Ertan BÜLBÜLOĞLU sorumluluğunda tamamladığımı, tezin planlanmasından yazımına kadar hiç bir aşamasında etik dışı davranışımın olmadığını, tezdeki bütün bilgileri akademik ve etik kurallar içinde elde ettiğimi, tez çalışmasıyla elde edilmeyen bütün bilgi ve yorumlara kaynak gösterdiğimi ve bu kaynakları kaynakçada eksiksiz gösterdiğimi, tez çalışması ve yazımı sırasında patent ve telif haklarını ihlal edici bir davranışımın olmadığını ve aksinin ortaya çıkması durumunda her türlü yasal sonucu kabul ettiğimi beyan ederim.

Dr. Furkan AYAN

TEŞEKKÜR

Uzmanlık eğitimim boyunca bilgi ve deneyimiyle bana yol gösteren, ufkumu genişleten, cesaret ve çalışma azmi aşılayan, çıkmış olduğum bu zorlu yolda hiç bir desteği benden esirgemeyen, kendisine duyduğum minneti tarif edebilecek sözcükler bulamadığım çok kıymetli saygı değer Ana Bilim Dalı Başkanım Prof. Dr. Adem AKÇAKAYA'ya teşekkür ederim.

Tezimin planlama aşamasından, sonuna kadar her evresiyle ayrı ayrı ve yakından ilgilenerek çalışmaya zenginlik kazandıracak dokunuşlarda bulunan, bıkmadan usanmadan her soruma cevap, her sorunuma çözüm olan, başarabileceğime olan inancımı her daim hissettiren saygı değer tez danışmanım Prof. Dr. Ertan BÜLBÜLOĞLU'na, ayrıca yol göstericilikleri, önerileri ve görüşleriyle çalışmamıza katkıda bulunan kıymetli hocalarım Prof. Dr. Semra ÖZÇELİK, Prof. Dr. Mahfuz ELMASTAŞ'a ve istatistik bölümündeki destekleriyle Arş. Gör. Ali TOPRAK'a teşekkür ederim.

Asistanlık eğitimim süresince pratik, teorik ve bilimsellik konusunda üzerimde emeği olan, ufkumu açan, yol gösteren ve samimiyetleriyle bir aile olduğumuzu hissettiren tüm değerli hocalarım Prof. Dr. Hasan TAŞÇI, Prof. Dr. Yeliz Emine ERSOY, Prof. Dr. Halil COŞKUN, Prof. Dr. İsmail OKAN, Prof. Dr. Kamuran Cumhur DEĞER, Doç. Dr. Enver KUNDUZ, Doç. Dr. Erkan YARDIMCI, Doç. Dr. Hüseyin Kazım BEKTAŞOĞLU, Doç. Dr. Fatma Ümit MALYA, Doç. Dr. Sabahattin DESTEK, Doç. Dr. Hasan DAĞMURA, Doç. Dr. Emin DALDAL, Op. Dr. Naim MEMMİ, Op. Dr. Harika SALEPÇİOĞLU, Op. Dr. Süleyman ATALAY, Op. Dr. Abdullah KUT'a en içten teşekkür ve saygılarımı sunarım.

Asistanlığım boyunca birlikte çalıştığım tüm kıdemli abilerim, ablalarım ve kardeşlerime ve özellikle tıp fakültesine girdiğim günden bugüne kadar yanımda olan ve birçok alanda beni hep bir adım ileriye taşıyan sevgili meslektaşım, Op. Dr. Yiğit İSKURT'a ayrıca teşekkürlerimi sunarım.

Ek olarak tüm genel cerrahi kliniğimizde görev alan, desteklerini esirgemeyen tüm ekip arkadaşlarıma ve büyüklerime üzerimdeki emeklerinden ötürü teşekkürlerimi sunarım.

Her zaman yanımda ve arkamda olup maddî ve manevî hiçbir desteğini benden esirgemeyen, tüm zorluklara göğüs gererek bugünlere ulaşmamı sağlayan, varlıklarından güç aldığım babam Aziz AYAN, annem Nuray AYAN, ablam Zeynep ÖZYİĞİT ve eşim Ahsen AYAN'a varlıkları ve destekleri için sonsuz teşekkürlerimi sunarım.

Dr. Furkan AYAN

İÇİNDEKİLER

BEYAN FORMU iii
TEŞEKKÜR iv
İÇİNDEKİLER vi
KISALTMALAR viii
TABLO LİSTESİ ix
ŞEKİL LİSTESİ x
ÖZET xi
SUMMARY xiii
1.GİRİŞ VE AMAÇ: 1
2. GENEL BİLGİLER: 3
2.1 Tarihçe 3
2.2 Echinococcus Granulosus'un Morfolojisi 4
2.3 Echinococcus Granulosus'un Yaşam Döngüsü 8
2.4 Echinococcus Granulosus'un Genotipleri 13
2.4.1 Echinococcus granulosus sensu stricto 13
2.4.2 Echinococcus equinus 14
2.4.3 Echinococcus ortleppi 14
2.4.4 Echinococcus canadensis 14
2.4.5 Echinococcus felidis 15
2.5 Epidemiyoloji 16
2.6 Klinik 18
2.7 Tanı 21
2.8 Tedavi Seçenekleri 25
2.8.1 Medikal tedavi 25
2.8.2 Girişimsel yöntemler 26
2.8.3 Cerrahi 27
2.9 Etkinliği Araştırılacak Bitkisel Ajanlar 32
2.9.1 Commiphora molmol 32
2.9.2 Cinchona officinalis 33
2.9.3 Artemisia annua 34
2.9.4 Camellia sinensis 36
3. GEREÇ VE YÖNTEM: 38
3.1 Etik Kurul Onamı 38
3.2 Protoskolekslerin Hazırlanması 38
3.3 Etkenlerin Hazırlanması 38
3.4 Deney Düzeni 39
3.5 İstatistiksel Analiz 39
4. BULGULAR: 42

5. TARTIŞMA: 51
6. SONUÇ: 59
7. KAYNAKLAR:..... 60
8.EKLER..... 69
8.1 Etik Kurul Onayı 69
ÖZGEÇMİŞ..... 70

KISALTMALAR

AE	**:** Alveolar Ekinokokkoz
ALT	**:** Alanin Aminotransferaz
AST	**:** Aspartat Aminotransferaz
BT	**:** Bilgisayarlı Tomografi
cm	**:** Santimetre
COX-1	**:** Siklooksijenaz-1
DALY	**:** Disability Adjusted Life Years / Sakatlığa Ayarlanmış Yaşam Yılları
DMSO	**:** Dimetil Sülfoksit
DNA	**:** Deoksiribonükleik Asit
DSÖ	**:** Dünya Sağlık Örgütü
EGCG	**:** Epigallokateşin Gallat
ELISA	**:** Enzim İlişkili İmmünosorbent Assay
ERCP	**:** Endoskopik Retrograd Kolanjiyo-Pankreatografi
GGT	**:** Gama Glutamil Transferaz
HAV	**:** Hepatit A Virüsü
HBV	**:** Hepatit B Virüsü
HIV-1	**:** İnsan Bağışıklık Yetmezliği Virüsü-1
IEP	**:** İmmünoelektroforez
IFAT	**:** İmmün Floresan Antikor Testi
IgE	**:** İmmünglobulin E
IHAT	**:** İndirekt Hemaglütinasyon Testi
IL-5	**:** İnterlökin-5
KE	**:** Kistik Ekinokokkoz
Kg	**:** Kilogram
LAT	**:** Lateks Aglütinasyon Testi
mg	**:** Miligram
mm	**:** Milimetre
MoCAT	**:** Modifiye Kateterizasyon Tekniği
MÖ	**:** Milattan Önce
MR	**:** Manyetik Rezonans Görüntüleme
MRCP	**:** Manyetik Rezonans Kolanjiyo-Pankreatografi
PAİR	**:** Perkütan Aspirasyon Enjeksiyon Reaspirasyon
PBS	**:** Fosfat tamponlu salin
PCR	**:** Polimeraz Zincir Reaksiyonu
PE	**:** Polikistik Ekinokokkoz
pH	**:** Hidrojen Kuvveti veya Hidrojen Potansiyeli
USG	**:** Ultrasonografi
µm	**:** Mikrometre veya mikron
°C	**:** Derece Celsius

TABLO LİSTESİ

Sayfa

Tablo-1 **:** Echinococcus granulosus ve multilocularis'in kesin konakları…….....10
Tablo-2 **:** Echinococcus granulosus'un farklı genotipleri ve özellikleri…….....15
Tablo-3 **:** İnsanlarda oluşan ekinokokkoz klinikleri……..18
Tablo-4 **:** Kistik ekinokokkozda tutulan organ sayıları ve yüzdeleri……..20
Tablo-5 **:** Gharbi sınıflaması……. 22
Tablo-6 **:** Dünya Sağlık Örgütüne göre karaciğer ultrason görüntülerine dayanarak belirlenen kist tipleri…….23
Tablo-7 **:** Komplike olmayan karaciğer hidatik kistlerinde tedavi ve alternatif tedavi yaklaşımları……..... 31
Tablo-8 **:** Bitki ekstreleri ve kontrol grupları skolosidal aktivitelerinin zaman ve konsantrasyon ayrımına göre analizleri….....46
Tablo-9 **:** Skolosidal aktivitelerin zaman konsantrasyon ayrımına göre ikili kıyaslamaları (posthoc test)……...47
Tablo-10 **:** Skolosidal aktivitenin zamana göre kıyaslanması……..49
Tablo-11 **:** Skolosidal aktivitenin zamana göre ikili kıyaslamaları……..49
Tablo-12 **:** Skolosidal aktivitenin her bir etkende zamana göre Kıyaslanması……...50
Tablo-13 **:** Skolosidal aktivitelerin her etkende zamana göre ikili kıyaslamaları……...50

ŞEKİL LİSTESİ

Sayfa

Şekil 1 : Kesin konakta yetişkin Echinococcus granulosus'un gelişim evreleri…….....5
Şekil 2 : Echinococcus granulosus metasestodu……....7
Şekil 3 : Echinococcus granulosus'un yaşam döngüsü-1……11
Şekil 4 : Echinococcus granulosus'un yaşam döngüsü-2……12
Şekil 5 : Echinococcus granulosus'un coğrafik dağılımı……17
Şekil 6 : Dünya Sağlık Örgütü sınıflamasına göre karaciğerdeki hidatik kistlerin evreleri ……..24
Şekil 7 : Total kistektomi materyali……29
Şekil 8 : Konservatif cerrahi ile kist çatısının açılması……....29
Şekil 9 : Commiphora molmol……33
Şekil 10 : Cinchona ağacı ve kinin kimyasal formülü……34
Şekil 11 : Artemisia annua bitkisi ve Artemisinin kimyasal formulü……35
Şekil 12 : Camellia sinensis ve Epigallokateşin Gallat kimyasal formülü…….37
Şekil 13 : Kist içinden toplanan kız veziküller……...40
Şekil 14 : Eozin ile boyanmayarak canlı gözüken protoskoleksler……40
Şekil 15 : Ölü ve canlı protoskoleksler birlikteliği……41
Şekil 16 : Eozin ile boyanarak ölü kabul edilen protoskoleksler……41
Şekil 17 : 6,25 mg/ml'lik konsantrasyona sahip bitki ekstrelerinin ve kontrol gruplarının üç zaman dilimindeki skolosidal aktiviteleri…….43
Şekil 18 : 12,5 mg/ml'lik konsantrasyona sahip bitki ekstrelerinin ve kontrol gruplarının üç zaman dilimindeki skolosidal aktiviteleri…….44
Şekil 19 : 25 mg/ml'lik konsantrasyona sahip bitki ekstrelerinin ve kontrol gruplarının üç zaman dilimindeki skolosidal aktiviteleri…….45

HİDATİK KİST SKOLEKSLERİNDE FARKLI AJANLARIN İN VİTRO ETKİLERİNİN DEĞERLENDİRİLMESİ

ÖZET

Amaç: Kist hidatik genellikle Echinococcus granulosus nedeniyle oluşan, insanların tesadüf olarak konak olduğu zoonotik bir hastalıktır. Kist hidatikte en sık tutulan organ karaciğerdir. Semptomlar kist büyüklüğü belli bir boyuta ulaşana kadar genellikle non-spesifik olduğundan tanı koymak güçleşebilmektedir. Tedavi kist boyutu, kist konumu, radyolojik evre, komplikasyon varlığı gibi faktörlere göre değişmektedir. Takip, medikal tedavi, perkütan girişimsel işlemler ve cerrahi tedavi seçenekleri arasında yer almaktadır. Echinococcus granulosus geniş bir coğrafyaya yayılmaktadır ve Türkiye de endemik bölgeler arasında yer almaktadır. Uygulanan tedavilerde nüks oranları değişkenlik gösterebilmektedir. Günümüzde medikal tedavide yaygın olarak kullanılan ilaç albendazoldür. Cerrahi loju, peritoneal boşluğu koruyarak ve kist içinde sterilizasyonu sağlayarak serpilmeyi önlemek, nüks oranlarını azaltmak amacıyla ameliyat sırasında ve perkütan girişimsel işlemlerde skolosidal ajanlar kist içine enjekte edilmektedir. Enjeksiyon için sıklıkla hipertonik salin ve etanol kullanılmakta olup, skolosidal aktivitesi kanıtlanmış farklı ajanlar da mevcuttur. Ancak intra-kistik yapılan enjeksiyonlarda kullanılan ajanların hipernatremi, sklerozan kolanjit, safra yollarında striktür, peritonit, toksisite gibi istenmeyen yan etkileri vardır. İntra-kistik yapılan enjeksiyonda kullanılan ajanın skolosidal aktivitesi yüksek, kısa sürede etkili olması ve istenmeyen yan etkilerinin olmaması gerekmektedir. Bu nedenle yeni skolosidal ajan arayışı halen sürmektedir. Bu kapsamda bitki ekstreleri ve etken maddeleri de değerlendirilmektedir. Özellikle sıtmaya karşı etkinliği gösterilmiş ajanların, Echinococcus türlerine karşı da etkili olabileceği düşünülmektedir. Bu nedenle tarafımızca, sıtmaya karşı etkisi kanıtlanmış Artemisia annua ve Cinchona officinalis bitki ekstrelerinin skolosidal aktivitesinin araştırılması hedeflenmiştir. Başka parazitlerde etkisi kanıtlanmış Camellia sinensis ve Commiphora molmol bitki ekstreleri de araştırılarak skolosidal ajan arayışına katkıda bulunulmak amaçlanmıştır.

Gereç ve Yöntem: Karaciğerde Gharbi tip 3 hidatik kist ile uyumlu büyük soliter karaciğer kisti olan bir hastanın operasyonda kist içeriği, sıvısı aspire edilerek gavaj enjektöründe toplandı. Kist çatısı açıldıktan sonra kız veziküller açılmayacak şekilde toplanıp izotonik solüsyon ile yıkandı ve deney için ayrıldı. Steril şekilde deney için ayrılan kız veziküller, aspire edilen kist sıvısı içinde açıldı ve ardından bütün kist içeriği cam silindirlerde toplandı. Belli bir süre bekledikten sonra protoskoleksler dibe çöktü ve üst kısımda kalan süpernatant atıldı. Ardından protoskoleksler fosfat tamponlu salin (PBS) ile üç kez yıkandı. Protoskolekslerin canlılığını koruduğu hem eozin ile boyanmadığından hem de hareketliliğinden teyit edildi. Yapılan incelemede 200.000/cc protoskoleks sayıldı ve canlılık oranının %95'ten fazla olduğu tespit edildi. Cinchona officinalis, Camellia sinensis, Commiphora molmol bitki ekstreleri tarafımızca hazırlandı ve Artemisia annua bitki ekstresi hazır olarak dışarıdan temin edildi. Her bir bitki ekstresinin 25 mg/ml, 12,5 mg/ml ve 6,25 mg/ml olmak üzere üç farklı konsantrasyonu dimetil sülfoksit'te (DMSO) çözülerek hazırlandı. Negatif

kontrol grubu olarak DMSO, pozitif kontrol grubu olarak %20 hipertonik salin kullanıldı. Test edilecek ajanın üç farklı konsantrasyonundan da 0,05 ml alınarak kuyucuklu plakta sıralandı ve üstlerine 0,05 ml hacminde protoskoleksleri içeren kist sıvısı eklendi. Dört bitki ekstresinin de her bir konsantrasyonu 5 dakika, 15 dakika ve 25 dakika sonunda %0,1 eozin solüsyonu ile birlikte lamlara damlatılarak ışık mikroskobunda sayımlar gerçekleştirildi. Ölen protoskoleksler eozin ile kırmızıya boyanırken, yaşayanlar eozin ile boyanmamaktadır. Her bir deney üç kez tekrarlandı. Işık mikroskobu altında ölü bulunan skolekslerin sayısı, tüm skolekslere oranlanarak skolosidal aktivite yüzdesel olarak hesaplandı.

Bulgular: Camellia sinensis ve Commiphora molmol ekstreleri kullanılan en yüksek konsantrasyonda bile etkin bir skolosidal aktivite gösteremedi. 25 mg/ml'lik Camellia sinensis ekstresi 5, 15 ve 25 dakika sonunda gözlenen skolosidal aktivite ortalaması sırasıyla %46,15, %58,83, %76,81 olarak hesaplandı. 25 mg/ml'lik Commiphora molmol ekstresi ise 5, 15 ve 25 dakika sonunda sırasıyla ortalama %31,51, %34,2, %45,25 oranlarında skolosidal aktivite gösterdi. En yüksek skolosidal aktiviteyi Cinchona officinalis ekstresi gösterdi. 25 mg/ml konsantrasyonda kullanıldığında her zaman diliminde %20 hipertonik salinden daha yüksek oranda etkili olduğu gözlendi. Sırasıyla 5, 15 ve 25 dakika sonunda ortalama %89,08, %95,01 ve %100 skolosidal aktivite gösterdi. %20 hipertonik salinin ortalama skolosidal aktivitesi ise 5. dakika sonunda %62,8, 15. dakika sonunda %76,95 ve 25. dakika sonunda ise %89,65 olarak hesaplandı. Artemisia annua ekstresi ise 25 mg/ml konsantrasyonda 25 dakika sonunda en yüksek etkisine ulaşıp, bu zamandaki ortalama skolosidal aktivitesi %87,25 olarak gözlendi. En zayıf etki negatif kontrol grubu olarak kullanılan DMSO'da gözlendi. 25 dakika sonunda ortalama %15,78 skolosidal aktivite göstererek, açık ara en güçsüz ajan oldu.

Sonuç: Yapılan bu çalışma ile birlikte Cinchona officinalis ve Artemisia annua'nın kist hidatik tedavisinde skolosidal ajan olarak bir alternatif oluşturabileceği in vitro olarak gösterildi. %20 hipertonik salin ile Cinchona officinalis arasında istatistiksel olarak anlamlı fark bulunamamış olmasına rağmen, 25 mg/ml'lik Cinchona officinalis ekstresi %20 hipertonik salinden üç zaman diliminde de daha aktif oldu ve %100 skolosidal etkiye 25 dakika sonunda ulaşan tek ajan oldu. Skolosidal ajan arayışı için etkili bulduğumuz ajanların, in vivo yapılacak yeni araştırmalar ile desteklenmesi gerekmektedir.

Anahtar Kelimeler: Kist hidatik, kistik ekinokokkoz, karaciğer kisti, in vitro, skolosidal ajan, Cinchona officinalis, Artemisia annua, hipertonik salin, Commiphora molmol, Camellia sinensis

EVALUATION OF IN VITRO EFFECTS OF DIFFERENT AGENTS ON HYDATID CYST SCOLICES

SUMMARY

Objective: Hydatid cyst, is a zoonotic disease primarily caused by Echinococcus granulosus, with humans being accidental hosts. The liver is the most commonly affected organ in hydatid cyst disease. Symptoms are usually nonspecific until the cyst reaches a certain size, making diagnosis challenging. Treatment varies depending on factors such as cyst size, location, radiological stage, and the presence of complications. Treatment options include observation, medical treatment, percutaneous interventions, and surgery. Echinococcus granulosus is widely distributed geographically and is endemic also in Turkey. Recurrence rates may vary with different treatment modalities. Albendazole is commonly used in medical treatment today. In surgical interventions and percutaneous procedures, scolicidal agents are injected into the cyst to prevent spillage by preserving the peritoneal cavity and ensuring sterilization within the cyst, aiming to reduce recurrence rates. While hypertonic saline and ethanol are commonly used for injection, other agents with proven scolicidal activity are also available. However, agents used for intra-cystic injections may have undesirable side effects such as hypernatremia, sclerosing cholangitis, biliary strictures, peritonitis, and toxicity. Therefore, the search for new scolicidal agents continues. An ideal scolicidal agent for intra-cystic injections should have high scolicidal activity, rapid effectiveness, and no adverse effects. In this context, plant extracts and their active compounds are also being evaluated. Particularly, agents proven effective against malaria are considered to potentially be effective against Echinococcus species as well. Therefore, our aim was to investigate the scolicidal activity of Artemisia annua and Cinchona officinalis plant extracts, which have shown efficacy against malaria, and also to contribute to the search for scolicidal agents by studying the extracts of Camellia sinensis and Commiphora molmol, which have demonstrated effectiveness against other parasites.

Materials and Methods: The contents of a large solitary hepatic cyst consistent with Gharbi type 3 hydatid cyst were aspirated and collected in a syringe during surgery from a patient. After opening the cyst roof, daughter cysts were collected without opening and were washed with isotonic solution to prepare them for the experiment. Daughter cysts prepared for the experiment were opened within the aspirated cyst fluid and then all cyst contents were collected in glass cylinders. After waiting for a certain period, protoscoleces settled at the bottom, and the supernatant remaining at the top was discarded. Then, protoscoleces were washed three times with phosphate buffered saline (PBS). Their viability was confirmed by their failure to be stained with eosin and their motility. In the examination, 200.000 protoscoleces/cc were counted, and a viability rate of over 95% was determined. Extracts of Cinchona officinalis, Camellia sinensis, Commiphora molmol, and Artemisia annua were prepared by us, and the Artemisia annua extract was obtained ready-made from an external source. Each plant extract was prepared in three different concentrations of 25 mg/ml, 12,5 mg/ml, and

6,25 mg/ml dissolved in dimethyl sulfoxide (DMSO). DMSO was used as the negative control group, and 20% hypertonic saline was used as the positive control group. 0,05 ml of each concentration of the agent to be tested was dispensed into wells of a well plate, and 0,05 ml of cyst fluid containing protoscoleces was added on top. The counts were performed by dropping 0,01% eosin solution onto slides together with each plant extract at 5, 15, and 25 minutes under a light microscope. Dead protoscoleces were stained red with eosin, while live ones remained unstained. Each experiment was repeated three times. The number of dead scoleces found under the light microscope was calculated as a percentage to all scoleces to determine the scolicidal activity.

Results: Extracts of Camellia sinensis and Commiphora molmol showed no effective scolicidal activity even at the highest concentration used. The average scolicidal activity observed after 5, 15, and 25 minutes of using 25 mg/ml of Camellia sinensis extract was calculated as 46,15%, 58,83%, and 76,81% respectively. Similarly, 25 mg/ml of Commiphora molmol extract showed scolicidal activity at rates of 31,51%, 34,2%, and 45,25% after 5, 15, and 25 minutes respectively. The highest scolicidal activity was demonstrated by Cinchona officinalis extract. When used at a concentration of 25 mg/ml, it was observed to be consistently more effective than 20% hypertonic saline at all time intervals. At 5, 15, and 25 minutes, it showed an average scolicidal activity of 89,08%, 95,01%, and 100% respectively. The average scolicidal activity of 20% hypertonic saline was calculated as 62,8% at 5 minutes, 76,95% at 15 minutes, and 89,65% at 25 minutes. Artemisia annua extract reached its highest effectiveness at 25 minutes with an average scolicidal activity of 87,25% at a concentration of 25 mg/ml. The weakest effect was observed in the negative control group using DMSO, showing an average scolicidal activity of 15,78% at 25 minutes, making it by far the least effective agent.

Conclusion: This in vitro study demonstrates that Cinchona officinalis and Artemisia annua could serve as alternatives as scolicidal agents in the treatment of hydatid cysts. Although no statistically significant difference was found between Cinchona officinalis and 20% hypertonic saline, 25 mg/ml of Cinchona officinalis extract was consistently more active than 20% hypertonic saline at all three time intervals and was the only agent to achieve 100% scolicidal efficacy at 25 minutes. In the search for new scolicidal agents, the agents we find effective need to be supported by new in vivo studies.

Keywords: Hydatid cyst, cystic echinococcosis, liver cyst, in vitro, scolicidal agents, Cinchona officinalis, Artemisia annua, hypertonic saline, Commiphora molmol, Camellia sinensis

1.GİRİŞ VE AMAÇ:

Kist hidatik dünya genelinde başta hayvancılığın yaygın olduğu bölgelerde görülen bir zoonozdur. Köpekler kesin konak olduğu için dünya genelinde yaygın bir hastalık olup ciddi bir halk sağlığı problemidir. Kist hidatik Akdeniz ülkeleri, Orta Doğu, Uzak Doğu, Güney Amerika, Avustralya, Yeni Zelanda ve Doğu Afrika'da endemiktir. İnsanlar, köpeklerden hastalığı kaparlar, ancak insandan insana bulaşma yoktur (1).

Klinik olarak ciddi iki türü vardır: Echinococcus granulosus ve Echinococcus multilocularis. E.granulosus kistik ekinokokkoza (KE), E.multilocularis alveolar ekinokokkoza (AE) sebep olur (2). Orta ve Güney Amerika'da gözlenen diğer iki tür olan Echinococcus vogeli ve Echinococcus oligarthrus polikistik ekinokokkoza (PE) sebep olur. Echinococcus oligarthrus'un unikistik olarak orbit ve miyokart tutulumları da gösterilmiştir (3). Başka bilinen türler olsa da kist hidatiğin en sık etkeni E.granulosus'tur. Köpek, kurt gibi karnivorlar kesin konak; otçullar, kemirgenler, deve, domuz, koyun, keçi ara konaktır. İnsan ise rastlantısal ara konak olmaktadır. KE'de en sık karaciğer ve ikinci sırada akciğer etkilenir. Nadiren beyin, dalak, böbrek ve kalpte de gözlenebilir. Primer AE lezyonları ise çoğunlukla karaciğerdedir (2,4).

Türkiye'de kist hidatik hastalığının insidansı yüksek olduğundan endemik bölgelerden biri olarak kabul edilmektedir (5). KE Türkiye genelinde görülebilirken, AE sıklıkla Doğu Anadolu'da gözlenmektedir. Kırsal bölgelerde yaşam, tarım ve hayvancılık, parazitin köpek ve koyun gibi hayvanları içeren bir döngüsünün olması, hayvanlarda enfeksiyonu önlemenin güçlüğü, sokak köpeklerinin fazla olması, Müslüman bir ülke olarak kutlanan Kurban Bayramı'nda dikkatsiz hayvan kesimi, ülkenin sosyoekonomik yapısı Türkiye'de kist hidatik hastalığının oluşmasında ve engellenememesinde rol oynamaktadır (6).

Tedavide medikal tedavi, girişimsel teknikler ve cerrahi seçenekleri mevcuttur. İlaç tedavisinde tercih albendazoldür. Hepatotoksik, nötropeni, lökopeni ve alopesi gibi yan etkileri vardır. Ayrıca girişimsel işlemlerde ve cerrahide serpilme ve nüks

ihtimallerini azaltmak, skoleksleri öldürmek için, kist içine skolosidal ajanlar enjekte edilmektedir. Bu amaç için günümüzde en çok tercih edilen skolosidal ajan %20 hipertonik salin ve etil alkoldür. Literatürde birçok skolosidal ajan denenmiş ve etkinlikleri gösterilmiştir. Ancak çoğu skolosidal ajanın istenmeyen yan etkileri mevcuttur. Hepatotoksisite ve anafilaksi dışında, safra yollarına açılmış hidatik kistlerde kullanıldıklarında kolanjite de sebep olmaktadırlar. Bilim insanları yan etkisi olmayan, kısa sürede, en etkili skolosidal ajanı bulmak için araştırmalarını sürdürmektedir. Bitkisel ekstrelerin toksisitesinin daha az olduğu kabul edilmekte olup, hidatik kiste karşı kullanıldığında komplikasyon oranlarının azaltılabileceği düşünülmektedir. Bu nedenle, çalışmamızda antiparaziter etkinliği olan dört farklı bitkisel ekstrenin in vitro olarak kist hidatik skolekslerine karşı etkinliğinin araştırılması amaçlanmıştır.

2. GENEL BİLGİLER:

2.1 Tarihçe

Kist hidatik ile ilgili bilgilerin milattan önceye uzandığı ve hastalığı ilk olarak Hipokrat'ın (MÖ yaklaşık 460-377 yıllarında) tanımladığı düşünülmektedir. Erken modern çağa kadar kist hidatiğin gerçek doğası bilinmiyordu. 19. yüzyıl başında karaciğerdeki kistler nadir gözlenen "kolloid kanser" olarak tanımlandı ve ardından 19. yüzyılın ortalarında etiyolojinin Echinococcus olduğu anlaşıldı. 1801 yılında Carl Asmund Rudolphi "Echinococcus" ismini zoolojiye tanıttı. Johann Jacob Wepfer bağırsaklardaki solucan formunun, iç organlardaki kistlerle ilişkili olabileceğini savundu. Carl Theodor Ernst von Siebold (1804-1885), hidatik kist protoskoleksleri ile enfekte ettiği köpekleri gözlemledi. Bulaşın 27. gününde köpek bağırsaklarında birkaç milimetre uzunluğunda skoleks ve 2 proglottid içeren sestodları buldu. Rudolf Leuckart (1822-1898) köpeklerden elde ettiği yumurtalar ile enfekte ettiği domuzların karaciğerinde kistik lezyonların oluşumunu gözlemledi. Ayrıca kuluçka kapsülleri ve protoskoleks oluşumuna giden döngüyü ayrıntılı bir şekilde tasvir etti ve açıkladı. Felix Deve (1872-1951) ve Harold Robert Dew (1891-1962) onkosferlerin bağırsak duvarını penetre ederek kan yoluyla en sık karaciğere, ardından daha az sıklıkla akciğere ve diğer organlara gittiğini gösterdiler. 1898'de Alexinsky protoskoleks içeren hidatik kumun intraperitoneal bulaşıyla sekonder kist oluşabileceğini deneysel olarak gösterdi (7).

Önceden kist hidatik tanısı semptomlar, inspeksiyon ve fizik muayeneye dayanıyordu. Karın şişliği ve kistin palpe edilmesi şüphe uyandırsa da tümör olasılığı da tanıda değerlendiriliyordu. Ponksiyon bir dönem denenmiş olsa da sekonder enfeksiyon riski fark edildiğinde bazı hekimlerce bu yöntem terk edildi. Kompleman fiksasyon testi olarak da bilinen Ghedini-Weinberg testi, intradermal olarak uygulanan Casoni testi 1950'li yıllar sonrasında gelişen immünolojik tanı yöntemleri ve görüntüleme yöntemleri ile (ultrasonografi, bilgisayarlı tomografi, manyetik rezonans görüntüleme gibi) terkedilmiştir. İndirekt hemaglunitasyon testi (IHAT), bentonit ve lateks aglütinasyon testi (LAT), immünopresipitasyon, immünoforez ve daha özgül

olan enzim ilişkili immünosorbent assay (ELISA) gibi tanı yöntemlerinin gelişmesiyle tanı kolaylaşmıştır (7).

Fransız doktorlar Recamier ve Moissenet 19. yüzyıl ortalarında bir kanül aracılığıyla kisti delerek kist içeriğini aspire etmeyi tedavi olarak uyguladılar. Fransa'da Boinet ve Amerika'da Weber 1851 yılında aspirasyon sonrası, kistin içine farklı maddeleri (tentürdiyot, formalin, alkol, salisilik asit, eğrelti otu gibi) enjekte etmeyi ilk deneyenler oldu. Neisser 1877'de 160 abdominal kist hidatik hastasından, 97'sinin (%61) aspirasyon ve enjeksiyon yöntemiyle iyileştiğini belirtti. Formalinin kullanımı bir süre devam etti ancak 1996'da Dünya Sağlık Örgütü (DSÖ) formalin kullanımının durdurulması gerektiğini belirtti. Günümüzde uygulanan perkütan aspirasyon enjeksiyon reaspirasyon (PAİR) yöntemi bu dönemde yapılmış çalışmalardan türemektedir. Tedavi için sıklıkla cerrahi uygulanıyordu. 1974'te Belçika'da mebendazolün Taenia taeniaeformis metasestodlarına karşı etkili olduğu keşfedildi. Bu gelişme üzerine birçok ülkede hayvanlarda E.granulosus'a karşı mebendazol ve diğer benzimidazol grubu ilaçlar denendi ve etkili bulundu (7).

2.2 Echinococcus Granulosus'un Morfolojisi

E.granulosus erişkin formu bütün sestodlar gibi üç kısımdan oluşur: Baş (skoleks), boyun ve gövde (strobila). Erişkin E.granulosus boyu genellikle 3-9 mm uzunluğunda olup, 11 mm'ye ulaşabilmektedir. Tutunmak için uzmanlaşmış baş kısmı, 34-38 adet çengel içeren rostellum ve 4 adet çekmen bulundurur. Kısa bir boyun sekmesi baş ile gövdeyi birbirine bağlar. Gövde kısmı halkalardan oluşur. Bu halkalara proglottid ismi verilir. En sondaki halka, gebe halka olarak adlandırılır ve hermafrodit olan yetişkin formun genital organları olan uterus, over ve testisi barındırır. Uterus içinde 200'den fazla yumurta bulunur (8).

Echinococcus'un yetişkin formu hermafrodittir ve kesin konakta seksüel olarak ürer. Kesin konak bağırsaklarında protoskoleksler villuslar arasına tutunduktan sonra gelişmeye ve uzamaya başlar. Gelişimin 20-28. günlerinde iki halkalı solucan oluşur. Erkek üreme organları testis, sirrus ve vas deferans gelişimini tamamlar. Kadın üreme organları overler, mehlis ve vitellin bezi gelişimini sürdürür. Uterus bir çizgi halinde görünür. Hem vajina hem sirrus dış ortama lateral genital gözenekler ile açılır. 28-33. günler arasında erkek ve dişi üreme organları gebe halkada tamamen gelişmiş formuna kavuşur. 33-37. günler arasında gebe halkada ovulasyon ve fertilizasyon gerçekleşir.

Tamamen genişlemiş uterus bölünen zigotları içerir. Gövdede halka sayısı üç ya da dörde çıkar. 37-45. günler arasında gövde de halka sayısı tekrar artabilir. Embriyofor ve onkosfer içeren yumurtalar uterus içinde gelişimini tamamlar (8). **(Şekil 1)**

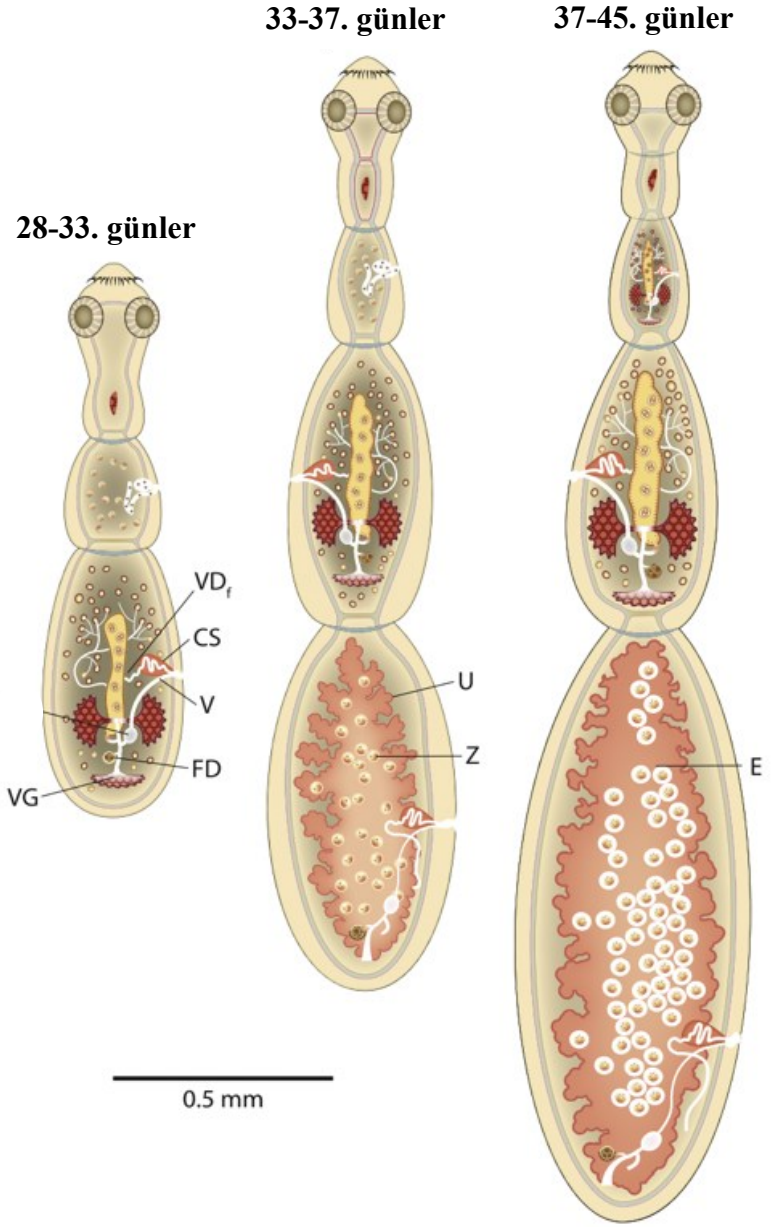

Şekil 1: Kesin konakta yetişkin Echinococcus granulosus'un gelişim evreleri (CS: Sirrus kesesi, E: Embriyolu yumurtalar, FD: Dişi üreme yolları, V: Vajina, VD: Vas deferens, VG: Vitellin kesesi, U: Uterus, Z: Zigotlar) (8)

Yumurta, iki çapı genellikle 30-50 µm ve 22-44 µm arasında olan küresel elipsoid şeklinde bir yapıdadır. Işık mikroskobunda Tenya türlerinden ayırmak benzer yapısal özellikleri nedeniyle güçtür. Tenya türlerinin de birçok katman ve zardan oluşan benzer yapılara sahip oldukları gösterilmiştir. Embriyofor, embriyoya veya onkosfere fiziksel koruma sağlayan ana katmandır. Vitellin katmanı yumurta serbest bırakılmadan önce yumurtadan pasif olarak çıkarılır. Embriyofor nispeten kalın ve geçirmez bir tabaka olup, keratin benzeri protein içererek yapıyı bir arada tutar (8). Yumurtalar çevresel faktörlere karşı fazlasıyla dayanıklılardır. Nemli ortam ve düşük sıcaklık aralıklarında (+4°C ila +15°C arasında) 1 yıla kadar bulaştırıcı özelliklerini koruyabilirler. Nem oranının düşmesiyle yumurtanın yaşam süresi kısalır ve %0 nem olan ortamda 1 gün hayatta kalabilir. Ayrıca 60°C-80°C arasında ısınma, yumurtaları dakikalar içinde öldürür. Ancak donma sıcaklıklarında hayatta kalabilirler (9–11).

Larva formu yani metasestod ise aseksüel olarak çoğalır (8,12). Larva formu, uniloküler, içi berrak sıvıyla dolu, boyu 60-70 µm arasında olan, küçük bir kesedir (8,13,14). Bu kese, içte hücresel bir tabaka (germinal tabaka) ve dışta hücresiz bir laminar tabaka tarafından sarılıdır (1,8,12,13). Hedef dokuda granülomatöz reaksiyon ile en dıştaki tabaka olan fibröz yapıdaki konağa ait perikist oluşur (13). Germinal tabakada destekleyici bağ doku, kas hücreleri, glikojen depo hücreleri ve kök hücreler gibi farklılaşmış tipte hücreler bulunur (12). Germinal tabaka aseksüel olarak kist lümenine doğru tomurcuklanarak küçük kuluçka kapsüllerini oluşturur. Bu kapsüller içinde çok sayıda protoskoleksler oluşur. Kuluçka kapsülleri büyüdükçe bağlı oldukları germinal tabakadan koparak, kist lümeni içerisinde serbest gezen kız veziküllerini oluşturabilir (8,12,15). Bu protoskoleksler ileride kesin konakta, erişkin sestodun baş kısmı olan skoleskleri olacaktır (1). **(Şekil 2)**

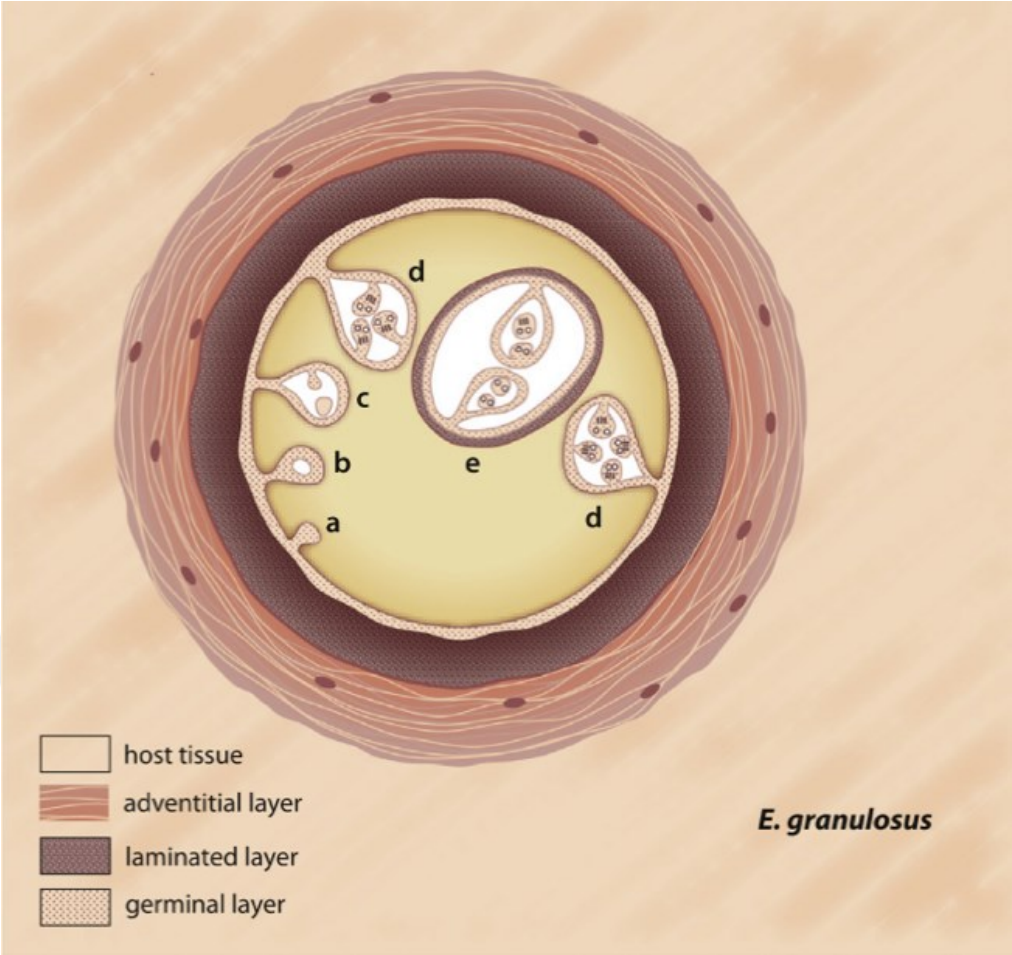

Şekil 2: Echinococcus granulosus metasestodu
(a-d: germinal tabakadan tomurcuklanarak oluşan yavru kuluçka kapsülleri ve protoskoleksler, e: kız vezikül) (15)

2.3 Echinococcus Granulosus'un Yaşam Döngüsü

Kist hidatik, metasestodların memeli ara konak içinde uzun dönemde gelişmesiyle oluşur. Echinococcus türlerinin yaşam döngüsü, av ve avcı ilişkisi içindeki iki memeli konağı içerir (16). Etçiller (köpekgiller ve kedigiller) kesin konak ve otçul avları (geviş getirenler, kemirgenler ve tavşangiller) ara konaktır (2). En sık gözlenen iki Echinococcus türünün kesin konakları **Tablo 1**'de gösterilmiştir. Echinococcus granulosus kesin konak olarak genellikle köpekgiller (Canidae) familyasını kullanır. Bu familya içinde de en sık kesin konak köpek olmaktadır. Echinococcus multilocularis için ise en sık kesin konak Alopex ve Vulpes cinslerinden tilkilerdir (9). Orta ve Güney Amerika'da gözlenebilen formlar Echinococcus oligarthrus kedigiller (Felidae) familyasını, Echinococcus vogeli ise çalı köpeğini (Speothos venaticus) ve evcil köpeği (Canis lupus familiaris) kesin konak olarak kullanmaktadır (9). İnsanları enfekte eden başlıca türleri E.granulosus ve E.multilocuris'tir ve en sık hidatik hastalık sebebi Echinococcus granulosus'tur (1,17).

Protoskoleksler kesin konak bağırsaklarında rostellum ve çekmenleri aracılığıyla Liberkühn kriptalarına tutunur ve gelişimlerini sürdürerek bağırsak lümenine doğru uzanan halkalarını oluştururlar (2,8). Oluşan yetişkin form parazitin son halkalarında (gebe halkada) üretilen yumurtalar dışkı ile dış ortama atılır. Dışkı ya da dışkı bulaşı olan besin veya yeşilliklerin tüketilmesi sonucunda yumurtalar ara konağa bulaşır (1,2). Mide ve ince bağırsaklarda bulunan enzimlerin aktiviteleri sonrasında, koruyucu dış zar keratinize embriyofor parçalanarak onkosfer ortaya çıkar. Safra aracılığıyla aktifleşen onkosferler kanca hareketleri ve salgılarıyla ince bağırsak duvarından geçer (8). Portal ve lenfatik sisteme ulaşırlar. Bu sistemler, onkosferleri larva formunun (metasestod) oluşacağı hedef organa taşırlar. En sık karaciğer, ikinci sırada akciğer etkilenmektedir. Daha nadir olarak dalak, beyin, kemik ya da diğer organlar etkilenebilmektedir (1,2). Hedef organda eşeysiz üreyerek büyümeye devam eden onkosferler, larva formuna ulaşır ve hidatik hastalığı oluşturur. Metasestodlar tarafından hidatik sıvı içerisine çok miktarda protoskoleks salınır. Hastalıklı ara konak dokularının, kesin konak tarafından yenmesi ile protoskoleksler tekrar kesin konağa geçer (2,8,9,18). Kesin konağın çiğneme hareketleri ve mide pepsini kist içeriklerini sindirir ve invajine protoskolekslerin serbestlenmesine yardımcı olur (8,14). Protoskoleksler çiğneme işlemi öncesi çekmen, rostellum ve çengellerin bulunduğu baş kısmını dış ortamdan korumak için invajine durumdadır. Bu pozisyonu

evajinasyon için uyarı alana kadar korurlar. Evajinasyona sebep olan uyarı kesin olarak bilinmemektedir. Sıcaklık, osmotik basınç, pH değişiklikleri gibi faktörlerin evajinasyona neden olabileceği düşünülmektedir (8,14). Evajinasyon sonrası protoskoleks ince bağırsakta Liberkühn kriptalarına rostellum ve çekmenleriyle tutunur ve parazitin yaşam döngüsü bu şekilde doğada devam eder (2,8,9,14,18). **(Şekil 3, 4)**

Koyun, koç, keçi, sığır, domuz, maymun, manda, deve, alpaka, yak gibi hayvanlar Echinococcus granulosus'un yaşam döngüsünde ara konak olarak hizmet etmektedir (19). En sık rastlanan döngü köpek ile koyun arasındadır (1). Metasestod ile enfekte olabilen ancak yaşam döngüsünün bir parçası olmayan konaklar vardır. Parazit bu konaklarda üreme yetisi olan yetişkin forma dönüşebilen protoskoleks oluşturamayabilir veya son konağın avlanması mümkün olmayabilir (konağın hayvanat bahçesinde yaşaması, büyüklüğü nedeniyle av olamaması, av mesafesinin dışında kalması gibi). Bu gibi nedenlerden bu konaklar rastlantısal olarak son konak olurlar. İnsan, Echinococcus granulosus'un doğal yaşam döngüsü içinde olmayıp, rastlantısal olarak son konak olmaktadır (9,19).

Tablo 1: Echinococcus granulosus ve multilocularis'in kesin konakları (9)

Echinococcus türü	**Kesin konaklar**
Echinococcus granulosus	**-Köpekgiller (Canidae):** Köpek (*Canis lupus familiaris*), kurt (*Canis lupus*), kır kurdu (*Canis latrans*), dingo (*Canis lupus dingo*), gümüş sırtlı çakal (*Canis mesomelas*), altın çakal (*Canis aureus*), Afrika yaban köpeği (*Lycaon pictus*), Güney Afrika tilkisi (*Vulpes chama*), kızıl tilki (*Vulpes vulpes*), And tilkisi veya Culpeo (*Dusicyon culpeus*), rakun köpeği (*Nyctereutes procyonoides*) **-Sırtlangiller (Hyaenidae):** Benekli sırtlan (*Crocuta crocuta*) **-Kedigiller (Felidae):** Aslan (*Panthera leo*)
Echinococcus multilocularis	**-Köpekgiller (Canidae):** Kızıl tilki (*Vulpes vulpes*), kutup tilki (*Alopex lagopus*), ev köpeği (*Canis lupus familiaris*), kır kurdu (*Canis latrans*), kurt (*Canis lupus*), rakun köpeği (*Nyctereutes procyonoides*), karsak (*Vulpes corsac*) **-Kedigiller (Felidae):** Evcil kedi (*Felis silvestris catus*), yaban kedisi (*Felis silvestris*), bayağı vaşak (*Lynx lynx*)

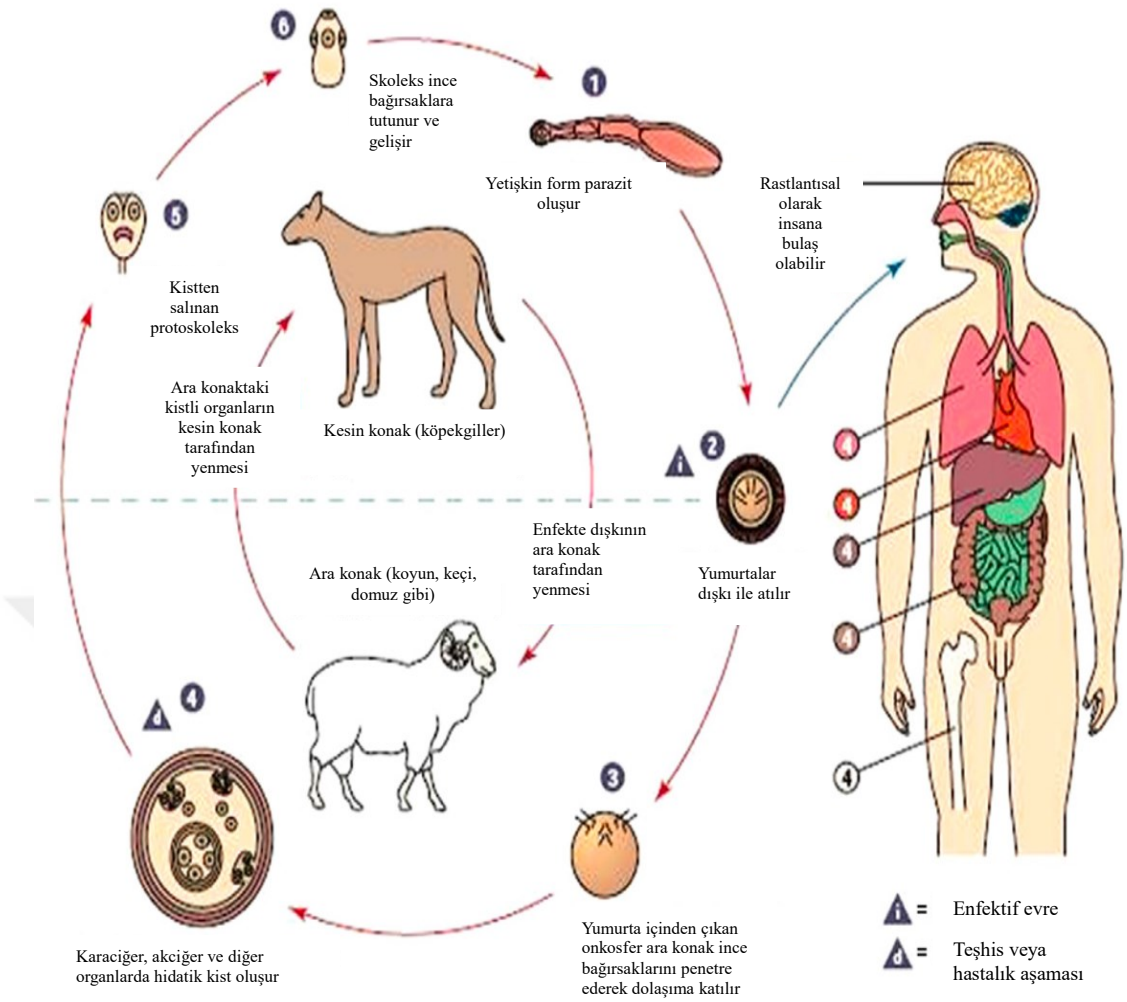

Şekil 3: Echinococcus granulosus'un yaşam döngüsü-1 (14)
Yetişkin solucan köpek ince bağırsaklarında konaklamaktadır. Dışkı ile gebe halka ve yumurtalar dış ortama yayılır. Bu yumurtaları, koyun oral olarak tükettiğinde ince bağırsak duvarından dolaşıma katılan yumurtalar karaciğer, akciğer gibi hedef organlara taşınarak larva formuna dönüşür. Koyunun kist içeren organlarını, köpeğin yemesiyle tekrar kesin konağa bulaş olur. Yutma sonrası açığa çıkan protoskoleksler önce invajine daha sonra evajine olarak kendini dış ortamdan korur. Ardından köpek ince bağırsaklarına tutunur ve burada tekrar yetişkin formunu oluşturmak için gelişimini sürdürür. Yumurtalar rastlantısal olarak insana oral yolla bulaşırsa parazit döngüden çıkmış olur (14).

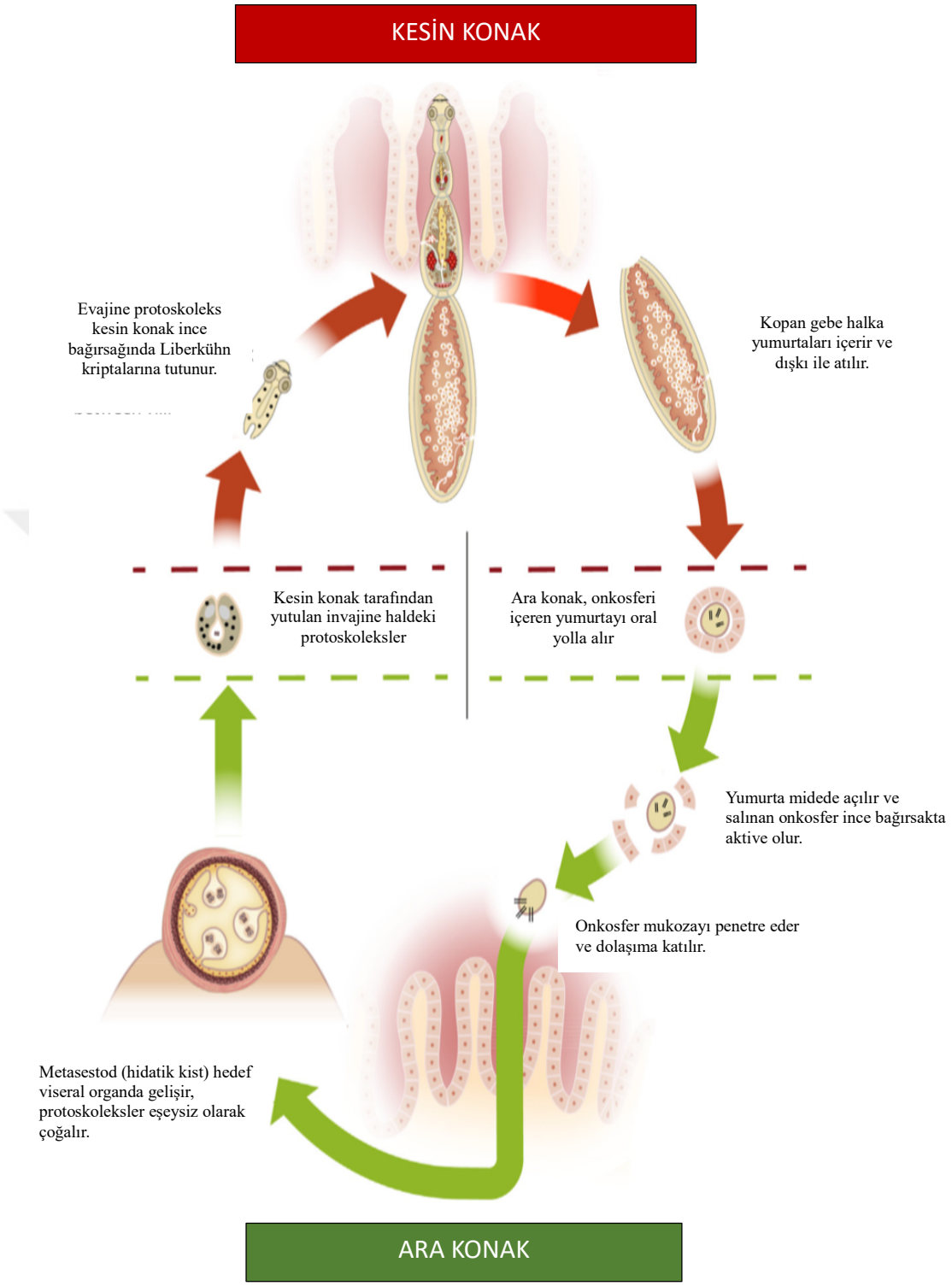

Şekil 4: Echinococcus granulosus'un yaşam döngüsü-2 (8)
Kesin konak ile ara konak arasında parazitin döngüsü resmedilmiştir.

2.4 Echinococcus Granulosus'un Genotipleri

Echinococcus cinsinin sınıflandırılması uzun süredir tartışmalıdır. Echinococcus cinsinin taksonomik olarak E. granulosus, E. multilocularis, E. vogeli ve E. oligarthrus olmak üzere 4 türü bulunmaktadır (20). Echinococcus granulosus yakın bir geçmişe kadar tek bir tür olarak kabul ediliyordu (21). Son yıllarda polimeraz zincir reaksiyonu (PCR) ve deoksiribonükleik asit (DNA) dizileme yöntemleri kullanılarak yapılan çalışmalarda farklı genotipler olduğu fark edilmiştir. Çeşitli moleküler yöntemler kullanılan tüm çalışmalar, Echinococcus'taki genetik varyasyonu belirlemede katkıda bulunmuştur (22). Josephine Bowles ve arkadaşları 1992'de mitokondrial DNA'da COX1 geni üzerinde çalışarak 7 tane E. granulosus suşu (G1-7) tanımlamıştır ve günümüzdeki bilgi ve uygulamanın temelini oluşturmuşlardır (23). Günümüzde farklı fenotipik ve genotipik özelliklerde 10 tane E. granulosus suşu olduğu kabul görmektedir (21,24,25). Ancak bu farklı genotiplerin E. granulosus'un alt türleri mi, yoksa bağımsız farklı bir tür mü oldukları konusunda kesin bir uzlaşı yoktur (20). **(Tablo 2)**

2.4.1 Echinococcus granulosus sensu stricto

G1, G2 ve G3 genotiplerinin bütününe verilen isimdir. Cox1 ve nad1 genlerinin DNA dizilerinden tanımlanmıştır (23,26). G1 suşu, evcil koyun suşu olarak da bilinir ve dünya geneli (%80'den fazla) insanda KE'nin en sık nedenidir. Ara konak sıklıkla koyundur. Amerika, Avrupa, Asya, Avustralya ve Afrika'ya yayılmış olup, en kozmopolit suştur. Koyunlar dışında diğer çiftlik hayvanları ve yaban hayattaki otçullarda da nadiren gözlenebilir (20,21). Ülkemizde de en çok G1 koyun suşu bulunmaktadır (20).

G2 suşu, Tazmanya koyun suşu olarak adlandırılır ve Avustralya'ya bağlı Tazmanya adasındaki koyunlarda sıkça gözlenir. Dünyanın farklı bölgelerinde de gözlendiği bildirilmiştir. Bu suşun, G1 ve G3 suşunun bir varyantı olabileceği düşünülmektedir (20,27).

G3 genotipi, manda suşu olarak adlandırılır ve özellikle Asya'da gözlenmektedir. G3 metasestodları genellikle akciğere yerleşmektedir ve insanlarda da hastalık yapabilmektedir (20,25,27,28). G1 genotipinden sonra en sık gözlenen genotip G3'tür (24,29).

2.4.2 Echinococcus equinus

G4, at suşu olarak bilinmektedir ve Birleşik Krallık, Avrupa, Güney Afrika'da bulunmaktadır (30). Williams ve Sweatman 1963 yılında Britanya'daki at kistlerinden elde edilen Echinococcus granulosus'ların yapısını inceledi ve bunların ayrı bir alt tür olabileceğini savundu (31). Ancak günümüzde farklı bir tür olabileceği üzerine tartışmalar vardır. Ara konak spektrumu dar olup, tek tırnaklılar (at, eşek, zebra) ile sınırlıdır (20). İnsanda hastalık yapmadığına inanılmaktadır (21).

2.4.3 Echinococcus ortleppi

E.granulosus'un morfolojik bir varyantı olabileceği fikri ilk olarak Ortolepp tarafından 1934 yılında ortaya atılmıştır. Daha sonra yapılan morfolojik çalışmalarda G5 genotipi olarak ortaya kondu. Son konağı köpekler olup, ara konağı genellikle sığırlardır. İnsanda yaklaşık %5 oranında etken olmaktadır. Afrika, Avrupa ve Güney Amerika'da bulunmaktadır (22,32).

2.4.4 Echinococcus canadensis

Bu tür, deve (G6), domuz (G7) ve geyik suşlarını (G8 ve G10) içermektedir (30). G6, E.granulosus sensu stricto'nun ardından ikinci sıklıktaki KE nedenidir (22). G6'nın insanda hastalık yaptığı ilk olarak Arjantin'de gösterildi. Güney Amerika'da bu suşun ara konağı sıklıkla keçilerdir. Ardından Afrika ve Orta Doğu gibi bölgelerde de insanlarda G6 kaynaklı hastalıklar tespit edildi ve bu bölgelerde ara konağın genellikle develer olduğu bildirilmiştir (21). Arjantin'de KE saptanan insanların, yaklaşık 1/3'ünde etkenin G6 suşu olduğu bildirilmiştir (33). Asya ve Afrika'da yapılan çalışmalarda bu oran %5'lerin altına inmektedir (34,35).

Domuz suşu genellikle Doğu Avrupa'da görülmekte olup, ara konağı sıklıkla domuzdur (21). İnsanda KE nedeni olarak (yaklaşık %2.5) az oranda gözlenir (22). Türkiye'de insanda G7 suşu ilk olarak 2009 yılında bildirilmiştir (36).

G8 suşu genellikle Amerika kıtasında gözlenmekte olup, geyik ara konaktır. Finlandiya'daki geyik suşunun G8'den bazı farklılıkları gösterilmiş olup, buna Fennoscandian geyik suşu (G10) adı verilmiştir. Geyik suşları, insanlarda kiste sebep olma ihtimalleri (< %0.1) en düşük olanlardır (22,37).

G9, Polonya'da domuz ve insanlardan alınan örnekler sonucunda, G7 suşuna benzeyen ancak az miktarda moleküler farklılıklar barındıran, yeni bir suş olarak ortaya atıldı. Ancak bu suşun kesin olarak varlığı henüz kabul görmemiştir (38,39).

2.4.5 Echinococcus felidis

Afrika'da aslanlarda farklı bir alt tür olarak keşfedildi ancak daha varlığı kesin olarak kabul edilmemiştir (22,40).

Tablo 2: Echinococcus granulosus'un farklı genotipleri ve özellikleri (2,22)

Tür	Kesin Konak	Ara konak	İnsanda Vaka	Dağılım
Echinococcus granulosus sensu stricto (G1-3)	Köpek, kurt, dingo, çakal ve diğer köpekgiller	Koyun, keçi, sığır, domuz, deve, sığır, toynaklılar, keseliler	Var (%80'den fazla)	Kozmopolit
Echinococcus equinus (G4)	Köpek	Atgiller, geyikgiller	Yok	Avrupa, Asya, Afrika
Echinococcus ortleppi (G5)	Köpek	Sığır	Var (%5)	Avrupa, Asya, Afrika
Echinococcus canadensis (G6-10)	Köpek, kurt	Geyikgiller	Var (%10,9)	Avrupa, Asya, Afrika, Kuzey ve Güney Amerika
Echinococcus felidis	Aslan	Sırtlan, domuz, zebra, bazı antiloplar, zürafa, manda	Yok	Afrika

2.5 Epidemiyoloji

KE, Dünya geneli gözlenebilen, her kıtaya yayılmış bir coğrafi dağılıma sahiptir **(Şekil 5)**. Peru, Şili, Arjantin, Uruguay, Güney Brezilya, Akdeniz bölgesi, Orta Doğu, Orta Asya, Batı Çin, Kuzey ve Doğu Afrika gibi bölgeler endemik olarak kabul edilmektedir. KE, İzlanda, Yeni Zelanda, Grönland, Tazmanya, Falkland Adaları gibi bölgelerde kontrollü programlarla ortadan kaldırılmıştır. Endemik olan bölgelerde yıllık yeni vaka oranı 100.000 kişide 50'yi geçebilmektedir. Prevalans oranı Peru, Arjantin, Afrika, Çin gibi bölgelerde %5 ve %10 gibi yüksek oranlara çıkabilmektedir. Bazı Avrupa ülkelerinde KE için yıllık insidans oranları 100.000 kişide 1 ve 8 arasında değişebilir. Çin'in bazı bölgelerinde bu sayı 100.000 kişide 42'ye kadar çıkabilmektedir. KE genellikle koyun ve diğer çiftlik hayvanlarının yetiştirildiği, köpeklerin mülk koruma ve otlatma görevleri için beslendiği kırsal bölgelerde gözlenir (41).

Ülkemizde sığırlarda ve koyunlarda yapılan araştırmalarda enfeksiyon prevalansının sırasıyla %39,7 ve %58,6'ya kadar çıkabileceği bildirilmiştir (42). Yapılan köpek otopsilerinde E. granulosus prevalansı %40,5'e kadar çıkmaktadır. İnsanlarda insidansın 100.000 kişide 3,4 oranında, prevalansın ise 100.000 kişide 50 oranında olduğu düşünülmektedir (5). Vaka bildiriminin aksamasından şüphe duyulduğundan sayıların daha fazla olabileceğini savunan çalışmalar da vardır. Ankara, Aksaray, Bitlis, Şanlıurfa, Balıkesir ve Edirne illerinde ultrasonografi (USG) ile yapılan tarama sonucunda, 8.618 kişiden 53'ünde KE bulunduğu tespit edilmiş olup, her 163 kişiden birinin KE olduğu belirtilmiş ve ülkemiz için en önde gelen halk sağlığı problemlerinden biri olduğu gösterilmiştir (43). 1987 ile 1994 yılları arasında 21.303 adet KE'li vaka bildirilmiştir. DSÖ, bu değeri nüfusa oranlayarak ülkemizde 100.000'de 4,4'lük bir insidans ortalaması olduğunu belirtmiştir (6,9). 2001 ile 2005 yılları arasında 14.789 KE vakası bildirilmiştir. Bütün veriler göze alındığında Türkiye'nin yüksek oranda endemik olduğu düşünülmektedir ve doğuya gidildikçe enfeksiyon oranlarının arttığı gözlenmektedir. KE sayıları, özellikle İç Anadolu ve Doğu Anadolu bölgesinde artmaktadır (5,25,44).

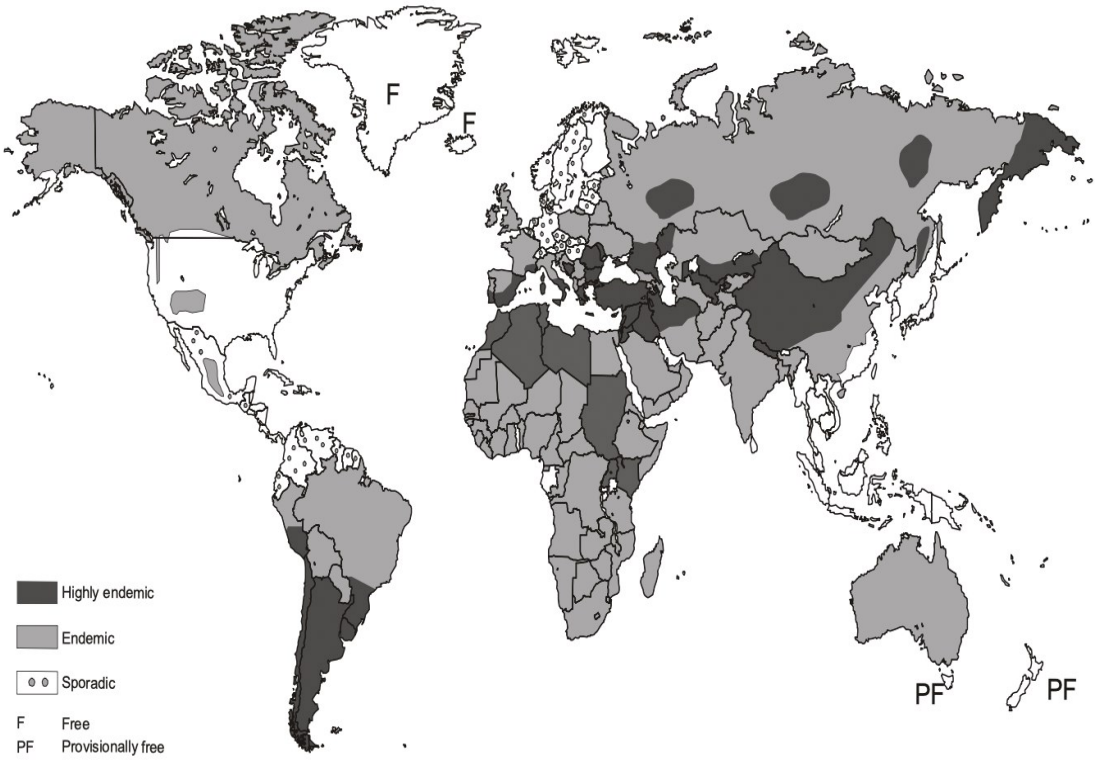

Şekil 5: Echinococcus granulosus'un coğrafik dağılımı (9)
(Beyaz olan yerlerde KE gözlenmemiş, açık gri bölgeler endemik, koyu füme bölgeler ise yüksek oranda endemiktir)

2.6 Klinik

Echinococcus türünün metasestodu olan larva evresi insanlarda ekinokokkoz kliniğine neden olur. Yumurtaların oral olarak alımından yaklaşık 5 gün sonra boyutları 60 ile 70 μm arasında değişen, bir iç hücresel katman (germinal tabaka) ve bir dış aselüler, laminer katmandan oluşan, içi berrak hidatik sıvı ile dolu olan kese oluşur. Bu endokist ardından yavaş yavaş genişler ve granülomatöz konak reaksiyonu, fibröz doku reaksiyonlarıyla bağ dokusu tabakasını (perikist) oluşturur. İnsan kistlerinde protoskolekslerin gelişimi için gereken kesin süre bilinmemektedir, ancak enfeksiyondan sonra 10 aydan fazla olduğu düşünülmektedir. Protoskoleksler 2 cm çapında kistlerde dahi oluşabilmektedir, ancak bazı kistler protoskoleks üretmeyip steril kalabilir (9,13). Yumurtaların oral olarak alınmasından sonra birçok anatomik bölgede kist oluşabilir. Ekinokokkozun bu formuna birincil (primer) KE denir. İnvaziv tedavi girişimleri sonrası birincil kistten yayılan canlı küçük yavru kistler ve protoskoleksler, karın boşluğuna ve diğer organlara yayılıp genişleyebilirler. Spontan veya travmaya bağlı olarak da birincil kistler rüptüre olabilir. Bu gibi durumların sonucunda ikincil (sekonder) KE oluşur. AE'de ikincil ekinokokkoz, metasestodun tümör benzeri proliferasyonu ile komşu organlara doğrudan infiltrasyonu ile ve parazit hücrelerinin lenf ve kan damarlarıyla uzak organlara metastazı şeklinde gerçekleşebilir (9,45). Echinococcus türleri ve oluşturdukları klinikler **Tablo 3**'te gösterilmiştir.

Kist hidatik genel olarak erkeklerde ve kadınlarda eşit oranda gözlenir. 1 yaşından küçüklerde ve 75 yaşından büyüklerde bile gözlenebilir, ancak ortalama olarak 45 yaşında tanı alır. Madrid'de (İspanya) bir çocuk hastanesine başvuran 1.473 hastanın %2'si 1 yaşın altında, %21'i 1 ile 4 yaş arasında ve %77'si 5 ile 14 yaş arasındaydı. 15.289 cerrahi vakadan oluşan bir Çin serisinde vakaların %49'u erkek, %51'i kadındı (1,9).

Tablo 3: İnsanlarda oluşan ekinokokkoz klinikleri (45)

Klinik Form	Etken
Kistik Ekinokokkoz	E. granulosus
Alveolar Ekinokokkoz	E. multilocularis
Polikistik Ekinokokkoz	E. vogeli, E. oligarthrus

Primer KE %40 ile %80 arasında oranlarda tek organ tutulumludur ve tek (soliter) kist mevcuttur. Yaklaşık %70 oranıyla en sık etkilenen organ karaciğerdir ve sağ lob, sol loba göre daha sık tutulum göstermektedir. İkinci sıklıkta tutulan organ ise akciğerdir (17,41,46). Tutulan organlar ve tutulum oranları göstermek için yapılmış çalışmaların sonuçları **Tablo 4**'te gösterilmiştir. Neredeyse bütün AE'lerde tutulan organ karaciğerdir. Genel olarak hastalık erken süreçlerde bulgu vermez. Küçük kistler yıllarca sessiz kalabilir ve kistlerin yavaş büyümesi nedeniyle tanı genellikle erişkin yaşlarda konulur. Bulgular kistin tutulum gösterdiği yere, boyutuna ve oluşabilecek komplikasyonlara göre şekillenir (2,17). Karaciğer kistlerinin 10 yıldan daha fazla süre sessiz kalabileceği ve boyutlarında artış olmayabileceğini belirten çalışmalar vardır (47). Semptomatik hastalardaki kist boyutlarının, asemptomatik hastalardaki kist boyutlarına göre daha büyük olduğu ve 75 mm'den daha büyük olan karaciğer kistlerinin semptom oluşturduğu düşünülmektedir (48,49). İnsan vücudunda genellikle kist çapları 1 ile 15 cm arasında değişmektedir. Ancak 20 cm'den daha büyük kistler de oluşabilir (13). Kistler büyüdükçe safra kanallarında, hepatik damarlarda, portal vende fiziksel bası veya hasara neden olup, bunlara bağlı bulgular verebilir. Büyüyen kist, akciğerde bronşlara basarak, beyinde farklı yapıları sıkıştırarak hayatı tehdit eden komplikasyonlara yol açabilir. Karaciğer tutulumlu semptomatik kist hidatik hastaları çoğunlukla üst karın bölgesinde rahatsızlık, iştahsızlık ve kistin büyüklüğüne göre ele gelen kitle veya sertlik ile başvurabilirler. Safra yollarına bası sarılığa neden olabilir. Palpasyonda tümör benzeri bir kitle, hepatomegali veya karın şişliği olabilir. Göğüs ağrısı, öksürük ve hemoptizi akciğerdeki kistlerin göstergesi olabilir. Bronşlara kist rüptürü kist hidatik materyalinin dışarı atılmasına neden olabilir. Beyin kisti olan hastalarda intrakraniyal hipertansiyon belirtileri, epilepsi ve felç gibi birçok nörolojik semptom görülebilir. Herhangi bir organda oluşacak kist rüptürü ateş, ürtiker, eozinofili ve anafilaktik şoka neden olabilir. Rüptür sonrası gelişebilen bu hipersensitivite reaksiyonları sonucunda IgE antikorları ve IL-5 seviyelerinde artış gözlenir. Bu gibi kist rüptürleri AE olgularında daha nadir gözlenir (17,46,50,51). AİDS gibi immüm sistemin baskılandığı hasta gruplarında kistlerin büyüme hızı artabilir (52,53).

Hidatik kistin en önemli komplikasyonlarından biri kistin safra yollarına rüptürü olup, sıklığı %14-25 arasında gözlenmektedir (54). Okült (gizli) ve frank (belirgin) rüptür olmak üzere iki tiptir (55). Belirgin rüptürde hidatik kist içerikleri

ortak safra kanalında gözlenir. Ana safra kanalının kist içerikleriyle kısmen veya tam tıkanmasına bağlı olarak biliyer kolik, tıkanma sarılığı, kolanjit yaygın olarak gözlenir. Kistin safra yollarına açılmasıyla nadiren akut pankreatit de gözlenebilir. Belirgin tablolarda karaciğer enzimleri, alanin aminotransferaz (ALT), aspartat aminotransferaz (AST), gama glutamil transferaz (GGT), amilaz, lipaz ve bilirubin değerlerinde yükselme görülebilir. Okült rüptür ameliyat öncesinde veya ameliyat sırasında fark edilebilir. Ancak fark edilemez ise ameliyat sonrasında safra kaçağına bağlı uzamış biliyer drenaj, biliyer peritonit ve apse gibi komplikasyonlara neden olabilir. Bu da morbiditeye neden olur ve hastanede yatış sürelerini uzatır (41,56–60).

Tablo 4: Kistik ekinokokkozda tutulan organ sayıları ve yüzdeleri (9,13)

Organ	1.Çalışma: Tek organ tutulumlu (459 hasta)		2. Çalışma: Tek ve çok sayıda organ tutulumlu (15.289 hasta)	
	Vaka sayısı	Vaka yüzdesi	Vaka sayısı	Vaka yüzdesi
Karaciğer	316	%68.8	11.499	%75.2
Akciğer	79	%17.2	3.432	%22.4
Böbrek	17	%3.7	68	%0.4
Dalak	15	%3.3	160	%1.0
Kas ve cilt	10	%2.2	29	%0.2
Karın ve pelvik kavite	9	%2.0	794	%5.2
Kalp, mediasten	5	%1.1	4	%0.03
Beyin	4	%0.9	61	%0.4
Kemik	3	%0.2	30	%0.2
Over	1	%0.1	9	%0.06

PE genellikle Amerika kıtasının tropikal bölgelerinde gözlenir. Erkekler ve kadınlar diğer klinik formlarda olduğu gibi eşit oranda etkilenir. Sıklıkla birden fazla kistin tamamı karaciğerde gözlenir. İkinci sıklıkta karaciğer ile, başka bir organ birlikte etkilenmektedir. Bulgular tutulum gösteren organa göre değişkenlik göstermektedir (61).

2.7 Tanı

Kist hidatik tanısı için öncelikle şüphe duyulması gerekmektedir. Endemik bölgelerde yaşayan veya bu bölgelerden göç etmiş kişilerde, batın sağ üst kadranda ele gelen kitle varlığı ve karın ağrısı gibi bulgular karaciğer kist hidatiği için uyarıcı olmalıdır. Kistin yavaş büyümesi tanı konulmasını güçleştirmekte ve geciktirmektedir. Hastanın şikayetleri başladığı zaman çoğunlukla kist boyutu büyüktür (9).

Görüntüleme yöntemleri tanı konulması için yaygın olarak kullanılır. Ucuz ve kolay erişilebilir olduğundan karın bölgesi için USG, akciğer kistleri için ise akciğer filmleri tanı, takip ve tarama için kullanılan yöntemlerdir (62–64). Endemik bölgelerde erken teşhis için USG en iyi yöntem olarak kabul görür (2). USG görüntülerine dayanarak, kistler için sınıflamalar yapılmıştır. Bu sınıflamalardan en sık kullanılanları Gharbi sınıflaması ve DSÖ sınıflamasıdır. Gharbi sınıflaması 1981 yılında Gharbi ve arkadaşları tarafından ortaya atılmış ilk sınıflamadır. DSÖ, 2003'te kist hidatiği 5 gruba ayırmıştır. Bu sınıflamalara göre tedavi seçenekleri farklılık göstermektedir. Obezite, karın içi gaz, uygulayan hekimin tecrübesi gibi değişken faktörler nedeniyle USG'nin yetersiz kaldığı durumlarda, bilgisayarlı tomografi (BT) ve manyetik rezonans (MR) görüntüleme yöntemi olarak kullanılır. USG'de görülen kistlerin yapısının ve evresinin belirlenmesi için MR, BT'ye göre üstündür. Manyetik rezonans kolanjiyo-pankreatografi (MRCP), kisto-biliyer fistül şüphesinde kullanılmaktadır. Safra yollarında genişleme ve kist materyali gözlenebilir (41,65,66). Gharbi sınıflaması **Tablo 5**'te gösterilmiştir.

Kist hidatik için yaygın olarak ilk önce görüntüleme yöntemleri tercih edilmektedir. Tanıyı desteklemek veya ayırıcı tanı için immünolojik prosedürler kullanılmaktadır. ELISA, IHAT, LAT en sık tercih edilen serolojik testlerdir. Daha az sıklıkla, immünoflorasan antikor testi (IFAT) ve immünoelektroforez (IEP) kullanılmaktadır. Geçmişte kullanılan Casoni deri testi ve Weinberg testleri günümüzde tercih edilmemektedir. Dünya geneli en kolay ulaşılır yöntem IgG ELISA olduğundan, kist hidatik tanısında en çok tercih edilen immünolojik yöntemdir. Ancak hala kist hidatik vakalarında antikor tespiti için standart, yüksek duyarlı ve özgün bir serolojik test bulunmamaktadır. Serolojik testlerin duyarlılığı ve özgüllüğü, kullanılan antijen, kist sayısı, kistin konumu ve boyutu, bireysel bağışıklık cevabındaki değişkenlik gibi faktörlere bağlı olarak değişmektedir. Beyin ve gözde oluşan kistler

nadiren antikor cevabı oluşturur. Çocuklarda cevap düşük gözlenebilir. Başka bir helmintik hastalık varlığında da yanlış pozitif sonuçlar elde edilebilir. ELISA, IHAT, LAT, IEP gibi testler yüksek özgüllük değerlerine sahip olup, özgüllük değerleri arasında anlamlı fark yoktur. Bu serolojik testler arasında IgG ELISA en duyarlı serolojik testtir. Bunu LAT ve IHAT takip eder. IgG alt sınıflarına ait belirli antikorların tespiti tanısal değeri arttırabilmektedir (9,67,68).

Tablo 5: Gharbi sınıflaması (66)

Tip-1	Tek bir kistik kavitesini dolduran saf sıvı koleksiyonu vardır. Keskin sınırlara sahip, sadece anekoik boşluklar olarak görünür.
Tip-2	Kistik yapı içerisinde duvar ayrışması gösteren sıvı koleksiyonu vardır. Laminer membran bütünlüğünü kaybetmiş veya yırtılmış olabilir. “Yüzen zar” görünümü olabilir.
Tip-3	Birçok septasyon varlığı gösteren kistik yapı ve içerisinde kız veziküllerin varlığı
Tip-4	Hiperekojen eko paterni gösteren, solid kitleyi andıran kist yapısı mevcuttur.
Tip-5	Refleksiyon veren, kalsifiye, kalın duvar yapısına sahip kist. Tip 5 lezyonlar genellikle ölü hidatik kistlere karşılık gelen kalsifiye, hiperekoik bir görünüme sahiptir.

DSÖ’nün kist hidatik çalışma grubu uzman komitesi, karaciğer kist hidatiği ile ilgili ultrason görüntülerine dayanarak uluslararası kabul edilmiş bir sınıflamaya dair bir öneri sunmuştur. DSÖ’nün yaptığı bu sınıflama, kistleri aktif, geçişsel ve aktif olmayan olarak gruplamayı sağlar. Bu da tedavi planlaması ve takip açısından önemlidir. Bu sınıflamada, CE-1 ve CE-2 aktif kistleri temsil eder, CE-3 grubu geçiş grubunu temsil eder ve CE-3a ile CE-3b olmak üzere iki alt gruba ayrılır. CE-3b de CE-1 ve CE-2 gibi aktif olarak kabul edilir. CE-4 ve CE-5 grupları ise aktif olmayan, geç evre kistlerdir. Önemli bir nokta, Gharbi sınıflamasının CE-3b'yi CE-4 kistlerinden ayırt etmemesidir. Bu da tedaviye evre spesifik bir yaklaşımı engeller. Gharbi tip 2 kistler CE-3a’ya, Gharbi tip 3 kistler ise CE-2 ve CE-3b’ye denk gelmektedir. Ayrıca Gharbi sınıflamasında olmayan, belirsiz kistik lezyonları gösteren "CL" kategorisi, kesin bir tanı konulmadan önce daha fazla araştırmaya ihtiyaç duyar. (9,65,66,69). Bu sınıflama **Tablo 6** ve **Şekil 6**’da gösterilmiştir.

Tablo 6: Dünya Sağlık Örgütüne göre karaciğer ultrason görüntülerine dayanarak belirlenen kist tipleri (9,65,66,69)

CL	Hiperekojen kistik duvarı tam gözükmeyen, homojen anekoik içerikli, genellikle küçük yuvarlak basit bir kisttir. Parazit doğası hakkında kesin bir karar verilmeden önce daha fazla araştırmaya ihtiyaç duyulan belirsiz bir kistik lezyonu ifade eder. Bu nedenle, bu kategori parazit doğası tanımlanana kadar bir kiste atanan geçici bir etikettir. Bu etiket, serolojik test sonuçlarının beklemede olduğu endemik bölgelerdeki ultrason araştırmalarında çok faydalıdır. Eğer bu kistik lezyonlar E.granulosus kaynaklıysa, bu kistler genellikle gelişimin erken aşamalarında bulunur ve genellikle üreme yeteneğine sahip değildirler.
CE-1	Tek odacıklı, homojen anekoik içeriğe sahip, duvarının belirgin olduğu basit bir kisttir. Kist içindeki hidatik kum, kar taneleri şeklinde gözükebilir. Kist bu evrede aktiftir.
CE-2	Tekerlek benzeri görünümde birçok vezikül ve septanın olduğu, duvarın belirgin gözüktüğü aktif kisttir. Kız veziküllerin varlığı ile bal peteği görünümü oluşabilir.
CE-3	Kist dejenerasyonunun başlamış olduğu geçiş evresidir. 3a ve 3b olmak üzere iki tipe ayrılır. CE-3a'da kist, kız veziküller oluşturup aktif hale gelebileceği gibi, dejenere olup inaktif de olabilir. Bu yüzden bu aşamaya geçiş (transizyonel) dönemi denir. CE-3a tipinde endokist dış duvar yani perikistten ayrışıp kist içerinde yüzer gibi gözükür. Bu görünüme "su zambağı" görünümü denir. CE-3b tipinde, katı bir matriste kız veziküller gözükür ve bu tip aktif olarak kabul edilir.
CE-4	Heterojen hipoekoik ve hiperekoik dejeneratif içerik olup, kız vezikül içermez. Canlı protoskoleks içermez ve aktif değillerdir.
CE-5	Kalsifiye olmuş kalın yay şeklinde bir duvar görünümü ve posteriorunda akustik gölgelenme izlenir. Kalsifikasyon kısmi veya tamamen olabilir. Genellikle fertil olmayıp, inaktif kabul edilirler.

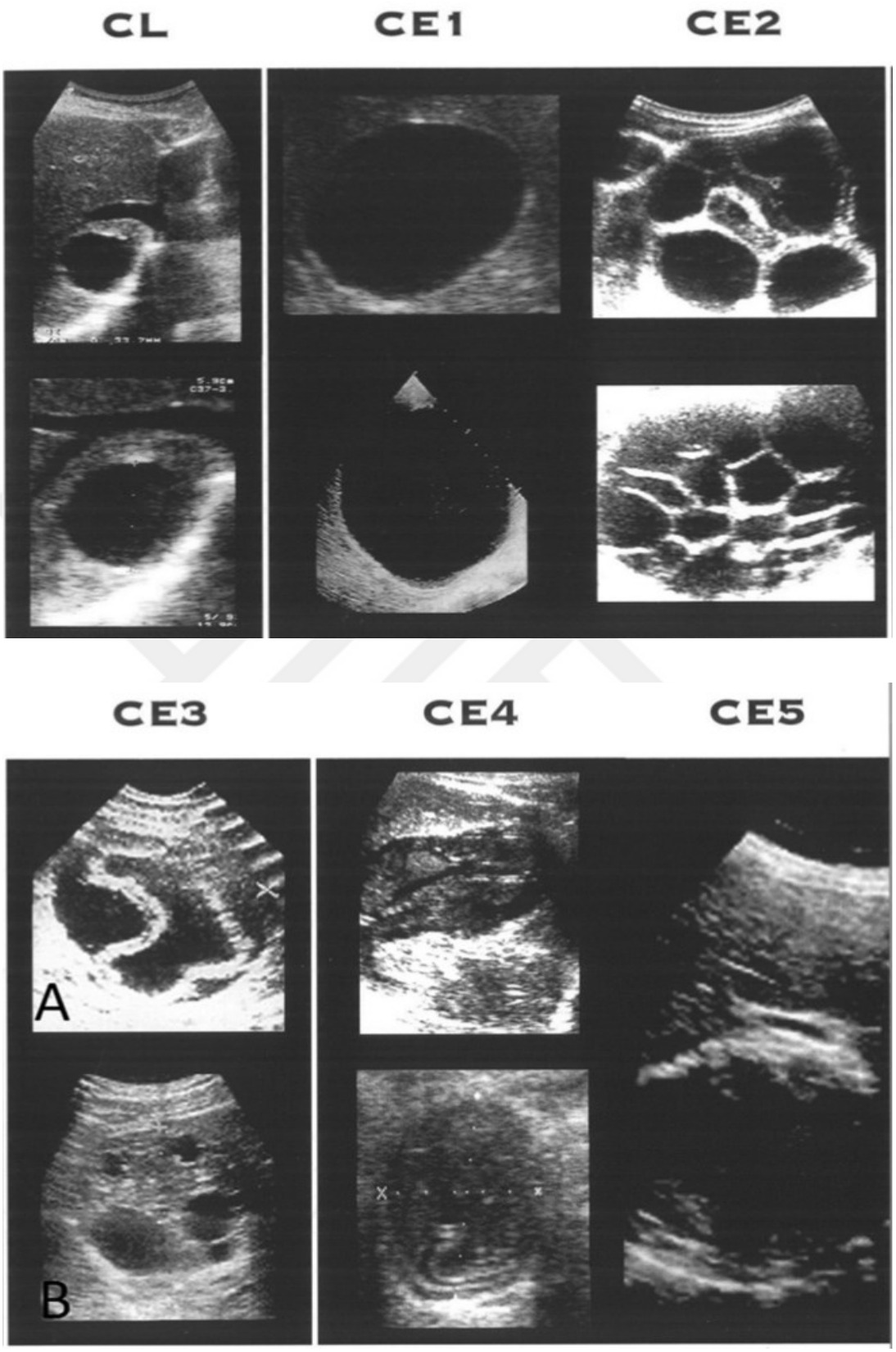

Şekil 6: Dünya Sağlık Örgütü sınıflamasına göre karaciğerdeki hidatik kistlerin evreleri (41)

2.8 Tedavi Seçenekleri

KE tedavi seçeneklerinde “Bekle ve Gör" olarak tanımlanan takip, medikal tedavi, cerrahi ve cerrahi olmayan girişimsel teknikler mevcuttur. Hangi tedavinin seçileceği kist özellikleri, evresi ve hastaların uzun vadeli takibe uyumu gibi faktörlere dayanmaktadır. Belirli düzeyde klinik deneyim gerektiği için hastalar, üst basamakta yer alan büyük tedavi merkezlerine yönlendirilmelidir. Kalsifiye olmuş Gharbi tip 5 veya CE-5 tip kistler, semptom vermeyen komplike olmamış Gharbi tip 4 veya CE-4 tip kistler için takip önerilmektedir (2,70). Komplike olmayan karaciğer hidatik kistlerinde tedavi ve alternatif tedavi yaklaşımları **Tablo 7’**de gösterilmiştir. Komplike olan kistler için boyut ve evre bakılmaksızın cerrahi ilk seçenektir.

2.8.1 Medikal tedavi

Echinococcus türlerinin larva gelişimini engelleyen ve etkili olan sistemik ilaç benzimidazollerdir. Mebendazol, Echinococcus’a karşı etkisi kanıtlanmış ilk benzimidazoldür. Daha sonra biyoyararlanım ve daha kolay uygulanabilirliği nedeniyle albendazol tedavide tercih edilen ilaç olmuştur. Albendazol, günde 10-15 mg/kg dozunda ikiye bölünerek alınmaktadır. Uygulamada 400 mg’lık tablet yemek sonrası günde iki kez olmak üzere, günde toplam 800 mg reçete edilir. Mebendazol, günde 40-50 mg/kg dozunda, üçe bölünerek verilir. Mebendazol, albendazol mevcut değil veya tolere edilemiyor ise alternatif olarak kullanılabilir. Kist hidatikte sistemik tedavi tek başına küçük veya orta büyüklükteki izole kistler, çok sayıda organ tutulumu olan multipl ve inoperabl kist varlığında tercih edilir. Benzimidazoller her yaş grubunda kullanılabilir. Ancak gençlerde daha etkindir, ancak 6 yaşın altındaki hasta grubu için yeterli bilgi mevcut değildir. Albendazol boyutu küçük olan CE-1 ve CE-3a grubu kistlerde daha etkilidir. Genellikle tedavi 6 aya kadar oral olarak uygulanır. Tedavi süreci uzadıkça iyileşen hasta oranı önemli ölçüde değişmemektedir. Medikal tedavinin bir diğer önemli endikasyonu sekonder ekinokokkozun önlenmesidir. Hepatotoksisite, lökopeni, trombositopeni ve alopesi benzimidazollerin yan etkileridir. Ayrıca hayvan deneylerinde benzimidazollerin embriyotoksisite ve teratojenite riskleri görülmüştür. Albendazolün, PAİR gibi girişimsel işlemler ile rutin olarak kombine şekilde kullanılması önerilir. Ameliyat öncesi ilaç kullanımı tekrar veya yeni kist oluşumu riskini azaltabilir ve mevcut kist içindeki basıncı azaltarak ameliyatı kolaylaştırabilir. Albendazolün yavaş etkinliğine dayanarak, girişimsel prosedürlerden

önce sistemik tedavi başlanmalı ve işlemden sonra da devam edilmelidir. Semptomsuz kalsifiye kistler için "Bekle ve Gör" stratejisi ile hastalar ilaçsız takip edilmektedir. Rüptür riski olan büyük ve yüzeyel kistlerde, ciddi kronik karaciğer hastalığı ve kemik iliği depresyonu olan hastalarda ilaç tedavisi kontrendikedir (18,70–74).

Benzimidazol ile takip edilmiş uzun süreli çalışmalar derlendiğinde, tam iyileşme %10-30 arasında değişmektedir. %50-70 oranları arasında dejenerasyon ve boyutta küçülme görülür. Yaklaşık %25 oranında kistlerde morfolojik olarak değişiklik saptanmaz ve kemoterapi sonrasında %14-25 oranları arasında nüks gözlenebilmektedir (9).

Prazikuantel, antiparazitik ilaç olarak üçüncü bir seçenektir ve kist hidatiğe karşı etkinliği gösterilmiştir (75,76). Albendazol ile kombine edilerek kullanıldığında, tek başına kullanılan albendazole göre daha etkin bulunmuştur. Ancak kombine tedavinin, albendazol metabolitlerinin plazma seviyesini arttırarak yan etki ihtimalini arttırdığı düşünülmektedir (9,70,77). İnsanlara bulaşı önlemek amacıyla güvenli hayvan kesim koşullarının sağlanması dışında, köpeklere prazikuantel uygulanmaktadır (78).

2.8.2 Girişimsel yöntemler

Perkütan işlemler 1980'lerde uygulanmaya başlamış olup, günümüzde de popülerliğini korumaktadır. En çok uygulanan perkütan işlem PAİR prosedürüdür.

PAİR'de ilk önce USG rehberliğinde kistlere ponksiyon yapılır. Ponksiyon sonrası kist içindeki sıvı aspire edilir. Ardından skolosidal ajan kist içine enjekte edilir ve ortalama 10-20 dakika beklenir. Enjekte edilen skolosidal ajan olarak genellikle hipertonik salin ve etanol kullanılır. Bekleme süresi sonlanınca, içerik yeniden aspire edilir. PAİR minimal invaziv bir işlem olup, cerrahiden daha az risk teşkil eder. Tanıyı doğrulatır ve büyük oranda protoskolekslerin kist sıvısıyla birlikte aspire edilmesine imkân tanır. Uzun hastanede kalım süresi gerektirmez. PAİR prosedürü sonrası sekonder ekinokokkoz ihtimalini azaltmak için, işlemden 4 gün önce albendazol başlanır ve işlem sonrası en az 1 ay süresince kullanılması önerilir. Eğer mebendazol kullanılacak ise işlem sonrası en az 3 ay kullanılması önerilir. Eğer hasta erken gebelik dönemindeyse, ilaç kullanımı tercih edilmez. PAİR genellikle 5 cm'den büyük CE-1 ve CE-3A ya da Gharbi tip 1 ve 2 kistlere uygulanmaktadır. Özellikle anekoik, düzenli çift lamine tabakalı kistler tercih edilir. Birden fazla büyük kist bulunması durumunda

da tercih edilmektedir. Ayrıca ameliyat sonrası nüks veya ilaç tedavisinin işe yaramaması varlığında tercih edilebilir. Karaciğerde erişimi güç bölgede yerleşmiş kistler, bal peteği görünümüne sahip multipl septal bölünmelere sahip kistler, hiperekojen solid veya kalsifiye kistler, safra yollarıyla ilişkisi olan kistler ve akciğerdeki kistler PAİR işlemi için kontrendike durumlardır. Ayrıca yüzeyel yerleşimli büyük kistlerde rüptür ve batın içine serpilme ihtimali olduğundan kontrendikedir. PAİR işleminde kist içine enjekte edilen skolosidal ajana bağlı olarak kolanjit gelişebilir. Bunu önlemek için kistin safra yollarına açılmadığının teyit edilmesi gerekmektedir. Enjeksiyon öncesi aspire edilen kist sıvısında bilirubin değeri incelenerek bu durum teyit edilebilir. Kist sıvısında bilirubin saptanması kistin safra yollarına açıldığını göstermektedir (79,80).

2000'li yıllarda ortaya atılmış modifiye kateterizasyon tekniği (MoCAT), 10 cm'ye kadar olan kistlerde, kist sıvısı aspirasyonunun dışında kiste ait membranların da aspirasyonunu sağlamaktadır. Deneyimli hekimler tarafından uygulandığında CE-2 ve CE-3b (Gharbi tip 3) kistler için cerrahiye alternatif bir tedavidir (79,81).

2.8.3 Cerrahi

Cerrahi, kistin bir bütün olarak çıkarılmasını sağlayarak tam iyileşme için en iyi tedavi yöntemdir. Burada amaç kist içindeki parazitleri öldürmek, kist içeriğini boşaltmak, germinal tabakayı çıkarmak ve kalan boşluğu oblitere etmektir. Bir zamanlar karaciğer kist hidatiği tedavisinde cerrahi en sık tercih edilen yöntem olsa da günümüzde safra fistülü olan kistler veya perfore kistler gibi komplike olmuş vakalar ve CE-2, CE-3b yani Gharbi tip 3 kistler için tercih edilmektedir. Ayrıca perkütan tedaviler için uygun olmayan vakalarda da gene cerrahi bir alternatif sunmaktadır. Gebelikte ve birden fazla organda çok sayıda kistin olduğu vakalarda ameliyat önerilmemektedir. Ameliyat tipleri radikal ve konservatif teknikler olarak ikiye ayrılır. Ameliyat edilen vakalarda kanama, yara yeri enfeksiyonu gibi komplikasyonlar dışında, kist içeriğinin bulaşı sonucunda oluşabilecek anaflaksi ve nüks riski mevcuttur. Bu ihtimali azaltmak amacıyla ameliyat öncesi benzimidazol türevlerinin başlanması önerilmektedir. Sıklıkla kullanılan albendazol kist içi basıncını azaltıp yumuşatabilir. Böylelikle ameliyatta kisti çıkarmanın kolaylaşabileceği düşünülmektedir. Ayrıca ameliyat öncesi başlanan albendazolün, ameliyat sonrasında

da en az 1 ay devam etmesi, nüks ihtimalini azaltmak için önerilmektedir. (1,4,9,79,82).

Radikal teknikler, total kistektomi ve parsiyel hepatektomidir. Total kistektomi, perikist de dahil olmak üzere kistin bütün tabakalarının çıkarılmasını hedeflemektedir. Karaciğer parankimi mümkün olduğunca korunmalıdır ancak gereklilik halinde kistin büyüklüğüne de bağlı olarak karaciğer wedge rezeksiyon, segmentektomi veya lobektomi yapılabilmektedir. Radikal cerrahi sonrası mortalite oranı konservatif yaklaşımlara göre daha fazladır (83–85). Total kistektomi materyalinin bir örneği **Şekil 7**'de gösterilmiştir.

Konservatif tekniklerde amaç kist içeriklerini çıkarmaktır. Yani perikist dokusu çıkarılmaz. Konum olarak kisti çıkarmak mümkün değil veya kist ana damarsal yapılara komşu ise tercih edilmektedir. Kist çevresine hipertonik salin ile ıslatılmış gazlar serildikten sonra, kist içeriği aspire edilir ve ardından skolosidal ajan kist içine enjekte edilir. Ortalama 15-20 dakika beklenir. Bu işlem total kistektomi öncesi de yapılabilir. Ardından kist çatısı kontrollü bir şekilde açılır. Kistin çatısının açılması işlemine "Unroofing" denir. Kist içeriği ve kız veziküller ortamdan kontrollü bir şekilde uzaklaştırılır ve skolosidal ajanla kist içi yıkanıp temizlenir. Açık kalan kist kapitonaj veya omentoplasti ile kapatılabilir veya içine kateter konularak drene edilebilir. Rezidüel bir kistik kavitenin kaldığı ve kistin total olarak çıkarılamaması parsiyel (kısmi) kistektomi olarak adlandırılır. Konservatif cerrahi sonrası nüks ve morbidite oranları, radikal cerrahiye göre daha fazladır. Ancak konservatif cerrahi daha güvenli olup uygulaması daha kolaydır (1,79,83,85). Kistin çatısının açıldığı "Unroofing" görünümü **Şekil 8'**de gösterilmiştir.

Karaciğer kist hidatiği için, ilk laparoskopik cerrahi 1992 yılında raporlanmış olup, daha kısa hastanede kalım, daha az ağrı, daha az yara yeri enfeksiyonu gibi minimal invaziv cerrahinin avantajlarını sunmaktadır (79). Laparoskopik cerrahi seçili hastalarda uygulanmaktadır ve komplike olan kistlerde uygun tedavi değildir. Geleneksel olarak kist içeriğinin laparoskopik boşaltılması açık ameliyattan daha çok risk teşkil etmektedir (82). Laparoskopik unroofing ve drenajın iyi sonuçlar verdiğine inanılmakta olup, deneyimli merkezlerde uygulandığında nüks oranı %5 veya daha azdır (1). Genel olarak bakıldığında konservatif cerrahinin nüks oranlarının, açık radikal girişimlere göre daha yüksek olduğu gözlenmektedir. Daha önceden uygulanan

ve başarısız sonuçlanan PAİR, medikal tedavi, laparoskopi gibi invaziv olmayan girişimler sonrası açık cerrahi tercih edilir (79,84).

Şekil 7: Total kistektomi materyali (79)

Şekil 8: Konservatif cerrahi ile kist çatısının açılması (79)

Karaciğer kist hidatiğinin en sık gözlenen komplikasyonu kistin safra yollarıyla bağlantılı olmasıdır (79). İnsidans %1'den %25'e kadar değişkenlik göstermektedir (86). Kist çapı 7.5 cm'den fazla olduğunda, safra yollarına fistül gelişme ihtimalinin arttığı savunulmaktadır (87). Sarılık, bilirubin değerlerinde artış, safra yollarında genişleme gözlenmesi kisto-biliyer fistülü akla getirmelidir (86). MRCP ve endoskopik retrograd kolanjiyo-pankreatografi (ERCP) bu gibi durumlarda altın standarttır (85). Eğer ameliyat öncesinde şüphe oluşturacak bir durum gözlenmediyse, ameliyat sırasında kist içeriğinden safra gelmesi, kist lojunda orifis, ana safra kanalında genişleme veya safra kanalı açıldığında kist içerikleri gözlenebilir. Ameliyat sonrasında ise kist lojundaki drenden safra gelmesi safra yolu ile lojun bağlantılı olduğunu göstermektedir. Ameliyat sırasında safra gelen orifisi görme ihtimali çoğu zaman mümkün olmamakla birlikte, kistin posterior yerleşimli olması orifisi görebilme imkanını güçleştirmektedir. Bu gibi durumlarda intra-operatif kolanjiyografi yapılabilir. Eğer orifis gözlenir ve ana safra kanalında genişleme yoksa basit sütür ile orifis kapatılmalıdır. Normal genişlikteki bir koledokta kist içerikleri gözlenirse, koledokotomi yapılarak kist içerikleri temizlenir ve T-tüp takılır. Eğer koledok da genişse koledokoduodenostomi önerilmektedir. Eğer ameliyat sırasında fistül gözlenmez ve ameliyat sonrası saptanır ise ERCP yapılmalıdır. Operasyon sonrası gözlenen inatçı fistüllerde ERCP ile sfinkterotomi yapılmalı ve kist materyalleri temizlenmelidir. Ana safra kanalında temizlenemeyen kist materyalleri var ise veya biliyer stenoz mevcut ise stentleme de önerilmektedir (86,88).

Tablo 7: Komplike olmayan karaciğer hidatik kistlerinde tedavi ve alternatif tedavi yaklaşımları (2,9,70,71,79).

Evre	**Boyut**	**Öncelikli Tedavi**	**Alternatif Tedavi**
CE-1 ve CE-3a (Gharbi tip 1 ve 2)	< 5 cm	Albendazol	PAİR ve Albendazol
CE-1 ve CE-3a (Gharbi tip 1 ve 2)	> 5 cm	PAİR ve Albendazol	Kist çapı 10 cm'den fazla ise Cerrahi ve Albendazol
CE-2 ve CE-3b (Gharbi tip 3)	> 5 cm	Cerrahi ve Albendazol	Cerrahi ve Albendazol (MoCAT + Albendazol kist boyutu 10 cm'den az ise alternatif olabilir)
	< 5 cm	Albendazol ile takip edilebilir	
CE-4 ve CE-5 (Gharbi tip 4 ve 5)	Her boyut	Bekle ve Gör	Bekle ve Gör

2.9 Etkinliği Araştırılacak Bitkisel Ajanlar

2.9.1 Commiphora molmol

Diğer adıyla Commiphora myrrha olup, halk arasında mür adıyla bilinmektedir. Ana bileşikleri curzeren ve beta elemendir. Özellikle Orta Doğu ve Kuzey Afrika'da Commiphora cinsi dikenli dallara sahip ağaçlardan elde edilen reçine ve uçucu yağlardan oluşur. Mür antik medeniyetlerde yara iyileşmesi, ağrı, kırık, diş enfeksiyonu, ağız ülseri, cilt problemleri, paraziter hastalıklar, gastrointestinal hastalıklar gibi durumlarda kullanılmıştır. Mısır'da mumyalama işleminde de kullanımı bilinmektedir. Günümüzde antienflamatuar, antiviral, antibakteriyel, nöroprotektif, karaciğer koruyucu, antidiyabetik, analjezik, antiparazitik ve kanser hücrelerine karşı etkileri gösterilmiştir. Toksik etkisi olmadığı ve güvenli bir şekilde kullanılabileceği düşünülmektedir, ancak gebelikte düşüğe yol açabileceği belirtilmiştir. Trematodlar sınıfında yer alan bir helmint olan Schistosoma mansoni'ye karşı etkinliği olduğu düşünülmektedir ancak mekanizması henüz net anlaşılamamıştır. Helmintlerin kas paralizisi sonucu hareket etme yetisini kaybettirerek, yıkımın gerçekleştiği karaciğere taşınmasına yol açtığı öne sürülmektedir. Ancak mürün Schistosoma'ya karşı etkinliği çelişkilidir. Etkinliği olmadığını gösteren çalışmalar da mevcuttur. Şistozomiyazisteki çelişkinin aksine, Fasciola üzerine kesin etkisi gösterilmiştir. Mürün oral formu olan Mirazid, Fasciola tedavisinde güvenli ve etkilidir. Tavşanlar üzerinde yapılan deneyde oral olarak günde 20 mg Mirazid'in, Fasciola gigantica'yı tamamen ortadan kaldırdığı bildirilmiştir. Trikomonas, Criptosporidium gibi protozoalara, B.alexandrina, B.truncates ve L.cailliaudi gibi molusk yumurtalarına, Culex pipiens ve Aedes caspius türü sivrisineklerin larvalarına karşı etkileri de gösterilmiştir. Mürün esansiyel yağının günümüzde kozmetik ve parfüm sektöründe de yeri bulunmaktadır (89,90). Şekil 9'da Commiphora bitkisi ve sakızımsı reçinesi gösterilmiştir.

Şekil 9: Commiphora molmol (90)

2.9.2 Cinchona officinalis

Cinchona officinalis diğer adıyla Kınakına ağacı Güney Amerika'da, Amazon yağmur ormanlarında bulunmaktadır. Ana bileşenleri kinin ve kinidin olmak üzere alkaloidlerdir. "Kinin" adı, 1638'de bir Peru valisinin eşi olan Cinchon Kontesi'nin iyileşme hikayesinden türetilmiştir. Kinin tarihte ateş, hazımsızlık, ağız ve boğaz hastalıkları ve kanser gibi durumlarda kullanılmıştır. 1820'de, kinin alkaloidi, Fransız kimyagerler Joseph Caventou ve Joseph Pelletier tarafından cinchona kabuğundan tanımlanmış ve izole edilmiştir.

Cinchona officinalis'in etanol ekstresi, S.aureus, B.cereus, Streptococcus B hemolitik ve Pseudomonas aeruginosa'ya karşı antimikrobiyal aktivite, hekzan ekstresi Bacillus cereus ve E.coli'ye karşı aktivite göstermiştir. Kininin, E.coli'nin konak hücrelerine invazyonunu engellediği düşünülmektedir. Diğer deneylerde, Streptococcus pneumoniae, Salmonella typhimurium ve Shigella flexneri'nin kinine duyarlı olduğu gözlemlenmiştir. Kinin sıtma tedavisinde önemli bir yer almaktadır. Oral kininin belirgin yan etkileri arasında kulak çınlaması, baş dönmesi ve mide bulantısı bulunmaktadır. Kininin önemli dezavantajları arasında özellikle düşük tolere edilebilirliği, uzun tedavi süresi ve tabletlerinin hoş olmayan acı tadı bulunmaktadır. Bu nedenle, DSÖ tarafından artık sıtma için birinci basamak tedavi olarak önerilmemekte ve yalnızca artemisinin bulunmadığı durumlarda kullanılması önerilmektedir. Ancak ilk trimesterdeki gebelerde artemisinin yerine kinin birinci basamak tedavide yer almaktadır. Kininin ayrıca L.loa ve S.mansoni'ye karşı da öldürücü etkileri gösterilmiştir (89,91,92). Şekil 10'da Cinchona ağacı ve kinin kimyasal formülü gösterilmiştir.

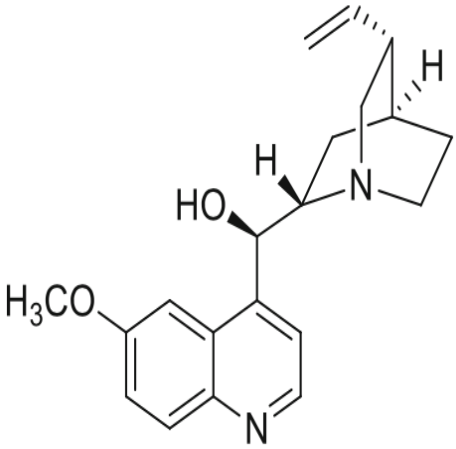

Şekil 10: Cinchona ağacı ve kinin kimyasal formülü (93)

2.9.3 Artemisia annua

Asteraceae familyası, çok sayıda cinsi içerir ve Artemisia cinsi, en büyük ve dünya genelinde en yaygın olanlarından biridir. Artemisia cinsi, Antartika dışındaki tüm kıtalara coğrafi olarak yayılmış 500'den fazla türe sahiptir. Bu cins, deniz seviyesinden yüksek rakımlara kadar çeşitli ortamlara uyum sağlayabilmektedir. Ancak, çoğu Artemisia türü Kuzey Yarımküre'de daha iyi gelişirken, Güney Yarımküre'de daha az yaygındır. Artemisia isminin kökeni için iki teori mevcuttur. İlk teori Yunan tanrıçası, Zeus'un kızı ve Apollo'nun kız kardeşi olan, vahşi hayvanların koruyucusu ve av tanrıçası olarak kabul edilen "Artemis"ten geldiğidir. İkinci teori ise adın kökeninin Karya Kralı Mausolus'un kız kardeşi ve karısı olan Halikarnas Kraliçesi “Artemisia”dan geldiğidir. Artemisia cinsinin en çok bilinen türleri peygamber süpürgesi olarak bilinen A.annua ve pelin otu olarak bilinen A.absinthium’dur.

A.annua, tropikal ve subtropikal iklimlerde yetişen bir bitkidir. Bitki, ateşli hastalıklarda tedavi için antik Çin metinlerinde görülmektedir. İlk kez MÖ 281-340 yılları arasında Hong Ge tarafından "Acil Durum Tedavisi İçin Reçeteler El Kitabı"nda ateş ve titreme tedavisinde kullanılan bir çare olarak bahsedilmiştir. Artemisia annua bitkisinde bir dizi biyoaktif metabolit tespit edilmiştir. En kapsamlı şekilde incelenenlerden biri artemisinindir. Artemisinin, antimalaryal aktivitesi nedeniyle mevcut antimalaryal ilaç stratejilerinde önemli bir rol oynamaktadır. Bu etkin bileşenin yanı sıra, Artemisia annua'nın amino asitler, vitaminler, mineraller ve sağlık için

esansiyel elementleri içeren ilginç bir beslenme profilinin olduğu gözlemlenmiştir. Keşfinden bu yana, Artemisia annua'nın kimyasal bileşimi üzerine geniş çaplı araştırmalar yapılmış olup bitki genelinde 600'den fazla ikincil metabolit tespit edilmiştir. Bu metabolitler arasında seskiterpenoidler, triterpenoidler, monoterpenoidler, steroidler, flavonoidler, kumarinler, alkaloitler ve benzenoidler bulunmaktadır. Bitkinin antiromatizmal, antienflamatuar, antihipertansif, antioksidan, antimikrobiyal, antiviral, antifungal, immünsüpresif, antiparazitik, anjiyotensin dönüştürücü enzim inhibitör aktivitesi ve kansere karşı aktivitesi gibi mevcut olan çok sayıdaki etkinliği gösterilmiştir. Tu Youyou, artemisinin ve türevlerinin sıtma tedavisinde etkisini göstererek 2015 yılında Nobel ödülünü kazanmıştır. Plasmodium falciparum'un neden olduğu komplike olmayan sıtma tedavisi için DSÖ de artemisinin bazlı kombinasyon tedavilerini ilk tercih olarak önermektedir. Sıtma dışında ayrıca Schistosoma mansoni, Toxoplasma gondii, Leishmania ve Acanthamoeba türlerine karşı da antiparazitik etkileri bildirilmiştir (91,94–98). Şekil 11'de Artemisia annua bitkisinin dışardan görünümü ve ana bileşen artemisininin kimyasal yapısı gösterilmiştir.

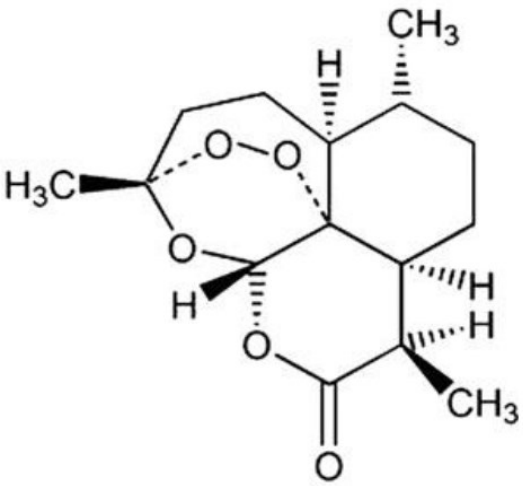

Şekil 11: Artemisia annua bitkisi ve Artemisinin kimyasal formülü (99)

2.9.4 Camellia sinensis

Theaceae familyasında bulunan Camellia sinensis, halk arasında bilinen ismiyle çay, kullanılan bitki kısmı ya da fermantasyon derecesine göre yeşil çay, koyu çay, sarı çay, siyah çay gibi farklı çay tiplerine ayrılır. Yeşil çay, keşfedilen ilk çaydır. Fermante edilmemiş bir çay olan yeşil çay, çayın orijinal kimyasal bileşenlerini tamamen korur ve yapım aşamasında diğer çaylara göre daha az vitamin kaybına uğrar.

Yapısında amino asitler, pürin alkaloitler, fenolik asitler, flavanoidler, kateşinler, organik asitler, mineraller bulunur. Yeşil çaydaki polifenoller mükemmel bir doğal antioksidan olarak kullanılabilir. Fosfor ve potasyum yapısındaki en sık olan minerallerdir. Teanin ve gama aminobütirik asit, çayda bulunan iki önemli aktif amino asittir ve sinir sistemi üzerinde koruyucu etkilere sahiptirler. Çayın hafif tatlı olma nedeni, içinde az miktarda karbonhidrat içermesidir. Çaydaki çoğu karbonhidrat, selüloz, nişasta ve pektin gibi suda çözünmeyen polisakkaritlerdir. Ayrıca çayın yapısında vitamin B, C ve E bulunmaktadır. Çayda bulunan çeşitli kimyasal bileşenler arasında, bir kateşin olan Epigallokateşin Gallat (EGCG), çoğu biyoaktiviteden sorumlu olan en önemli bileşendir. Epigallokateşin Gallat, antikanser, antiviral, antioksidan, antidiyabetik, antibakteriyel, antiparaziter etkilerin çoğundan sorumludur.

Çayın, tümör hücrelerinin migrasyonunu, proliferasyonunu ve invazyonunu azalttığı, kanser hücrelerinde apoptozisi desteklediği ve anjiyogenezi inhibe ettiği gösterilmiştir. H.pylori, S.aureus, S.typhimurium, L.monocytogenes, M.tuberculosis'e karşı antibakteriyel etkileri olduğu gösterilmiştir. Leishmania'ya karşı antiparaziter etki çaydaki EGCG ve Epikateşin Gallat gibi polifenol bileşikler aracılığıyla olduğu bildirilmiştir. Antiviral olarak çayın HIV-1 integraz aktivitesini azaltma, İnfluenza A aktivitesini azaltma, HBV üretimini engelleme, HAV aktivasyonunu engelleme ve Zika virüsün hücrelere girişini engelleme gibi etkileri vardır. Ayrıca çayın metabolik sendrom, obezite ve kardiyovasküler hastalıklara karşı da olumlu etkileri vardır. Sıtmanın en çok vektör olarak kullanığı sivrisinek taşıyıcıları Anopheles arabiensis ve Anopheles gambiae'nın, larvalarında çay ekstresinin öldürücülüğü kanıtlanmış olup, sıtmanın kontrolünde kullanılabileceği ileri sürülmektedir (100–102). Şekil 12'de Camellia sinensis yaprakları ve EGCG kimyasal formülü gösterilmiştir.

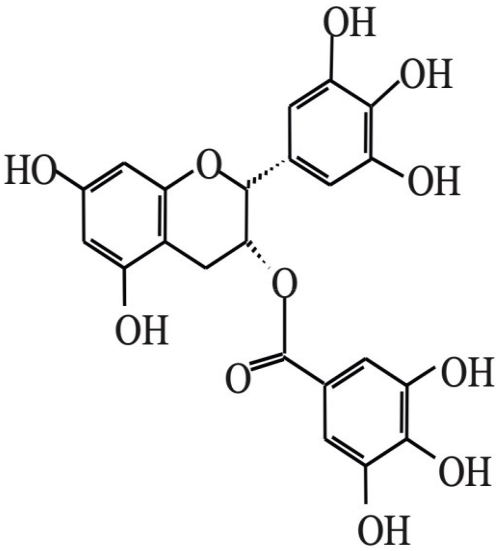

Şekil 12: Camellia sinensis ve Epigallokateşin Gallat kimyasal formülü (103,104)

3. GEREÇ VE YÖNTEM:

3.1 Etik Kurul Onamı

15.09.2023 tarihinde, 2023/247 sayılı girişimsel olmayan araştırmalar için etik kurul onayı, Bezmialem Vakıf Üniversitesi Yerel Etik Kurulu‘ndan alındı (Ek-1).

3.2 Protoskolekslerin Hazırlanması

Karaciğerde Gharbi tip 3 hidatik kist ile uyumlu büyük kisti olan bir hasta elektif planlanarak ameliyata alındı. Operasyonda kistin çatısı açılmadan önce kist içeriği aspire edildi. Aspire edilen içerikler gavaj enjektöründe toplandı ve deney için saklandı. Kist çatısı açıldıktan sonra kist içeriği temizlendi ve kist içeriğinde yer alan kız veziküller açılmaması maksadıyla dikkatli bir şekilde toplanıp izotonik solüsyon ile yıkandı ve deney için ayrıldı. Steril şekilde deney için ayrılan kız veziküller, aspire edilen kist sıvısı içinde açıldı ve ardından bütün sıvı cam silindirlerde toplandı. Belli bir süre bekledikten sonra protoskoleksler dibe çöktü ve üst kısımda kalan süpernatant atıldı. Ardından protoskoleksler PBS ile üç kez yıkandı. Protoskolekslerin canlılığı ışık mikroskobu altında hareketleriyle gözlendi ve +4 °C’de in vitro deney aşamasına kadar saklandı. Şekil 13’te ameliyatta karaciğer kisti içinden çıkarılan kız veziküller gösterilmiştir.

3.3 Etkenlerin Hazırlanması

Cinchona officinalis (kına kına), Camellia sinensis (yeşil çay) ve Commiphora molmol (mür) yerel bir marketten alındı. Bu üç bitkinin metanol ekstresi deneyde kullanılmak üzere tarafımızca hazırlandı. 100 gram kuru bitki üzerine 1 litre metanol çözücüsü ilave edildi. Oda şartlarında 2,5 saat orbital çalkalayıcıda karıştırıldı. İşlem sonrası sıvı kısmı başka bir kaba aktarıldı. Kalan bitki kalıntısı üzerine tekrar metanol çözücüsü eklenip, aynı şekilde 2,5 saat karıştırıldı ve tekrar işlem sonrası sıvı kısım uzaklaştırıldı. Bu işlem çözücü ilave edildiğinde renk değişimi olmayana kadar tekrarlandı. Elde edilen sıvı karışımın çözücüsü, düşük basınç altında Rotary

Evaporator'de, 40 °C'de uzaklaştırıldı ve ham ekstre elde edildi. Deneyde kullanılan bir diğer ajan olan Artemisia annua adlı bitkinin toz ekstresi Gökçek Şifa Laboratuvar San. Tic. Ltd. firmasından temin edildi. Bütün bitki ekstreleri kullanılacakları zamana kadar -20°C'de saklandı.

3.4 Deney Düzeni

Deney öncesinde hazırlanmış protoskolekslerin canlılığının test edilmesi maksadıyla, %0,1 eozin ile ışık mikroskobu altında inceleme gerçekleştirildi. Ölen protoskoleksler eozin ile kırmızıya boyanırken, yaşayanlar eozin ile boyanmamaktadır. Protoskolekslerin canlılığını koruduğu hem eozin ile boyanmadığından hem de hareketliliğinden teyit edildi. Thoma lamında yapılan incelemede 200.000/cc protoskoleks sayıldı ve canlılık oranı %95'ten fazlaydı. Deneyimizde her dört bitkinin de hidatik kist protoskolekslerine karşı etkinliğini incelemek için 25 mg/ml, 12,5 mg/ml ve 6,25 mg/ml olmak üzere üç farklı konsantrasyonu DMSO'da çözülerek hazırlandı. Her bir bitkinin, her bir konsantrasyonun etkinlikleri 5. dakika, 15. dakika ve 25. dakika olmak üzere üç farklı zaman diliminde incelendi. Negatif kontrol grubu için ekstrelerde kullanılan çözücü DMSO ve pozitif kontrol grubu için %20'lik hipertonik salin solüsyonu kullanıldı. Kontrol grubundaki etkenlerin de seçilmiş üç zaman dilimindeki etkinlikleri incelendi. Her bir etken, zaman problemi yaşanmaması için sırayla çalışıldı ve her inceleme üç kez yapılarak sağlamlaştırıldı. Test edilecek ajanın üç farklı konsantrasyonundan 0,05 ml alınarak kuyucuklu plakta sıralandı ve sonrasında üstlerine 0,05 ml hacminde protoskoleksleri içeren kist sıvısı eklendi. Belirlenen zaman dilimlerinde %0,1 eozin solüsyonu ile birlikte lamlara damlatılarak ışık mikroskobunda sayımlar gerçekleştirildi. Canlı kalan protoskolekslerin eozin ile boyanmadığı, ancak ölen protoskolekslerin eozin ile pembe veya kırmızıya boyandığı görüldü. Şekil 14, 15 ve 16'da protoskolekslerin mikroskop altında olan görüntüleri gösterilmiştir.

3.5 İstatistiksel Analiz

Tüm veriler IBM SPSS statistics 22.0 paket programı ile analiz edildi. Skolosidal etkinlik, gruplar arasındaki farklarına Kruskal-wallis testi, anlamlı çıkanlara ikili kıyaslamalar için posthoc testlerden Bonferroni testi yapıldı. Her grubun kendi içinde, üç zaman dilimindeki skolosidal etkinlik farklarına Friedman testi,

anlamlı çıkanlara ikili kıyaslamalar için Dunn testi yapıldı. Tanımlayıcı istatistik olarak medyan [minimum-maksimum] verildi. İstatistiksel olarak anlamlılık $p<0,05$ olarak kabul edildi.

Şekil 13: Kist içinden toplanan kız veziküller

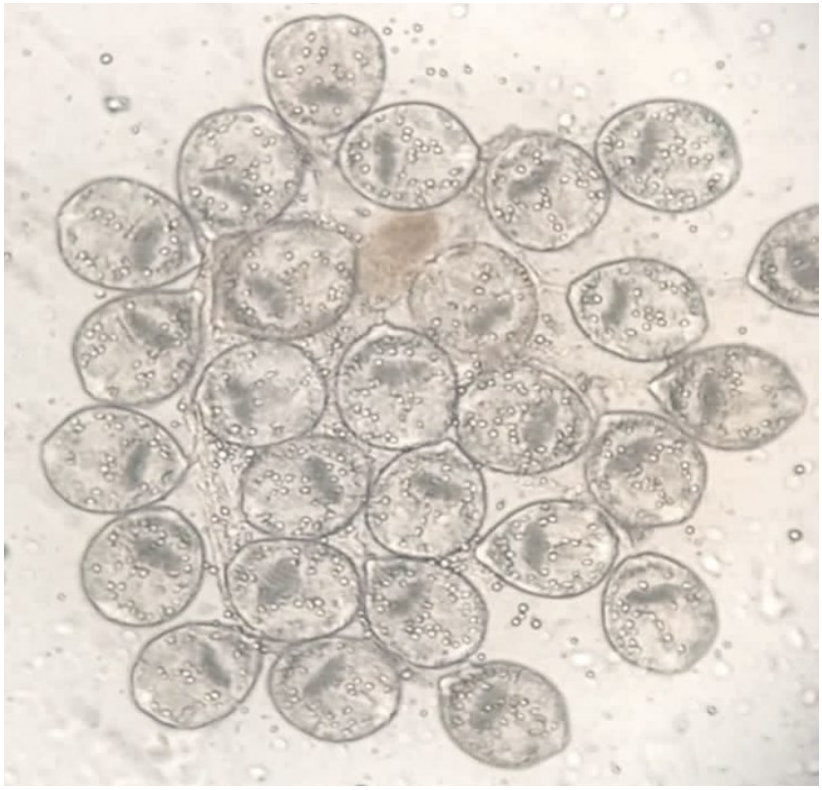

Şekil 14: Eozin ile boyanmayarak canlı gözüken protoskoleksler

Şekil 15: Ölü ve canlı protoskoleksler birlikteliği
(Eozin ile boyanarak öldüğü kabul edilen ve boyanmamış olduğundan canlı kabul edilen protoskoleksler birlikte gözükmektedir)

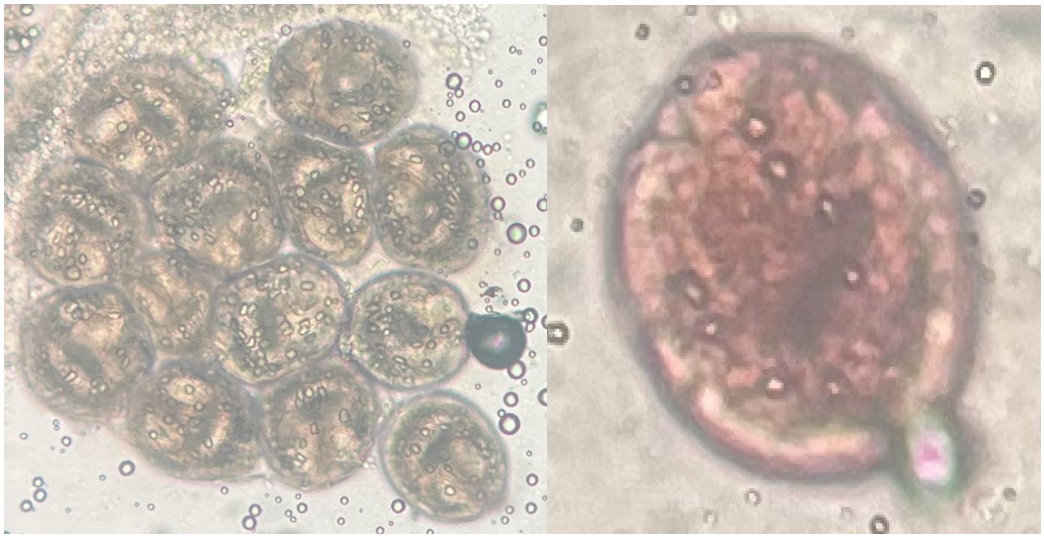

Şekil 16: Eozin ile boyanarak ölü kabul edilen protoskoleksler

4. BULGULAR:

Farklı konsantrasyonlarda ve farklı zaman dilimlerinde hem bitki ekstreleri için hem de kontrol grupları için skolosidal aktiviteler kaydedildi. Pozitif kontrol grubu için %20 hipertonik salin, negatif kontrol grubu için bitki ekstrelerini çözmek amaçlı kullanılan DMSO kullanıldı. Skolosidal aktivite, ölen skoleks sayısını yüzdesel olarak ifade etmektedir. Her deney üç kere tekrarlandı.

Cinchona officinalis 25 mg/ml'lik konsantrasyonda kullanıldığında, 25 dakikanın sonunda yaşayan skoleksin kalmadığı üç deneyde de gözlendi ve %100 etkiye ulaşarak, %20'lik hipertonik salinden bile etkili olduğu gösterildi. Deneylerde hipertonik salinin 25 dakika sonunda skolosidal aktivitesi %88,5, %89,47 ve %91 olarak kaydedildi. Diğer bir etken olan Artemisia annua 25 mg/ml'lik konsantrasyonda kullanıldığında, 25 dakikanın sonunda sırasıyla %85,5, %87,25 ve %89 skolosidal aktivite göstererek, %20'lik hipertonik salin ile yakın oranlarda kist hidatik skolekslerine karşı etkili olduğu gözlendi. Camellia sinensis ekstresinin maksimum konsantrasyonda 25 dakika sonunda sırasıyla %74,35, %76,3 ve %79,8 skolosidal aktiviteye sahip olduğu gösterildi. Commiphora molmol ekstresinin ise maksimum konsantrasyonda 25 dakika sonunda %40,5, %45,4 ve %49,85 skolosidal aktivite göstererek, kist hidatiğe karşı çok etkili olmadığı gözlendi. Negatif kontrol grubu olarak kullanılan DMSO, 25 dakika sonunda %14, %16,6 ve %16,75 skolosidal aktivite göstererek deneyimizdeki en düşük skolosidal aktiviteye sahip etken oldu. 25 mg/ml'lik Cinchona officinalis ekstresinin, skolosidal aktivitesinin her zaman diliminde de %20'lik hipertonik salinden daha fazla olduğu ve skolekslere karşı daha etkili bir silah olabileceği gözlemlendi. Tablo 8'de kullanılan bütün etkenlerin her bir konsantrasyon ve her bir zaman dilimindeki skolosidal aktiviteleri gösterilmektedir. Şekil 17, 18 ve 19'da etkenlerin, üç farklı zaman dilimindeki skolosidal aktiviteleri ortanca değerler kullanılarak grafik ile karşılaştırılmaktadır.

Her bir etkenin skolosidal aktivitelerinin, zaman ve konsantrasyon ayrımına göre analizleri sonucunda, tüm gruplar arasındaki fark istatistiksel olarak anlamlı çıkmıştır. 5. dakikada: ekstreler 6,25 mg/ml konsantrasyonda hazırlandığında, gruplar

arası p değeri 0,006; ekstreler 12,5 mg/ml konsantrasyonda hazırlandığında, gruplar arası p değeri 0,005; ekstreler 25 mg/ml konsantrasyonda hazırlandığında ise gruplar arası p değeri 0,005 olarak hesaplandı. 15. dakikada: ekstreler 6,25 mg/ml konsantrasyonda hazırlandığında, gruplar arası p değeri 0,007; ekstreler 12,5 mg/ml konsantrasyonda hazırlandığında, gruplar arası p değeri 0,005; ekstreler 25 mg/ml konsantrasyonda hazırlandığında ise gruplar arası p değeri 0,007 olarak hesaplandı. 25. dakikada: 6,25 mg/ml konsantrasyonda hazırlandığında, gruplar arası p değeri 0,005; ekstreler 12,5 mg/ml konsantrasyonda hazırlandığında, gruplar arası p değeri 0,006; ekstreler 25 mg/ml konsantrasyonda hazırlandığında ise gruplar arası p değeri 0,006 olarak hesaplandı.

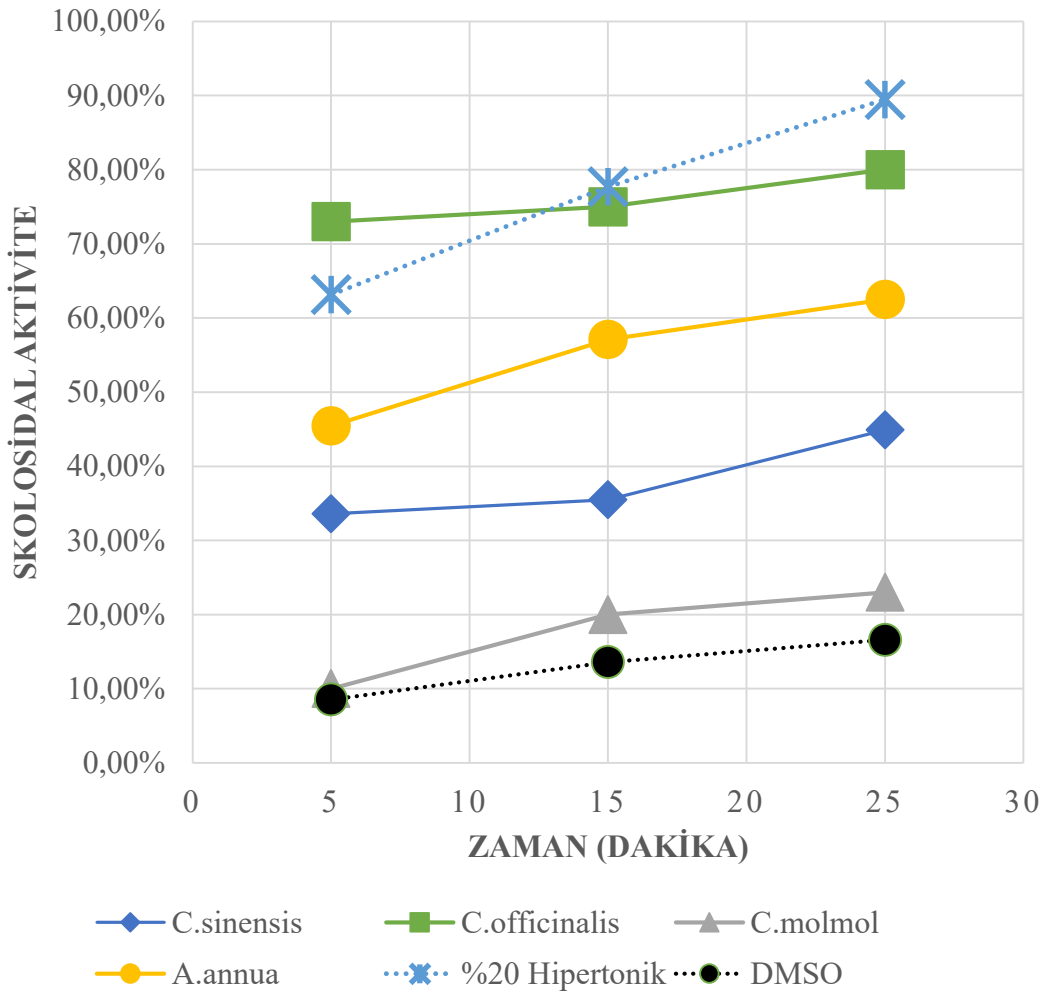

Şekil 17: 6,25 mg/ml'lik konsantrasyona sahip bitki ekstrelerinin ve kontrol gruplarının üç zaman dilimindeki skolosidal aktiviteleri

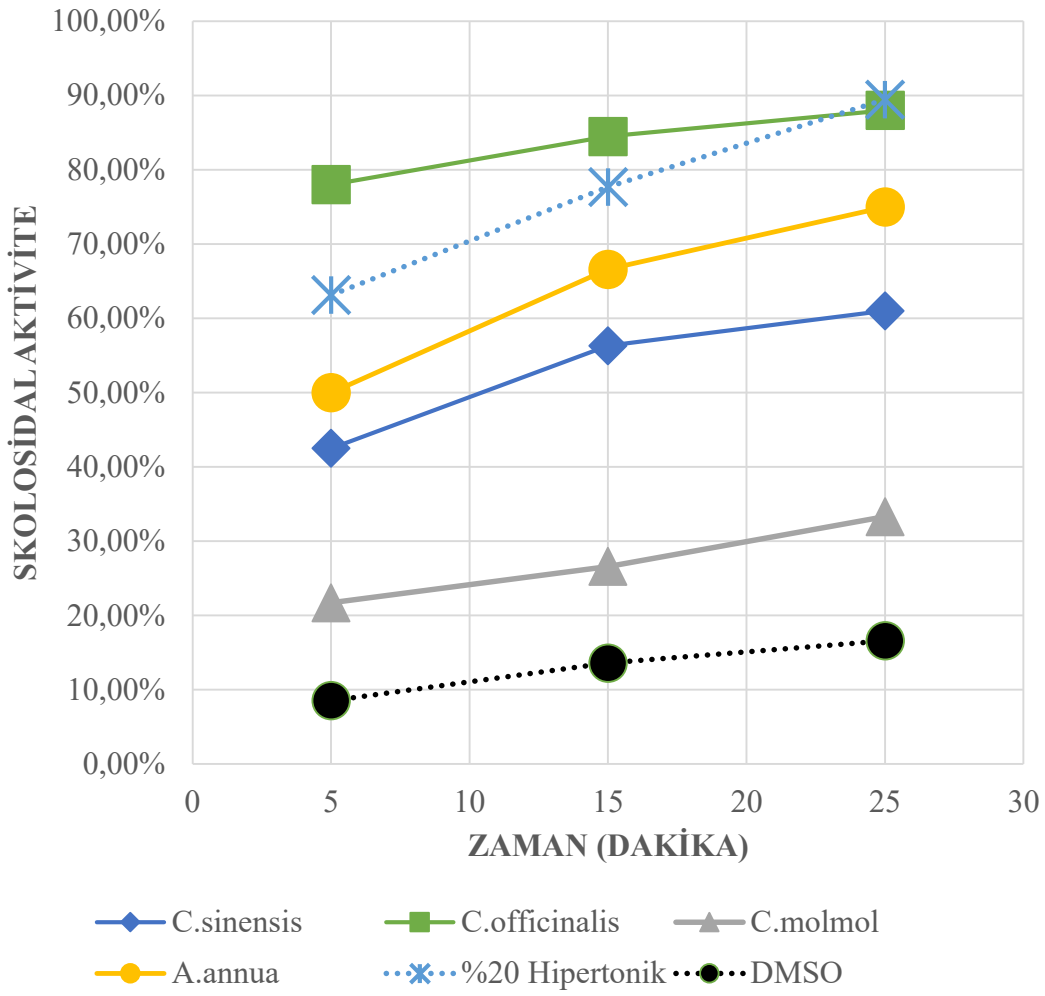

Şekil 18: 12,5 mg/ml'lik konsantrasyona sahip bitki ekstrelerinin ve kontrol gruplarının üç zaman dilimindeki skolosidal aktiviteleri

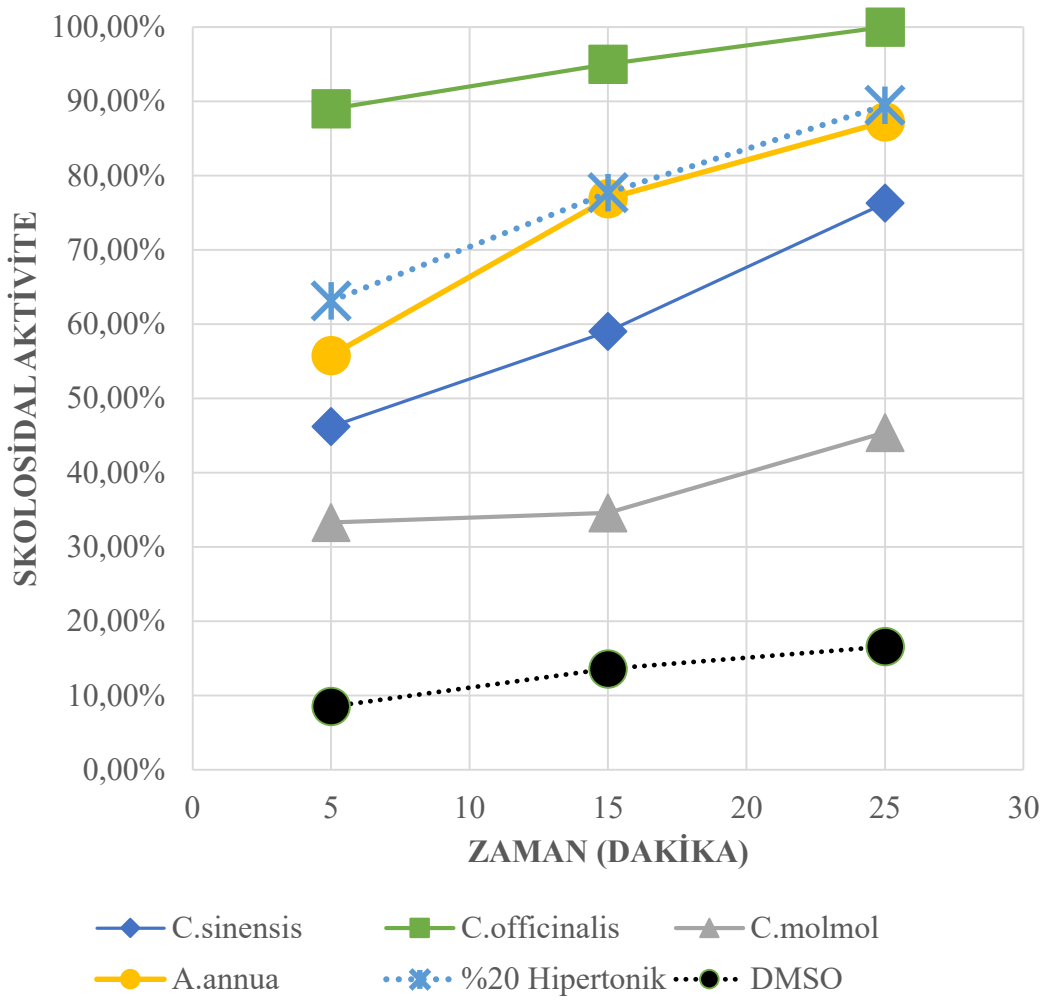

Şekil 19: 25 mg/ml'lik konsantrasyona sahip bitki ekstrelerinin ve kontrol gruplarının üç zaman dilimindeki skolosidal aktiviteleri

Tablo 8: Bitki ekstreleri ve kontrol grupları skolosidal aktivitelerinin zaman ve konsantrasyon ayrımına göre analizleri

	5. dakika			**15. dakika**			**25.dakika**		
	6,25 mg/ml	**12,5 mg/ml**	**25 mg/ml**	**6,25 mg/ml**	**12,5 mg/ml**	**25 mg/ml**	**6,25 mg/ml**	**12,5 mg/ml**	**25 mg/ml**
Camellia sinensis	33,6 [30:36,6]	42,5 [39:44,6]	46,2 [42:50,25]	35,5 [30,25:39,5]	56,3 [55,6:58,25]	59 [54:63,5]	44,9 [40:49,25]	61 [58,25:64,25]	76,3 [74,35:79,8]
Cinchona officinalis	73 [70,5:75,8]	78 [75:81]	89 [86,25:92]	75 [70,5:79,8]	84,5 [82,6:87,2]	95 [92,25:97,8]	80 [77,5:83]	88 [87:89,5]	100 [100:100]
Commiphora molmol	10 [8,25:11,35]	21,7 [18,5:22,35]	33,3 [26:35,25]	20 [16,5:23]	26,6 [23,5:27,9]	34,6 [32:36]	23 [21:25,75]	33,3 [31,3:34,8]	45,4 [40,5:49,85]
Artemisia annua	45,45 [44:46,35]	50 [47:52,75]	55,8 [52:59,25]	57,1 [52,1:61,15]	66,6 [62,5:68,65]	76,9 [74,3:79,1]	62,5 [62,5:63,5]	75 [72,55:78]	87,25 [85,5:89]
%20 Hipertonik	63,15 [60:65,25]			77,7 [74,65:78,5]			89,47 [88,5:91]		
DMSO	8,55 [6,2:9]			13,6 [10,25:13,7]			16,6 [14:16,75]		
p[a]	0,006	0,005	0,005	0,007	0,005	0,007	0,005	0,006	0,006

Değişkenlerin tanımlanmasında medyan[minimum:maksimum] değerler kullanılmıştır. Değişkenler skolosidal aktiviteyi yüzdesel olarak ifade etmektedir, a: Kruskal Wallis test

Tablo 9: Skolosidal aktivitelerin zaman konsantrasyon ayrımına göre ikili kıyaslamaları (posthoc test)

	5. dakika			15. dakika			25.dakika		
	6,25 mg/ml	**12,5 mg/ml**	**25 mg/ml**	**6,25 mg/ml**	**12,5 mg/ml**	**25 mg/ml**	**6,25 mg/ml**	**12,5 mg/ml**	**25 mg/ml**
		p[a]			**p[a]**			**p[a]**	
Camellia sinensis X %20 Hipertonik	0,169	0,169	0,169	0,169	0,169	0,284	**0,039**	0,056	0,193
Camellia sinensis X DMSO	0,221	0,169	0,169	0,079	0,169	0,169	0,168	0,169	0,168
Cinchona officinalis X %20 Hipertonik	0,491	0,491	0,491	0,939	0,491	0,320	0,491	0,702	0,443
Cinchona officinalis X DMSO	**0,001**	**<0,001**	**<0,001**	**0,002**	**<0,001**	**<0,001**	**0,006**	**0,004**	**<0,001**
Commiphora molmol X %20 Hipertonik	**0,027**	**0,039**	**0,039**	**0,014**	**0,039**	0,079	**0,006**	**0,009**	**0,046**
Commiphora molmol X DMSO	0,702	0,491	0,491	0,491	0,491	0,491	0,491	0,491	0,490
Artemisia annua X %20 Hipertonik	0,491	0,491	0,491	0,284	0,491	0,939	0,168	0,221	0,592
Artemisia annua X DMSO	0,056	**0,039**	**0,039**	**0,039**	**0,039**	**0,018**	**0,039**	**0,039**	**0,032**
%20 Hipertonik X DMSO	**0,009**	**0,006**	**0,006**	**0,002**	**0,006**	**0,014**	**0,001**	**0,001**	**0,007**
Camellia sinensis X Cinchona officinalis	**0,039**	**0,039**	**0,039**	0,092	**0,039**	**0,039**	0,168	0,126	**0,039**
Camellia sinensis X Commiphora molmol	0,400	0,491	0,491	0,491	0,491	0,491	0,491	0,491	0,490
Camellia sinensis X Artemisia annua	0,491	0,491	0,491	0,491	0,491	0,320	0,491	0,491	0,443
Cinchona officinalis X Commiphora molmol	**0,004**	**0,006**	**0,006**	**0,006**	**0,006**	**0,006**	**0,039**	**0,027**	**0,006**
Cinchona officinalis X Artemisia annua	0,169	0,169	0,169	0,169	0,169	0,284	0,491	0,400	0,193
Commiphora molmol X Artemisia annua	0,126	0,169	0,169	0,169	0,169	0,092	0,168	0,169	0,145

p<0,05 anlamlılık düzeyi; a: Bonferroni testi

Tablo 9'da bütün etkenlerin skolosidal aktiviteleri ikili olarak karşılaştırıldıklarında oluşan p değerleri gösterilmektedir. Cinchona officinalis ekstresinin, her zaman dilimi içinde ve kullanılan üç konsantrasyonda da negatif kontrol grubu olan DMSO'ya karşı daha etkili olduğu istatistiksel olarak anlamlı bulundu (p<0,05). Ayrıca %20'lik hipertonik salin, DMSO ile kıyaslandığında aralarındaki skolosidal aktivite farkı her bir deney aşamasında istatistiksel olarak

anlamlı bulundu ($p<0,05$). Commiphora molmol ekstresi, skolekslere karşı yeterli öldürücü etki göstermemesi neticesinde, %20'lik hipertonik salin ile kıyaslandığında aralarındaki skolosidal aktivite farkları anlamlı bulundu ($p<0,05$). Sadece 25 mg/ml'lik Commiphora molmol ekstresi ile, %20'lik hipertonik salinin 15. dakikadaki skolosidal aktiviteleri arasında anlamlı farklılık bulunamadı ($p=0,079$). 5. dakikada, Artemisia annua ekstresinin en düşük konsantrasyondaki skolosidal aktivitesi ile DMSO'nun skolosidal aktivitesi kıyaslandığında, aralarında istatistiksel olarak anlamlı farklılık gözlenmedi. Bu deney dışındaki diğer tüm deneylerde Artemisia annua ekstresi ile DMSO arasıındaki skolosidal aktivite farkı istatistiksel olarak anlamlı bulundu ($p<0,05$). Cinchona officinalis, %20'lik hipertonik salinden daha yüksek skolosidal aktivite göstermesine rağmen aralarında istatistiksel fark saptanmamıştır ($p>0,05$). Camellia sinensis ve Commiphora molmol ekstreleri ile negatif kontrol grubu skolosidal aktiviteleri kıyaslandığında, aralarında anlamlı farklılık bulunmadı. Böylelikle Commiphora molmol ve Camellia sinensis ekstrelerinin kullanılan konsantrasyonlarda ve deney düzeneğimizde belirtilen zaman dilimlerinde kist hidatik skolekslerine karşı bir etkisi olmadığı gösterildi ($p>0,05$). 6,25 mg/ml'lik Camellia sinensis ekstresi ile hipertonik salinin son zaman dilimindeki skolosidal aktiviteleri kıyaslandığında, aralarında anlamlı farklılık gözlemlendi ($p=0,039$).

Tablo 9'un başlarında, bitki ekstrelerinin skolosidal aktiviteleri ile kontrol grupları skolosidal aktiviteleri arasındaki ikili kıyaslamaların sonuçları gösterilmekteyken, tablonun alt kısımlarında bitki ekstreleri skolosidal aktivitelerinin birbirleri ile olan ikili kıyaslamalarının sonuçları yer almaktadır. Buna göre Cinchona officinalis ile Camellia sinensis ve Commiphora molmol ekstreleri arasındaki kıyaslamalar dikkat çekmektedir. 6,25 mg/ml'lik Camellia sinensis ile Cinchona officinalis ekstrelerinin 15. dakikadaki skolosidal aktiviteleri kıyaslandığında, aralarında anlamlı farklılık bulunmadı ($p=0,092$). Son zaman diliminde yapılan deneylerde, 6,25 mg/ml konsantrasyona sahip Camellia sinensis ve Cinchona officinalis ekstreleri karşılaştırıldığında, aralarındaki skolosidal aktivite farkının anlamlı olmadığı görüldü ($p=0,168$). Ayrıca yine son zaman dilimindeki bu iki bitki ekstresinin 12,5 mg/ml'lik konsantrasyonları arasındaki skolosidal aktivite farkı da anlamlı bulunmadı ($p=0,126$). Ancak diğer tüm deney aşamalarında Cinchona officinalis ekstresi ile Camellia sinensis ekstresi skolosidal aktiviteleri

kıyaslandığında, aralarında anlamlı farklılık olduğu tespit edildi (p<0,05). Deneylerimizde en yüksek skolosidal aktiviteyi gösteren bitkisel ekstre Cinchona officinalis ile en düşük skolosidal aktivite gösteren bitkisel ekstre Commiphora molmol, birbirleriyle karşılaştırıldığında her bir deney aşamasındaki skolosidal aktivite farkının istatistiksel olarak anlamlı olduğu gösterildi (p<0,05). Skolosidal aktivitesi yüksek bulunan ve negatif kontrol grubuyla olan kıyaslamalar sonucu bu aktivitesinin anlamlı olduğu görülen Artemisia annua ekstresi, diğer üç bitki ekstreleri ile kıyaslandığında, oluşan skolosidal aktivite farkları anlamlı bulunmadı (p>0,05).

Tablo 10: Skolosidal aktivitenin zamana göre kıyaslanması

5. dakika	15. dakika	25.dakika	p[a]
45,82 [6,2:92]	58,62 [10,25:97,8]	68,4 [14:100]	<0,001

Değişkenlerin tanımlanmasında medyan[minimum:maksimum] değerler kullanılmıştır. Değişkenler skolosidal aktiviteyi yüzdesel olarak ifade etmektedir, a: Friedman testi

Tablo 11: Skolosidal aktivitenin zamana göre ikili kıyaslamaları

	5. dakika X 15. dakika	5. dakika X 25. dakika	15. dakika X 25.dakika
p[a]	<0,001	<0,001	<0,001

p<0,05 anlamlılık düzeyi; a: Dunn testi

Tablo 10 ve 11'de kullanılan etkenden ve konsantrasyondan bağımsız olacak şekilde, sadece zamanın skolosidal aktiviteye etkisi gösterilmektedir. Tablo 10'a bakıldığında, skolosidal aktivitenin zamana göre değişkenlik gösterdiği gözükmektedir (p<0,001). Tablo 11'de, deney düzeneğimizde belirtilen üç zaman dilimindeki skolosidal aktiviteler birbiriyle karşılaştırıldığında, farkın anlamlı olduğu gösterildi (p<0,001). Böylelikle zaman faktörünün skolosidal aktiviteyi etkileyen önemli bir faktör olduğu ve bu iki tablo birlikte incelendiğinde zaman arttıkça skolosidal aktivitenin arttığı gözükmektedir.

Tablo 12: Skolosidal aktivitenin her bir etkende zamana göre kıyaslanması

	5. dakika	15. dakika	25. dakika	p[a]
Camellia sinensis	42 [30:50,25]	55,60 [30,25:63,5]	61 [40:79,8]	<0,001
Cinchona officinalis	78 [70,5:92]	84,5 [70,5:97,8]	88 [77,5:100]	<0,001
Commiphora molmol	21,7 [8,25:35,25]	26,6 [16,5:36]	33,3 [21:49,85]	<0,001
Artemisia annua	50 [44:59,25]	66,6 [52,1:79,1]	75 [62,5:89]	<0,001
%20 Hipertonik salin	63,15 [60:65,25]	77,7 [74,65:78,5]	89,47 [88,5:91]	<0,001
DMSO	8,55 [6,2:9]	13,6 [10,25:13,7]	16,6 [14:16,75]	<0,001

Değişkenlerin tanımlanmasında medyan[minimum:maksimum] değerler kullanılmıştır. Değişkenler skolosidal aktiviteyi yüzdesel olarak ifade etmektedir, a: Friedman testi

Tablo 13: Skolosidal aktivitelerin, her etkende zamana göre ikili kıyaslamaları

	5. dakika X 15. dakika	5. dakika X 25. dakika	15. dakika X 25.dakika
	p[a]	p[a]	p[a]
Camellia sinensis	0,034	<0,001	0,034
Cinchona officinalis	0,059	<0,001	0,025
Commiphora molmol	0,034	<0,001	0,034
Artemisia annua	0,034	<0,001	0,034
%20 Hipertonik salin	0,034	<0,001	0,034
DMSO	0,034	<0,001	0,034

p<0,05 anlamlılık düzeyi; a: Dunn testi

Tablo 12, konsantrasyona bakılmaksızın, her bir etkenin farklı zaman dilimlerinde oluşan skolosidal aktivitelerini göstermektedir. Bu tabloda, her etken kendi içinde incelendiğinde de zaman ilerledikçe skolosidal aktivitenin arttığı gösterilmektedir (p<0,001). Tablo 13'te her bir etkenin oluşturduğu skolosidal aktivite, zaman dilimlerinde oluşan farklılıklara göre kıyaslanmaktadır. Tüm bitki ekstrelerinde ve kontrol gruplarında zaman arttıkça skolosidal aktivitenin arttığı gösterilmektedir (p<0,05). Tek istisna Cinchona officinalis ekstresinde gözlemlendi. Cinchona officinalis ekstresinin, ilk iki zaman dilimindeki skolosidal aktivite farkları anlamlı bulunmadı (p=059). Ancak aynı bitki ekstresinin 15. dakikadaki skolosidal aktiviteleri ile 25. dakikadaki yüksek skolosidal aktivite yüzdeleri kıyaslandığında fark anlamlı bulundu (p=0,025). Aynı bitki ekstresi için 5. dakikadan 25. dakikaya kadar beklemenin, skolosidal aktiviteyi anlamlı şekilde arttırdığı gözlendi (p<0,001).

5. TARTIŞMA:

Karaciğer hidatik kisti diğer adıyla kistik ekinokokkoz, çoğunlukla Echinococcus granulosus nedeniyle oluşan, insanların tesadüf olarak konak olduğu zoonotik bir hastalıktır. Echinococcus granulosus geniş bir coğrafyaya yayılmış durumdadır ve Türkiye endemik bölgeler arasında yer almaktadır. Hepatik enfeksiyon vakaların üçte ikisinden fazla oranda gözlenmektedir. Düşük mortalite oranlarına rağmen, KE ile ilişkili morbidite önemlidir. Bu önlenebilir hastalığın dünya çapında 3,6 milyon sakatlığa ayarlanmış yaşam yılı (DALY) kaybına neden olduğu düşünülmektedir. Ayrıca hayvancılık sektöründe, ağır maddi kayıplar ile sonuçlanan üretim kaybına sebep olmaktadır. Günümüzde hala enfeksiyonun büyük ölçüde eksik rapor edildiği düşünülmektedir. DSÖ, hidatik kist hastalığını ihmal edilen tropik hastalıklardan biri olarak listelemektedir. Tedavi kist boyutu, kist konumu, radyolojik evre, komplikasyon varlığı gibi faktörlere göre değişmektedir. Takip, medikal tedavi, perkütan girişimsel işlemler ve cerrahi tedavi seçenekleri arasında yer almaktadır (105–108).

Kistin açılmadan bütün olarak çıkarılabilmesi serpilme ve nüks ihtimallerini azaltmaktadır. Radikal cerrahi ile tedavi edilen hastalarda nüks oranları %0,6 ile %4 arasında değişkenlik göstermekte olup, en az nüks oranına sahip tedavi yöntemi olduğuna inanılmaktadır (107). Konservatif cerrahi için bu oranın daha yüksek olduğuna inanılmakta olup, nüks oranlarının %20'leri bulabildiği düşünülmektedir (1,107,108). Erfani ve arkadaşları, 293 kist hidatik hastasına cerrahi tedavi uyguladığında, 3 yıllık takipler sonucunda %15 oranında nüks saptamıştır. Sonuç olarak konservatif cerrahide radikal cerrahiye göre nüks oranlarının daha fazla gözlendiği ancak radikal cerrahi sonrası hastanede kalım sürelerinin konservatif cerrahiye göre daha uzun olduğu bildirilmiştir (109). Aydın ve arkadaşları, karaciğer kist hidatikli toplam 221 vakalık bir çalışmada, 92 hastaya radikal cerrahi, 129 hastaya konservatif cerrahi ile tedavi uygulayıp karşılaştırmıştır. 3 yıllık takip sonuçlarına göre, radikal cerrahi uygulanan hastalarda %3,2; konservatif cerrahi uygulanan hastalarda ise %24 oranında nüks bildirilmiştir. Morbidite oranı radikal cerrahide %3,2

olup, konservatif cerrahi sonrası %11,6 olarak bildirilmiştir. Aydın ve arkadaşları bu çalışmada hastalara ameliyattan 4 hafta önce albendazol başlanıp, ameliyattan 12 hafta sonrasına kadar devam edildiğini bildirmiştir. Ayrıca cerrahide skolosidal ajan olarak %20 hipertonik salin ve povidon iyot solüsyonunun birlikte kullanıldığı belirtilmiştir (83). Ameliyatta ve girişimsel işlemlerde tercih edilen skolosidal ajanın etkinliği nüks oranlarında belirleyici olabilmektedir (9,13,14,16,17).

Akhan ve arkadaşları girişimsel radyolojik işlemler ile 73 hastayı tedavi edip, 1 yıl boyunca sonuçları takip etmiştir. 23 hastadan, 12 tanesi CE-2, 11 tanesi CE-3b evresinde olup PAİR prosedürü uygulanmıştır. 26 hastadan, 16 tanesi CE-2, 10 tanesi CE-3b evresinde olup, standart kateterizasyon uygulanmıştır. Geriye kalan 26 hastadan, 13 tanesi CE-2 ve diğer 13 tanesi CE-3b evresinde olup, MoCAT uygulanmıştır. CE-3b evresindeki kistlerden yalnızca PAİR yapılan gruptan 6 hastada nüks bildirilmiştir. CE-2 evresindeki hastalarda ise, 5 hastada PAİR sonrası, 3 hastada standart kateterizasyon sonrası, 1 hastada MoCAT sonrası nüks belirtilmiştir. 1 yıllık takiplerin sonunda toplam %20,5 oranında nüks bildirilmiştir. İşlemlerde skolosidal ajan olarak hipertonik salin ve %95 etanol kullanıldığı, ayrıca işlemden 1 hafta önce albendazol başlanıp işlemden 4 hafta sonraya kadar devam edildiği bildirilmektedir (110).

Sadece benzimidazol ile takip edilmiş uzun süreli çalışmalar derlendiğinde, medikal tedavi sonrasında %14-25 oranları arasında nüks gözlenebilmektedir (9). Salinas ve arkadaşları yaptıkları retrospektif bir çalışmada uzun dönemdeki albendazolün etkilerini incelemiştir. Çoğunluğu 5 cm'den küçük aktif kistlerden oluşan çalışmada albendazolün etkinliği 27 hastada araştırılmıştır. %44,5 kısmi derecede iyileşme, %26 tam veya belirgin iyileşme, %22,5 değişiklik olmadığı ve %7,5 oranında kötüleşme belirtilmiştir. Kist boyutunda %25'ten fazla azalma var veya dejeneratif değişiklikler var ise belirgin, kist boyutunda %10'dan fazla azalma var ise kısmi derecede iyileşme kabul edilmiştir. Çalışmada hastaların toplam %48'inde yan etki gözlenmiştir. En sık gözlenen yan etkiler %13 oranında karaciğer enzimlerinde yükselme ve %11 oranında vertigo olduğu saptanmıştır (111). Aasen ve arkadaşlarının yayınladığı bir vakada albendazol tedavisinin 6. haftasındaki bir hastada karaciğer yetmezliği gelişmiş olup, transplant listesine eklendiği belirtilmiştir (112). Düşük etkinliği ve nüks oranlarının fazla olduğu düşünülen albendazol ve benzimidazol türevi ilaçların günümüzde skolosidal etkinlikten çok skolostatik etkinlik gösterdiği

düşünülmektedir. Ayrıca albendazol ve mebendazolün hepatotoksisite, lökopeni, trombositopeni gibi ciddi yan etkileri dışında teratojenik ve embriyotoksik olduğu gösterilmiştir (18).

Albendazol, daha iyi biyoyararlanımı, daha üstün etkinliği, daha ucuz olması ve daha kolay uygulanabilirliği sebebiyle mebendazolün yerine geçmiştir (113,114). Ancak albendazol de zayıf emilime sahip olup, karaciğerde metabolize edilir. Karaciğerde ana metaboliti olan albendazol sülfoksit oluşur. Doku seviyesinde etkili terapötik cevap oluşması için kullanılan ilaç dozunun arttırılması gerektiği düşünülmektedir. Ancak ilaç dozunun artmasıyla, komplikasyon oranları da artabilir. Capan ve arkadaşları, yayınladıkları bir çalışmada iki farklı hastada preoperatif albendazol sülfoksit plazma değerleri ile peroperatif intra-kistik albendazol sülfoksit değerlerini karşılaştırmış ve intra-kistik değerleri anlamlı derecede düşük bulduklarını göstermişlerdir (115). İntra-kistik albendazol enjeksiyonunun skolosidal aktiviteyi arttırabileceği düşünülerek yapılan çalışmalar da vardır. Ancak bu çalışmalarda albendazol aktivitesi, %20 hipertonik salin ile kıyaslandığında anlamlı fark bulunmamıştır (116,117).

Ameliyat ve girişimsel işlemlerde rekürrans ve serpilme ihtimallerini azaltmak için %15-20 hipertonik salin veya %70-95 ethanol solüsyonlarının en az 15 dakika kullanılması önerilmektedir. Kayaalp ve arkadaşları, farklı konsantrasyondaki salinlerin skolosidal aktivitesini in vitro olarak karşılaştırmıştır. %25 ve %30 hipertonik salinlerin skolosidal aktivitesi 3. dakikada %100 olarak bildirilmiştir. Bu çalışmada, %20 hipertonik salinin 6 dakika sonunda %100 skolosidal aktivite gösterdiği belirtilmiştir. Jahromi ve arkadaşları, kuzularda bulunan hepatik kistlere %20 hipertonik salin enjekte ettikten 20 dakika sonra kist sıvısını aspire etmiş ve mikroskop altında skolosidal aktivitenin %80'in altında olduğunu görmüştür (9,118,119). %20 hipertonik salinin ilk 10 veya 15 dakikada %100 skolosidal aktivite gösterdiği genel olarak savunulmaktadır (18,120). Lashkarizadeh ve arkadaşları %20 hipertonik salinin 15 dakika sonunda %100 skolosidal aktivite gösterdiğini in vitro yaptıkları çalışmada göstermiştir (121). Kendi yaptığımız in vitro deneyde, %20 hipertonik salinin skolosidal aktivitesi üç zaman diliminde de toplam üç kez incelenip hesaplandı. Literatürde genel olarak kabul edilenin aksine daha az ve daha yavaş bir aktivite gözlemledik. 25 dakika sonunda bile skolosidal aktivite %88,5, %89,47 ve

%91 olarak gözlendi. 15 dakika sonunda ise %74,65; %77,7, %78,5 skolosidal aktivite gözlendi.

Hipertonik salin dışında mannitol, formalin, gümüş nitrat, klorheksidin glukonat, setrimid, hidrojen peroksit ve povidon iyot skolosidal aktivitesi birçok deneyde araştırılan etkenler olmuşlardır. Caglar ve arkadaşları bizim deney düzeneğimizdeki gibi farklı etkenlerin in vitro olarak skolosidal aktivitesini araştırmıştır. Sonuç olarak %20 gümüş nitrat 20 dakika sonunda %100, %20 mannitol 45 dakika sonunda %100, %20 hipertonik salin 45 dakika sonunda %100 skolosidal aktivite göstermiştir. Ayrıca albendazolün in vitro skolosidal aktivitesinin 60 dakika sonunda %70 olduğu vurgulanmıştır (122). Adas ve arkadaşları benzer bir çalışmada %1,5 setrimidin 5 dakika sonundaki skolosidal aktivitesini %86,9; 10 dakika sonundakini ise %92,6 olarak bildirmiştir (117). Besim ve arkadaşları yaptıkları in vitro çalışmada %10 povidon iyotun skolosidal aktivitesinin 5 ve 10 dakika içinde yetersiz olduğunu göstermiştir (123). Topcu ve arkadaşları Gharbi tip 1 ve 2 kisti olan 30 hastada, kist içine %0,04 klorheksidin glukonat enjekte ettikten 5 dakika sonra, kist içinden aspire edilen sıvıda inceleme yapmış ve yaşayan skoleks görmediklerini belirtmişlerdir (124). Ancak bu gibi skolosidal aktivitesi kanıtlanan etkenlerin istenmeyen komplikasyonlarının olması, kullanımlarında limitler getirmekte ve insanoğlunu yeni etken arayışına sürmektedir (125).

Genellikle tercih edilen skolosidal ajanlardan %20 hipertonik salinin kolanjiti tetiklediği bilinmektedir (18,126). Ayrıca skolosidal ajan olarak hipertonik salin kullanımının ciddi hipernatremi yaratabileceğini belirten çalışmalar da vardır (127,128). Perkütan girişimlerde daha sıklıkla tercih edilen alkolün de kavite içinde kaldığında sklerozan kolanjit ve istenmeyen yan etkileri olduğu bilinmektedir. Gharbi tip 3 kistlerde safra yolu ile iletişim riski arttığından, sklerozan kolanjit gözükme ihtimalinin de arttığı düşünülmektedir. Bu da kist büyüklüğü ve evreye bağlı olarak intra-kistik alkol enjeksiyonunu riskli kılmaktadır. Ayrıca kız veziküller üzerinde alkolün skolosidal aktivitesi yetersizdir. Karayalçın ve arkadaşları kız vezikülleri hem saf alkol hem de %20 hipertonik salin çözeltileri içinde bekleterek, bu iki etkenin kız veziküller üzerine etkinliğini incelemek istemiştir. 60 dakika beklenmesine rağmen kız veziküller üzerinde etkili skolosidal aktivite görülmediğini belirtmişlerdir (129,130).

Yetim ve arkadaşları tavşanlarda oluşturdukları hidatik kistlere albendazol ve %98 etanol enjekte edip incelemeler yapmıştır. AST, ALT ve GGT değerlerinin iki grupta da arttığını, ancak alkol enjekte edilen tavşan grubunda enzimlerdeki artışın daha belirgin oranda olduğunu gözlemlemişlerdir. Ayrıca ekstra-hepatik safra yollarından ve karaciğerden alınan biyopsiler ile histopatolojik incelemeler yapılmış olup, alkol ve albendazol enjeksiyonu sonrasında anlamlı derecede hepatoselüler nekroz, portal enflamasyon ve karaciğer fibrozu gözlemişlerdir. İntra-kistik %98 etanol enjekte edilen grupta daha fazla oranlarda nekroz, fibroz ve portal enflamasyon bildirmişlerdir (130). Topcu ve arkadaşları tavşanlar üzerinde yaptıkları bir çalışmada %0,04 klorheksidin glukonat, %20 hipertonik salin, %10 povidon iyot, %95 etanol solüsyonlarını ortak safra kanalına enjekte edip, histopatolojik incelemeler yapmıştır. Her grupta hepatosit nekrozu, periduktal fibrozis, portal enflamasyon, sinüzoidal lezyon, safra yollarında enflamasyon ve fibroblastik proliferasyon gibi histopatolojik bulgular saptamışlardır. Klorheksidin glukonat, povidon iyot ve etanol grubunda pankreasta da enflamasyon bulguları gözlenmiş olup, etanol grubunda ayrıca safra kesesi ve pankreasta nekroz saptanmıştır. Ek olarak etanol grubunda enjeksiyon sonrası grupta yer alan bütün tavşanların öldüğü belirtilmiştir (131). Eskiden skolosidal ajan olarak tercih edilebilen formaldehitin de sklerozan kolanjite neden olduğu kanıtlandığı için hastalarda kullanımı önerilmemektedir (132).

Hidrojen peroksit, setrimid, klorheksidin glukonatın skolosidal aktivitesi kanıtlanmış ancak yine istenmeyen yan etkilerden ötürü insanda kullanımı önerilmemektedir (18). Motaş ve arkadaşları, intraoperatif skolosidal ajan olarak hidrojen peroksit kullanımına bağlı serebral emboli gözlediklerini bildirmiştir (133). Puryan ve arkadaşları yaptıkları in vivo deneyde, hayvanlara intraperitoneal klorheksidin glukonat enjekte ettikten sonra, kimyasal peritonit ve karaciğer toksisitesi nedeniyle mortalite gözlemlemişlerdir (134). Setrimidin methemoglobinemi, kimyasal peritonit, metabolik asidoz, konvülziyon ve koma gibi etkileri nedeniyle kullanımı önerilmemektedir (134). Hosseini ve arkadaşları, yaptıkları in vitro bir çalışmada farklı konsantrasyonlarda glikoz içeren solüsyonların skolosidal aktivitelerini gözlemlemiştir. %50 oranında glikoz içeren solüsyonun 5 dakika sonunda yaklaşık %97 oranında skolosidal aktivite gösterdiğini belirtmişlerdir. Ancak yüksek oranda glikoz kullanımının organizmada yaratabileceği problemlerden şüphelenildiği için yeni çalışmalar ile araştırılmasını önermişlerdir (135).

Hidatik kist hastalarında cerrahi veya girişimsel perkütan prosedürler sırasında nüksetme ihtimalini en aza indirmek için skolosidal solüsyonlar kist içine uygulanmaktadır. Skolosidal etkiyi, istenmeyen yan etkileri olmadan, mümkün olan en kısa sürede, yüksek skolosidal aktivite göstermek olarak tarif edebiliriz. Ayrıca medikal tedavide elimizde en güçlü aday albendazolün, skolosidal etkiden çok skolostatik etkili olduğu düşünüldüğünden hem yeni ilaç arayışları hem de skolosidal etkinliği olan kist içine uygulanabilecek, kız veziküller üzerinde etkili olabilen yeni seçeneklerin arayışı sürmektedir (18,120). Bu kapsamda doğal bitki ekstreleri ile yapılan deneyler skolosidal etken arayışına katkıda bulunmaktadır. Yapılan çalışmalarda en etkili bulunan bitkisel ekstreler arasında Zataria multiflora, Allium sativum, Zingiber officinale ve Berberis vulgaris sayılabilir (136).

Moazeni ve arkadaşları, 50 mg/ml A.sativum metanol ekstresinin 10 dakika sonunda %100 skolosidal aktivitesi olduğunu göstermiştir. Ancak 25 mg/ml kullanıldığında %100 etki 60 dakika sonunda oluşmuştur (137). Sadjjadi ve arkadaşları farklı tipteki Allium sativum ekstrelerinin skolosidal aktivitelerini in vitro olarak araştırmıştır. Sonuç olarak en etkili ekstre formu 200 mg/ml A.sativum kloroform ekstresi olarak gözlenmiş olup, 30 dakikada %97,91; 60 dakikada ise %99,97 skolosidal aktivite göstermiştir. Ayrıca 1 saat sonunda A.sativum aköz ekstresinin yaklaşık %30 etkinlik gösterdiği belirtilmiştir. (138). Rouhani ve arkadaşları yaptıkları benzer bir in vitro çalışmada, 4 mg/ml'lik Berberis vulgaris aköz solüsyonunun 5 dakika sonundaki skolosidal aktivitesinin %100 olduğunu göstermiştir. Aynı çalışmada hipertonik salinin de skolosidal aktivitesinin 5 dakika sonunda %100 olarak gözlendiği belirtilmiştir (139). Farklı çalışmalarda B.vulgaris'in skolosidal aktivitesinin her zaman bu kadar etkili olmadığı görülmüştür. Haleem ve arkadaşları, 50 mg/ml Berberis vulgaris etanol ekstresinin 10 dakika sonundaki skolosidal aktivitesini %76,9; 50 dakika sonunda ise %97,9 olduğunu yaptıkları in vitro deneyler ile göstermişlerdir (140). Moazeni ve arkadaşları in vitro olarak etkinliği kanıtlanmış Zataria multiflora ile toplam 16 fare üzerinde in vivo çalışma yapmıştır. Kist hidatik modeli oluşturdukları farelerin yarısına 20 mg/kg dozuyla Z.multiflora oral olarak verilmiş ve 2 ay sonunda tedavi almayan grupta yer alan fareler ile karşılaştırılmıştır. 2 ay sonunda tedavi alan grupta, kontrol grubuna göre en büyük kist boyutunda ve toplam kist sayısında anlamlı azalma bulmuşlardır. Ancak toplam kist ağırlığında anlamlı bir fark gözlemlememişlerdir (141). Almalki ve arkadaşları Curcuma longa ve Zingiber

officinale etanol ekstrelerinin skoleksler üzerine in vitro etkilerini araştırmıştır. Çalışmaya göre 50 mg/ml Curcuma longa ekstresi 30 dakika sonunda ortalama %93,2 skolosidal aktivite göstermiştir. Zingiber officinale ekstresi ise 30 mg/ml konsantrasyonda kullanıldığında 30 dakika sonunda, 50 mg/ml konsantrasyonda kullanıldığında 20 dakika sonunda %100 skolosidal aktivite göstermiştir. Aynı çalışmada 10 mg/ml Zingiber officinale ekstresi kullanıldığında ise 30 dakika sonunda ulaşılan skolosidal aktivite ortalaması %79,2 olarak hesaplanmıştır (142). Vakili ve arkadaşları benzer bir çalışmada Artemisia sieberi ekstresini in vitro olarak incelemiş ve 10 dakika sonunda 75 mg/ml A.sieberi ekstresinin skolosidal aktivitesini %92,6 olarak bulmuş ve E.granulosus'a karşı etkisini göstermiştir (143). Mahmoudvand ve arkadaşları, 50 mg/ml Nigella sativa metanol ekstresinin 10 dakikada ve 50 mg/ml aköz ekstresinin 30 dakikada %100 skolosidal etki göstererek E.granulosus'a karşı etkisini göstermişlerdir (144). El-Bahy ve arkadaşları da Nigella sativanın E.granulosus'a karşı etkinliğini göstermiştir ancak çalıştıkları uçucu yağın skolosidal etkinliği daha geç gözlenmiştir. El-Bahy ve arkadaşları bu çalışmasında, 100 mg/ml Nigella sativa uçucu yağının 60 dakika sonunda %89,9 ve 120 dakika sonunda %100 skolosidal aktivitesi olduğunu göstermiştir. Gene aynı çalışmada 100 mg/ml Punica granatum aköz solüsyonu 120 dakika sonunda %89,7 skolosidal aktivite göstermiştir (145). Biz ise yaptığımız deneyler içerisinde belirlenen bitki ekstrelerini toplam üç konsantrasyonda çalıştık ve kullandığımız en yüksek konsantrasyon 25 mg/ml oldu. PAİR ve ameliyatlarda etkin olarak kullanılabilecek bir skolosidal ajan içerisinde olduğumuzdan, deneyimizde belirlenen en yüksek zaman dilimi 25 dakikadır. Çalıştığımız Cinchona officinalis, Commiphora molmol ve Camellia sinensis bitkilerinin literatürde E.granulosus'a karşı skolosidal aktivitesini araştıran bir çalışma yoktur. Artemisia annua aktif metabolitlerinin etkinliğini araştıran az sayıda çalışma mevcuttur.

Sıtma kutusu, sıtmaya karşı etkili olan yaklaşık 400 bileşik içermektedir. Bu gruptaki bileşiklerin helmintlere karşı etkili olduğu düşünülmekte ve Echninococcus'a karşı skolosidal ajan ve ilaç tedavisi için yeni bir etken arayışına katkıda bulunabileceği öngörülmektedir (18). Artemisinin ve türevlerinin sıtma üzerindeki etkinliği gösterilmiş olup sıtma tedavisinde kullanılmaktadır. Bu nedenle bu bitkinin helmintlere karşı olan gücü araştırılmaktadır. Spicher ve arkadaşları, artemisinin türevi olan artesunat ve dihidroartemisinin etkinliğini yaptıkları in vitro kültür çalışmasıyla

göstermiştir. Bu çalışmada artemisinin türevi olan artesunat ve dihidroartemisinin ile kültür ortamında 6 gün sonunda %90, 8 gün sonunda ise %100 skolosidal aktivite gösterilmiştir. DMSO da kültür ortamında çalışılmış olup, 8 gün sonunda etkili bir skolosidal aktivite gösterememiştir. Aynı çalışmada E.multilocularis ile enfekte hayvanlarda, bu iki artemisinin türevinin albendazolle kombine bir şekilde verilmesinin, tek başına verilen albendazolden daha etkili olduğu gösterilmiştir. (146). Wen ve arkadaşları, dihidroartemisinin etkisini in vitro kültür ortamında göstermiştir. Dihidroartemisinin ile dördüncü gün sonunda kültür ortamında yaşayan skoleks oranının yaklaşık %10'a düştüğünü gözlemlemişlerdir. Bu in vitro deneyde ayrıca DMSO da kültür ortamında çalışılmış olup, 4 gün sonunda %86 oranında skoleksin yaşadığı gözlemlenmiştir. Yine Spicher ve arkadaşlarının fareler üzerinde yaptıkları in vivo deneyde, dihidroartemisinin ile kist ağırlığı ve kist büyüme oranlarında azalma anlamlı bulunmuş olup, albendazol grubu ile kıyaslandığında aralarında istatistiksel olarak anlamlılık tespit edilmemiştir (147).

Ayrıca sıtmada etkinliği bilinen kinin ve kinidin, Cinchona officinalis'ten elde edilmektedir. Bu çalışmada sıtma tedavisinde yeri olan Artemisia annua ve Cinchona officinalis bitkilerinin skolosidal aktivitesinin in vitro olarak araştırılması amaçlandı ve iki bitki ekstresinin de kist hidatiğe karşı etkinliği anlamlı bulundu. 25 mg/ml oranında konsantre edilmiş Cinchona officinalis ekstresi 5 dakika içinde bile yüksek skolosidal aktivitesini kanıtlayarak hipertonik salinden daha fazla etkinlik gösterdi ve 25 dakika sonunda %100 skolosidal aktiviteye ulaştı.

Skolosidal aktivitenin zaman ile olan ilişkisi de tarafımızca araştırılıp, skolosidal aktivitenin zaman ile doğru orantılı olarak arttığı gözlemlendi. Sadece C.officinalis grubunda, 5. ve 15. dakikalardaki skolosidal aktivite oranları kıyaslandığında istatistiksel anlam bulunamadı (p=0,059). Bu da C.officinalis'in hızlı bir şekilde, yüksek oranda skolosidal aktivite gösterdiğini kanıtlamaktadır.

6. SONUÇ:

Yapılan bu çalışma ile Cinchona officinalis, Artemisia annua, Commiphora molmol, Camellia sinensis ekstreleri ve %20 hipertonik salinin skolosidal aktiviteleri in vitro olarak gösterildi. Camellia sinensis ve Commiphora molmol ekstrelerinin skolosidal aktivitesinin düşük olduğu gözlendi ve negatif kontrol grubuyla kıyaslandıklarında anlamlı fark bulunamadı ($p>0,05$). Ek olarak, %20 hipertonik salinin günümüzde kabul edildiği kadar hızlı ve güçlü bir skolosidal aktiviteye sahip olmadığı gösterildi. Hipertonik salin, 5 dakika sonunda ortalama %62,8, 15 dakika sonunda ortalama %76,95, 25 dakika sonunda ortalama %89,65 skolosidal aktivite gösterdi. 25 mg/ml Cinchona officinalis ekstresi 25 dakika sonunda yapılan üç deneyde de %100 skolosidal aktivite göstererek, hipertonik salinden de daha etkili olduğunu gösterdi. Deneylerimizden birinde 5 dakika sonunda, 25 mg/ml Cinchona officinalis %92 aktivite gösterirken, hipertonik salin aynı zaman diliminde en fazla %65,25 aktivite gösterebildi. Aralarında istatistiksel olarak anlam bulunamamış olmasına rağmen ($p>0,05$), üç zaman diliminde de 25 mg/ml Cinchona officinalis ekstresi, %20 hipertonik salinden çok daha yüksek oranlarda skolosidal aktivite gösterdi. Ayrıca ilk 5 ve 15 dakikalık zaman dilimi içinde daha düşük konsantrasyondaki Cinchona officinalis ekstrelerinin de hipertonik salinden daha etkili olabileceği görüldü. Cinchona officinalis dışında, Artemisia annua ekstresinin de kist hidatik skolekslerine karşı etkili bir silah olabileceği gösterildi. Ayrıca, skolosidal aktivitenin zaman ile olan ilişkisinin doğru orantılı olduğu kanıtlandı.

Elde edilen sonuçlar göz önünde bulundurulduğunda, Artemisia annua ve Cinchona officinalis kist hidatik hastalığında skolosidal ajan arayışına katkıda bulunmaktadır. İn vitro etkinliği gösterilen bu ajanların canlı organizma üzerindeki etkilerini in vivo, yeni araştırmalar ile desteklenmesi gerekmektedir.

7. KAYNAKLAR:

1. Courtney M. Townsend JR, R. Daniel Beauchamp, B. Mark Evers, Kenneth L. Mattox. Chapter 54 – The Liver. In: Courtney M. Townsend JR, editor. Sabiston Textbook of Surgery: The Biological Basis of Modern Surgical Practice. 19th Edition. 2021. p. 1411–73.
2. Wen H, Vuitton L, Tuxun T, Li J, Vuitton DA, Zhang W, et al. Echinococcosis: Advances in the 21st Century. Clin Microbiol Rev. 2019 Mar 20;32(2).
3. D'Alessandro A, Rausch RL. New aspects of neotropical polycystic (Echinococcus vogeli) and unicystic (Echinococcus oligarthrus) echinococcosis. Clin Microbiol Rev. 2008 Apr;21(2):380–401, table of contents.
4. Brunicardi Charles F., K.Andersen Dana, R.Billiar Timothy, L.Dunn David, G.Hunter John, S.Kao Lillian, et al. Chapter 31 - Liver. In: Brunicardi Charles F., editor. Schwartz's Principles of Surgery . Eleventh. 2021. p. 1345–87.
5. Tilkan OK, Uysal S, Gökçe M. Hidatik Kist Hastalığı. Medical Journal of Western Black Sea. 2018 Mar 31;2(1):153–9.
6. Altintas N. Past to present: echinococcosis in Turkey. Acta Trop. 2003 Feb;85(2):105–12.
7. Eckert J, Thompson RCA. Historical Aspects of Echinococcosis. Adv Parasitol. 2017;95:1–64.
8. Thompson RCA. Biology and Systematics of Echinococcus. Adv Parasitol. 2017;95:65–109.
9. Eckert J, International Office of Epizootics., World Health Organization. WHO/OIE manual on echinococcosis in humans and animals : a public health problem of global concern. World Organisation for Animal Health; 2001. 265 p.
10. Laws GF. Physical factors influencing survival of taeniid eggs. Exp Parasitol. 1968 Apr;22(2):227–39.
11. Colli CW, Williams JF. Influence of temperature on the infectivity of eggs of Echinococcus granulosus in laboratory rodents. J Parasitol. 1972 Jun;58(3):422–6.
12. Gottstein B, Wang J, Blagosklonov O, Grenouillet F, Millon L, Vuitton DA, et al. Echinococcus metacestode: in search of viability markers. Parasite. 2014;21:63.
13. Eckert J, Deplazes P. Biological, epidemiological, and clinical aspects of echinococcosis, a zoonosis of increasing concern. Clin Microbiol Rev. 2004 Jan;17(1):107–35.
14. Moro P, Schantz PM. Echinococcosis: a review. Int J Infect Dis. 2009 Mar;13(2):125–33.
15. Thompson RCA, Jenkins DJ. Echinococcus as a model system: biology and epidemiology. Int J Parasitol. 2014 Oct 15;44(12):865–77.
16. Woolsey ID, Miller AL. Echinococcus granulosus sensu lato and Echinococcus multilocularis: A review. Res Vet Sci. 2021 Mar;135:517–22.

17. McManus DP, Gray DJ, Zhang W, Yang Y. Diagnosis, treatment, and management of echinococcosis. BMJ. 2012 Jun 11;344:e3866.
18. Siles-Lucas M, Casulli A, Cirilli R, Carmena D. Progress in the pharmacological treatment of human cystic and alveolar echinococcosis: Compounds and therapeutic targets. PLoS Negl Trop Dis. 2018 Apr;12(4):e0006422.
19. Romig T, Deplazes P, Jenkins D, Giraudoux P, Massolo A, Craig PS, et al. Ecology and Life Cycle Patterns of Echinococcus Species. Adv Parasitol. 2017;95:213–314.
20. Utük AE, Simsek S. Echinococcus and strain concepts. Turkiye Parazitol Derg. 2008;32(1):35–41.
21. Alvarez Rojas CA, Romig T, Lightowlers MW. Echinococcus granulosus sensu lato genotypes infecting humans--review of current knowledge. Int J Parasitol. 2014 Jan;44(1):9–18.
22. Manterola C, Totomoch-Serra A, Rojas C, Riffo-Campos ÁL, García-Méndez N. Echinococcus granulosus sensu lato Genotypes in Different Hosts Worldwide: A Systematic Review. Acta Parasitol. 2022 Mar 1;67(1):161–85.
23. Bowles J, Blair D, McManus DP. Genetic variants within the genus Echinococcus identified by mitochondrial DNA sequencing. Mol Biochem Parasitol. 1992 Sep;54(2):165–73.
24. Barazesh A, Sarkari B, Sarısu G, Hami M, Mikaeili F, Aydın A, et al. Comparative Genotyping of Echinococcus granulosus Infecting Livestock in Turkey and Iran. Turkiye Parazitoloji Dergisi. 2019 Jun 1;43(3):123–9.
25. Eryıldız C, Sakru N. Molecular Characterization of Human and Animal Isolates of Echinococcus granulosus in the Thrace Region, Turkey. Balkan Med J. 2012 Sep;29(3):261–7.
26. Bowles J, Mcmanus DP. NADH dehydrogenase 1 gene sequences compared for species and strains of the genus Echinococcus. Int J Parasitol. 1993 Nov;23(7):969–72.
27. Vural G, Baca AU, Gauci CG, Bagci O, Gicik Y, Lightowlers MW. Variability in the Echinococcus granulosus cytochrome C oxidase 1 mitochondrial gene sequence from livestock in Turkey and a re-appraisal of the G1-3 genotype cluster. Vet Parasitol. 2008 Jul 4;154(3–4):347–50.
28. Islam AWMS. The prevalence of hydatid disease in buffaloes in Bangladesh. Ann Trop Med Parasitol. 1982 Dec 11;76(6):623–6.
29. Kinkar L, Laurimäe T, Acosta-Jamett G, Andresiuk V, Balkaya I, Casulli A, et al. Distinguishing Echinococcus granulosus sensu stricto genotypes G1 and G3 with confidence: A practical guide. Infect Genet Evol. 2018 Oct;64:178–84.
30. Romig T, Ebi D, Wassermann M. Taxonomy and molecular epidemiology of Echinococcus granulosus sensu lato. Vet Parasitol. 2015 Oct 30;213(3–4):76–84.
31. Williams RJ, Sweatman GK. On the transmission, biology and morphology of Echinococcus granulosus equinus, a new subspecies of hydatid tapeworm in horses in Great Britain. Parasitology. 1963 Nov 6;53(3–4):391–407.
32. Grenouillet F, Umhang G, Arbez-Gindre F, Mantion G, Delabrousse E, Millon L, et al. Echinococcus ortleppi infections in humans and cattle, France. Emerg Infect Dis. 2014 Dec;20(12):2100–2.
33. Guarnera EA, Parra A, Kamenetzky L, García G, Gutiérrez A. Cystic echinococcosis in Argentina: evolution of metacestode and clinical expression in various Echinococcus granulosus strains. Acta Trop. 2004 Oct;92(2):153–9.

34. Romig T, Omer RA, Zeyhle E, Hüttner M, Dinkel A, Siefert L, et al. Echinococcosis in sub-Saharan Africa: emerging complexity. Vet Parasitol. 2011 Sep 8;181(1):43–7.
35. Sharma M, Sehgal R, Fomda BA, Malhotra A, Malla N. Molecular characterization of Echinococcus granulosus cysts in north Indian patients: identification of G1, G3, G5 and G6 genotypes. PLoS Negl Trop Dis. 2013;7(6):e2262.
36. Šnábel V, Altintas N, D'Amelio S, Nakao M, Romig T, Yolasigmaz A, et al. Cystic echinococcosis in Turkey: Genetic variability and first record of the pig strain (G7) in the country. Parasitol Res. 2009 Jul;105(1):145–54.
37. Lavikainen A, Lehtinen MJ, Meri T, Hirvelä-Koski V, Meri S. Molecular genetic characterization of the Fennoscandian cervid strain, a new genotypic group (G10) of Echinococcus granulosus. Parasitology. 2003 Sep 1;127(3):207–15.
38. Scott JC, Stefaniak J, Pawlowski ZS, McManus DP. Molecular genetic analysis of human cystic hydatid cases from Poland: identification of a new genotypic group (G9) of Echinococcus granulosus. Parasitology. 1997 Jan;114 (Pt 1):37–43.
39. McManus DP. Molecular discrimination of taeniid cestodes. Parasitol Int. 2006;55 Suppl:S31-7.
40. Hüttner M, Nakao M, Wassermann T, Siefert L, Boomker JDF, Dinkel A, et al. Genetic characterization and phylogenetic position of Echinococcus felidis (Cestoda: Taeniidae) from the African lion. Int J Parasitol. 2008 Jun;38(7):861–8.
41. Agudelo Higuita NI, Brunetti E, McCloskey C. Cystic Echinococcosis. J Clin Microbiol. 2016 Mar;54(3):518–23.
42. Esatgil MU, Tüzer E. Prevalence of hydatidosis in slaughtered animals in Thrace, Turkey. Turkiye Parazitol Derg. 2007;31(1):41–5.
43. Ok ÜZ, Kilimcioğlu AA, Özkol M. Cystic Echinococcosis in Humans in Turkey. Mikrobiyol Bul. 2020 Jul;54(3):510–22.
44. Simsek S, Balkaya I, Ciftci AT, Utuk AE. Molecular discrimination of sheep and cattle isolates of Echinococcus granulosus by SSCP and conventional PCR in Turkey. Vet Parasitol. 2011 Jun 10;178(3–4):367–9.
45. Ammann RW, Eckert J. Cestodes. Echinococcus. Gastroenterol Clin North Am. 1996 Sep;25(3):655–89.
46. Kern P, Menezes da Silva A, Akhan O, Müllhaupt B, Vizcaychipi KA, Budke C, et al. The Echinococcoses: Diagnosis, Clinical Management and Burden of Disease. Adv Parasitol. 2017;96:259–369.
47. Frider B, Larrieu E, Odriozola M. Long-term outcome of asymptomatic liver hydatidosis. J Hepatol. 1999 Feb;30(2):228–31.
48. Perdomo R, Alvarez C, Monti J, Ferreira C, Chiesa A, Carbó A, et al. Principles of the surgical approach in human liver cystic echinococcosis. Acta Trop. 1997 Apr 1;64(1–2):109–22.
49. Larrieu EJ, Frider B. Human cystic echinococcosis: contributions to the natural history of the disease. Ann Trop Med Parasitol. 2001 Oct;95(7):679–87.
50. Vuitton DA. Echinococcosis and allergy. Clin Rev Allergy Immunol. 2004 Apr;26(2):93–104.
51. Vuitton DA, Bresson-Hadni S, Lenys D, Flausse F, Liance M, Wattre P, et al. IgE-dependent humoral immune response in Echinococcus multilocularis infection: circulating and basophil-bound specific IgE against Echinococcus

antigens in patients with alveolar echinococcosis. Clin Exp Immunol. 1988 Feb;71(2):247–52.
52. Erayman I, Kalkan E, Erdi F, Kerimoglu Ü, Esen H. Primary spinal hydatid cyst in a patient with acquired immunodeficiency syndrome. Eur Spine J. 2011 Jul;20 Suppl 2(Suppl 2):S235-8.
53. Ran B, Shao Y, Guo Y, Yimiti Y, Aji T, Jia J, et al. Surgical treatment of hepatic cystic echinococcosis in patients co-infected with HIV/AIDS. J Helminthol. 2016 Jan;90(1):125–8.
54. Kayaalp C, Bostanci B, Yol S, Akoglu M. Distribution of hydatid cysts into the liver with reference to cystobiliary communications and cavity-related complications. Am J Surg. 2003 Feb 1;185(2):175–9.
55. Hankins JR. Management of complicated hepatic hydatid cysts. Ann Surg. 1963 Dec;158(6):1020–34.
56. Bedirli A, Sakrak O, Sozuer EM, Kerek M, Ince O. Surgical management of spontaneous intrabiliary rupture of hydatid liver cysts. Surg Today. 2002;32(7):594–7.
57. Demircan O, Baymus M, Seydaoglu G, Akinoglu A, Sakman G. Occult cystobiliary communication presenting as postoperative biliary leakage after hydatid liver surgery: are there significant preoperative clinical predictors? Can J Surg. 2006 Jun;49(3):177–84.
58. Saylam B, Coşkun F, Demiriz B, Vural V, Comçali B, Tez M. A new and simple score for predicting cystobiliary fistula in patients with hepatic hydatid cysts. Surgery. 2013 May;153(5):699–704.
59. Alper A, Ariogul O, Emre A, Uras A, Okten A. Choledochoduodenostomy for intrabiliary rupture of hydatid cysts of liver. Br J Surg. 1987 Apr;74(4):243–5.
60. Ben Mahmoud A, Atri S, Rebai W, Maghrebi H, Makni A, Kacem MJ. Acute pancreatitis as an uncommon complication of hydatid cyst of the liver: A case report and systematic literature review. Ann Med Surg (Lond). 2021 Feb;62:341–6.
61. D'Alessandro A. Polycystic echinococcosis in tropical America: Echinococcus vogeli and E. oligarthrus. Acta Trop. 1997 Sep 15;67(1–2):43–65.
62. Tamarozzi F, Akhan O, Cretu CM, Vutova K, Akinci D, Chipeva R, et al. Prevalence of abdominal cystic echinococcosis in rural Bulgaria, Romania, and Turkey: a cross-sectional, ultrasound-based, population study from the HERACLES project. Lancet Infect Dis. 2018 Jul;18(7):769–78.
63. Solomon N, Zeyhle E, Subramanian K, Fields PJ, Romig T, Kern P, et al. Cystic echinococcosis in Turkana, Kenya: 30 years of imaging in an endemic region. Acta Trop. 2018 Feb;178:182–9.
64. Bresson-Hadni S, Delabrousse E, Blagosklonov O, Bartholomot B, Koch S, Miguet JP, et al. Imaging aspects and non-surgical interventional treatment in human alveolar echinococcosis. Parasitol Int. 2006;55 Suppl:S267-72.
65. Brunetti E, Tamarozzi F, Macpherson C, Filice C, Piontek MS, Kabaalioglu A, et al. Ultrasound and Cystic Echinococcosis. Ultrasound Int Open. 2018 Sep;4(3):E70–8.
66. Turgut AT, Akhan O, Bhatt S, Dogra VS. Sonographic spectrum of hydatid disease. Ultrasound Q. 2008 Mar;24(1):17–29.
67. Zarzosa MP, Orduña Domingo A, Gutiérrez P, Alonso P, Cuervo M, Prado A, et al. Evaluation of six serological tests in diagnosis and postoperative control of pulmonary hydatid disease patients. Diagn Microbiol Infect Dis. 1999 Dec;35(4):255–62.

68. Sarkari B, Rezaei Z. Immunodiagnosis of human hydatid disease: Where do we stand? World J Methodol. 2015 Dec 26;5(4):185–95.
69. Turgut B. CE2 Tipi Karaciğer Kist Hidatik Lezyonlarının Modifiye Kateterizasyon Yöntemi ile Tedavisinde 8 F ve 14 F Kateterlerin Kullanımının Karşılaştırılması. Dicle Tıp Dergisi. 2020 Jun 17;47(2):404–10.
70. Brunetti E, Kern P, Vuitton DA, Writing Panel for the WHO-IWGE. Expert consensus for the diagnosis and treatment of cystic and alveolar echinococcosis in humans. Acta Trop. 2010 Apr;114(1):1–16.
71. Botezatu C, Mastalier B, Patrascu T. Hepatic hydatid cyst - diagnose and treatment algorithm. J Med Life. 2018;11(3):203–9.
72. Stojkovic M, Zwahlen M, Teggi A, Vutova K, Cretu CM, Virdone R, et al. Treatment response of cystic echinococcosis to benzimidazoles: a systematic review. PLoS Negl Trop Dis. 2009 Sep 29;3(9):e524.
73. Bradley M, Horton J. Assessing the risk of benzimidazole therapy during pregnancy. Trans R Soc Trop Med Hyg. 2001;95(1):72–3.
74. Junghanss T, da Silva AM, Horton J, Chiodini PL, Brunetti E. Clinical management of cystic echinococcosis: state of the art, problems, and perspectives. Am J Trop Med Hyg. 2008 Sep;79(3):301–11.
75. Taylor DH, Morris DL. In vitro culture of Echinococcus multilocularis: protoscolicidal action of praziquantel and albendazole sulphoxide. Trans R Soc Trop Med Hyg. 1988;82(2):265–7.
76. De S, Pan D, Bera AK, Sreevatsava V, Bandyopadhyay S, Chaudhuri D, et al. In vitro assessment of praziquantel and a novel nanomaterial against protoscoleces of Echinococcus granulosus. J Helminthol. 2012 Mar;86(1):26–9.
77. Cobo F, Yarnoz C, Sesma B, Fraile P, Aizcorbe M, Trujillo R, et al. Albendazole plus praziquantel versus albendazole alone as a pre-operative treatment in intra-abdominal hydatisosis caused by Echinococcus granulosus. Trop Med Int Health. 1998 Jun;3(6):462–6.
78. Cvejic D, Schneider C, Fourie J, de Vos C, Bonneau S, Bernachon N, et al. Efficacy of a single dose of milbemycin oxime/praziquantel combination tablets, Milpro(®), against adult Echinococcus multilocularis in dogs and both adult and immature E. multilocularis in young cats. Parasitol Res. 2016 Mar;115(3):1195–202.
79. Mihmanli M, Idiz UO, Kaya C, Demir U, Bostanci O, Omeroglu S, et al. Current status of diagnosis and treatment of hepatic echinococcosis. World J Hepatol. 2016 Oct 8;8(28):1169–81.
80. Khuroo MS. Percutaneous Drainage in Hepatic Hydatidosis-The PAIR Technique: Concept, Technique, and Results. J Clin Exp Hepatol. 2021;11(5):592–602.
81. Akhan O. Percutaneous treatment of liver hydatid cysts: to PAIR or not to PAIR. Curr Opin Infect Dis. 2023 Oct 1;36(5):308–17.
82. Chen X, Chen X, Shao Y, Zhao J, Li H, Wen H. Clinical outcome and immune follow-up of different surgical approaches for human cyst hydatid disease in liver. Am J Trop Med Hyg. 2014 Oct;91(4):801–5.
83. Aydin U, Yazici P, Onen Z, Ozsoy M, Zeytunlu M, Kiliç M, et al. The optimal treatment of hydatid cyst of the liver: radical surgery with a significant reduced risk of recurrence. Turk J Gastroenterol. 2008 Mar;19(1):33–9.
84. Sokouti M, Sadeghi R, Pashazadeh S, Abadi SEH, Sokouti M, Rezaei-Hachesu P, et al. A systematic review and meta-analysis on the treatment of liver hydatid

cyst: Comparing laparoscopic and open surgeries. Arab J Gastroenterol. 2017 Sep;18(3):127–35.
85. Ghannouchi M, Rodayna H, Ben Khalifa M, Nacef K, Boudokhan M. Postoperative morbidity risk factors after conservative surgery of hydatic cyst of the liver: a retrospective study of 151 hydatic cysts of the liver. BMC Surg. 2022 Mar 30;22(1):120.
86. Erzurumlu K, Dervisoglu A, Polat C, Senyurek G, Yetim I, Hokelek M. Intrabiliary rupture: an algorithm in the treatment of controversial complication of hepatic hydatidosis. World J Gastroenterol. 2005 Apr 28;11(16):2472–6.
87. Kilic M, Yoldas O, Koc M, Keskek M, Karakose N, Ertan T, et al. Can biliary-cyst communication be predicted before surgery for hepatic hydatid disease: does size matter? Am J Surg. 2008 Nov;196(5):732–5.
88. Akcakaya A, Sahin M, Karakelleoglu A, Okan I. Endoscopic stenting for selected cases of biliary fistula after hepatic hydatid surgery. Surg Endosc. 2006 Sep;20(9):1415–8.
89. Etewa SE, Abaza SM. Herbal Medicine and Parasitic Diseases. Parasitologists United Journal. 2011;4(1):3–14.
90. Batiha GES, Wasef L, Teibo JO, Shaheen HM, Zakariya AM, Akinfe OA, et al. Commiphora myrrh: a phytochemical and pharmacological update. Naunyn Schmiedebergs Arch Pharmacol. 2023 Mar;396(3):405–20.
91. WHO Guidelines for malaria, 13 July 2021. Geneva: World Health Organization; 2021 (WHO/UCN/GMP/2021.01 Rev. 1). Licence: CC BY-NC-SA 3.0 IGO.
92. Dvorkin-Camiel L, Whelan JS. Tropical American plants in the treatment of infectious diseases. J Diet Suppl. 2008;5(4):349–72.
93. Leonti M, Casu L, de Oliveira Martins DT, Rodrigues E, Benítez G. Ecological Theories and Major Hypotheses in Ethnobotany: Their Relevance for Ethnopharmacology and Pharmacognosy in the Context of Historical Data. Revista Brasileira de Farmacognosia. 2020 Aug 17;30(4):451–66.
94. Efferth T. From ancient herb to modern drug: Artemisia annua and artemisinin for cancer therapy. Vol. 46, Seminars in Cancer Biology. Academic Press; 2017. p. 65–83.
95. Septembre-Malaterre A, Rakoto ML, Marodon C, Bedoui Y, Nakab J, Simon E, et al. Artemisia annua, a traditional plant brought to light. Vol. 21, International Journal of Molecular Sciences. MDPI AG; 2020. p. 1–34.
96. Feng X, Cao S, Qiu F, Zhang B. Traditional application and modern pharmacological research of Artemisia annua L. Vol. 216, Pharmacology and Therapeutics. Elsevier Inc.; 2020.
97. Al-Khayri JM, Sudheer WN, Lakshmaiah V V., Mukherjee E, Nizam A, Thiruvengadam M, et al. Biotechnological Approaches for Production of Artemisinin, an Anti-Malarial Drug from Artemisia annua L. Vol. 27, Molecules. MDPI; 2022.
98. Tu Y. Artemisinin-A Gift from Traditional Chinese Medicine to the World (Nobel Lecture). Angew Chem Int Ed Engl. 2016 Aug 22;55(35):10210–26.
99. T.C. Tarım ve Orman Bakanlığı Gıda ve Kontrol Genel Müdürlüğü, Artemisia annua L. Toprak Üstü Kısmının Gıdalarda Kullanımının Güvenilirliğinin Değerlendirilmesi Hakkında Bilimsel Görüş, 2022.
100. Zhao T, Li C, Wang S, Song X. Green Tea (Camellia sinensis): A Review of Its Phytochemistry, Pharmacology, and Toxicology. Molecules. 2022 Jun 18;27(12):3909.

101. Brimson JM, Prasanth MI, Kumaree KK, Thitilertdecha P, Malar DS, Tencomnao T, et al. Tea Plant (Camellia sinensis): A Current Update on Use in Diabetes, Obesity, and Cardiovascular Disease. Nutrients. 2022 Dec 21;15(1):37.
102. Muema JM, Bargul JL, Nyanjom SG, Mutunga JM, Njeru SN. Potential of Camellia sinensis proanthocyanidins-rich fraction for controlling malaria mosquito populations through disruption of larval development. Parasit Vectors. 2016 Dec 22;9(1):512.
103. Ma C, Cao J, Li J, Zhou B, Tang J, Miao A. Phenotypic, histological and proteomic analyses reveal multiple differences associated with chloroplast development in yellow and variegated variants from Camellia sinensis. Sci Rep. 2016 Sep 16;6:33369.
104. Singh BN, Shankar S, Srivastava RK. Green tea catechin, epigallocatechin-3-gallate (EGCG): mechanisms, perspectives and clinical applications. Biochem Pharmacol. 2011 Dec 15;82(12):1807–21.
105. Bhalla VP, Paul S, Klar E. Hydatid Disease of the Liver. Visc Med. 2023;39(5):112–20.
106. A JD, Chai JP, Jia SL, A XR. Historical changes in surgical strategy and complication management for hepatic cystic echinococcosis. World J Gastrointest Surg. 2023 Aug 27;15(8):1591–9.
107. Govindasamy A, Bhattarai PR, John J. Liver cystic echinococcosis: a parasitic review. Ther Adv Infect Dis. 2023 Jan 11;10:204993612311714.
108. Ferrer Inaebnit E, Molina Romero FX, Segura Sampedro JJ, González Argenté X, Morón Canis JM. A review of the diagnosis and management of liver hydatid cyst. Revista espanola de enfermedades digestivas. 2022 Jan;114(1):35–41.
109. Erfani A, Shahriarirad R, Eskandarisani M, Rastegarian M, Sarkari B. Management of Liver Hydatid Cysts: A Retrospective Analysis of 293 Surgical Cases from Southern Iran. J Trop Med. 2023 Jun 19;2023:1–8.
110. Akhan O, Salik AE, Ciftci T, Akinci D, Islim F, Akpinar B. Comparison of Long-Term Results of Percutaneous Treatment Techniques for Hepatic Cystic Echinococcosis Types 2 and 3b. American Journal of Roentgenology. 2017 Apr;208(4):878–84.
111. Salinas JL, Vildozola Gonzales H, Astuvilca J, Arce-Villavicencio Y, Carbajal-Gonzalez D, Talledo L, et al. Long-term albendazole effectiveness for hepatic cystic echinococcosis. Am J Trop Med Hyg. 2011 Dec;85(6):1075–9.
112. Aasen TD, Nasrollah L, Seetharam A. Drug-Induced Liver Failure Requiring Liver Transplant: Report and Review of the Role of Albendazole in Managing Echinococcal Infection. Exp Clin Transplant. 2018 Jun;16(3):344–7.
113. Todorov T, Vutova K, Mechkov G, Georgiev P, Petkov D, Tonchev Z, et al. Chemotherapy of human cystic echinococcosis: comparative efficacy of mebendazole and albendazole. Ann Trop Med Parasitol. 1992 Feb;86(1):59–66.
114. Reuter S, Jensen B, Buttenschoen K, Kratzer W, Kern P. Benzimidazoles in the treatment of alveolar echinococcosis: a comparative study and review of the literature. J Antimicrob Chemother. 2000 Sep;46(3):451–6.
115. Capan M, Keltner S, Thalhammer F, Winkler S, Jäger W, Zeitlinger M, et al. Intra-cystic drug concentration of albendazole sulphoxide in patients with Echinococcus granulosus cysts. Am J Trop Med Hyg. 2009 Oct;81(4):712–3.
116. Paksoy Y, Odev K, Sahin M, Arslan A, Koç O. Percutaneous treatment of liver hydatid cysts: comparison of direct injection of albendazole and hypertonic saline solution. AJR Am J Roentgenol. 2005 Sep;185(3):727–34.

117. Adas G, Arikan S, Kemik O, Oner A, Sahip N, Karatepe O. Use of albendazole sulfoxide, albendazole sulfone, and combined solutions as scolicidal agents on hydatid cysts (in vitro study). World J Gastroenterol. 2009 Jan 7;15(1):112–6.
118. Kayaalp C, Balkan M, Aydin C, Ozgurtas T, Tanyuksel M, Kirimlioglu V, et al. Hypertonic saline in hydatid disease. World J Surg. 2001 Aug;25(8):975–9.
119. Fakharzadeh Jahromi K, Rafiei A, Rahdar M, Bahreini A. Evaluation of the Protoscolicidal Effectiveness of Hypertonic Saline, Silver Nitrate, Ethanol, Using Sponge Pad Method and Injecting into Fertile Hydatid Cysts. Iran J Parasitol. 2022;17(2):223–30.
120. Sharafi S, Sefiddashti R, Sanei B, Yousefi M, Darani H. Scolicidal agents for protoscolices of Echinococcus granulosus hydatid cyst: Review of literature. Journal of Research in Medical Sciences. 2017;22(1):92.
121. Lashkarizadeh MR, Asgaripour K, Saedi Dezaki E, Fasihi Harandi M. Comparison of Scolicidal Effects of Amphotricin B, Silver Nanoparticles,_and Foeniculum vulgare Mill on Hydatid Cysts Protoscoleces. Iran J Parasitol. 2015;10(2):206–12.
122. Caglar R, Yuzbasioglu MF, Bulbuloglu E, Gul M, Ezberci F, Kale IT. In vitro effectiveness of different chemical agents on scolices of hydatid cyst. J Invest Surg. 2008;21(2):71–5.
123. Besim H, Karayalçin K, Hamamci O, Güngör C, Korkmaz A. Scolicidal agents in hydatid cyst surgery. HPB Surg. 1998;10(6):347–51.
124. Topcu O, Sumer Z, Tuncer E, Aydin C, Koyuncu A. Efficacy of chlorhexidine gluconate during surgery for hydatid cyst. World J Surg. 2009 Jun;33(6):1274–80.
125. Moazeni M, Nazer A. In vitro effectiveness of garlic (Allium sativum) extract on scolices of hydatid cyst. World J Surg. 2010 Nov;34(11):2677–81.
126. Richter J, Lindner AK, Geisel D, Fleckenstein FN, Torsello GF, Millet Pascual-Leone B, et al. Percutaneous drainage and combined praziquantel-albendazole therapy: a novel approach for the treatment of simple echinococcal liver cysts. Z Gastroenterol. 2023 Sep 20;
127. Zeng R, Wu R, Lv Q, Tong N, Zhang Y. The association of hypernatremia and hypertonic saline irrigation in hepatic hydatid cysts: A case report and retrospective study. Medicine. 2017 Sep;96(37):e7889.
128. Li K, Liu Y, Xie X, Zhou R, Xiang B. Severe hypernatremia in children after surgical resection of hepatic echinococcosis: a rare and potentially fatal complication. BMC Pediatr. 2021 Mar 24;21(1):140.
129. Karayalçin K, Besim H, Sonisik M, Erverdi N, Korkmaz A, Aras N. Effect of hypertonic saline and alcohol on viability of daughter cysts in hepatic hydatid disease. Eur J Surg. 1999 Nov;165(11):1043–4.
130. Yetim I, Erzurumlu K, Hokelek M, Baris S, Dervisoglu A, Polat C, et al. Results of alcohol and albendazole injections in hepatic hydatidosis: experimental study. J Gastroenterol Hepatol. 2005 Sep;20(9):1442–7.
131. Topcu O, Aydin C, Arici S, Duman M, Koyuncu A, Sen M. The Effects of Various Scolicidal Agents on the Hepatopancreatic Biliary System. Visc Med. 2006;22(3):185–90.
132. Sahin M, Eryilmaz R, Bulbuloglu E. The effect of scolicidal agents on liver and biliary tree (experimental study). J Invest Surg. 2004;17(6):323–6.
133. Motaş C, Motaş N, Davidescu M, Rus O, Horvat T. Hydatid cyst of anterior mediastinum. Chirurgia (Bucur). 2012;107(1):115–8.

134. Puryan K, Karadayi K, Topcu O, Canbay E, Sumer Z, Turan M, et al. Chlorhexidine gluconate: an ideal scolicidal agent in the treatment of intraperitoneal hydatidosis? World J Surg. 2005 Feb;29(2):227–30.
135. Hosseini SV, Ghanbarzadeh K, Barzin J, Sadjjadi SM, Tanideh N, Mehrabani D. In vitro protoscolicidal effects of hypertonic glucose on protoscolices of hydatid cyst. Korean J Parasitol. 2006 Sep;44(3):239–42.
136. Alvi MA, Khan S, Ali RMA, Qamar W, Saqib M, Faridi NY, et al. Herbal Medicines against Hydatid Disease: A Systematic Review (2000-2021). Life (Basel). 2022 May 2;12(5).
137. Moazeni M, Nazer A. In vitro effectiveness of garlic (Allium sativum) extract on scolices of hydatid cyst. World J Surg. 2010 Nov;34(11):2677–81.
138. Sadjjadi SM, Zoharizadeh MR, Panjeshahin MR. In Vitro Screening of Different Allium Sativum Extracts on Hydatid Cysts Protoscoleces. Journal of Investigative Surgery. 2008 Jan 9;21(6):318–22.
139. Rouhani S, Salehi N, Kamalinejad M, Zayeri F. Efficacy of Berberis vulgaris aqueous extract on viability of Echinococcus granulosus protoscolices. J Invest Surg. 2013 Dec;26(6):347–51.
140. Haleem S, Niaz S, Qureshi NA, Ullah R, Mahmood HM, Shahat AA. Phytochemical analysis, Antioxidant and Antiprotoscolices potential of ethanol extracts of selected plants species against Echinococcus granulosus: In-vitro study. Open Chem. 2019 Oct 16;17(1):874–83.
141. Moazeni M, Borji H, Saboor Darbandi M, Saharkhiz MJ. In vitro and in vivo antihydatid activity of a nano emulsion of Zataria multiflora essential oil. Res Vet Sci. 2017 Oct;114:308–12.
142. Almalki E, Al-Shaebi EM, Al-Quarishy S, El-Matbouli M, Abdel-Baki AAS. In vitro effectiveness of Curcuma longa and Zingiber officinale extracts on Echinococcus protoscoleces. Saudi J Biol Sci. 2017 Jan;24(1):90–4.
143. Vakili Z, Radfar MH, Bakhshaei F, Sakhaee E. In vitro effects of Artemisia sieberi on Echinococcus granulosus protoscolices. Exp Parasitol. 2019 Feb;197:65–7.
144. Mahmoudvand H, Asadi A, Harandi MF, Sharififar F, Jahanbakhsh S, Dezaki ES. In vitro lethal effects of various extracts of Nigella sativa seed on hydatid cyst protoscoleces. Iran J Basic Med Sci. 2014 Dec;17(12):1001–6.
145. El-Bahy NM, Abdelaziz AR, Khalafalla RE. In-vitro evaluation of Nigella sativa and Punica granatum effect on protoscolices of hydatid cysts. Rev Bras Parasitol Vet. 2019 Jun 13;28(2):210–4.
146. Spicher M, Roethlisberger C, Lany C, Stadelmann B, Keiser J, Ortega-Mora LM, et al. In vitro and in vivo treatments of echinococcus protoscoleces and metacestodes with artemisinin and artemisinin derivatives. Antimicrob Agents Chemother. 2008 Sep;52(9):3447–50.
147. Wen L, Zhang J, Zhao J, Gong Y, Zhang H, Yang J, et al. Effects of Dihydroartemisinin against Cystic Echinococcosis In Vitro and In Vivo. Infect Immun. 2023 Jul 18;91(7):e0047022.