BEZMİALEM VAKIF ÜNİVERSİTESİ

TIP FAKÜLTESİ ORTOPEDİ VE TRAVMATOLOJİ ANABİLİM DALI

MODİFİYE STOPPA YAKLAŞIMIYLA CERRAHİ TEDAVİ EDİLEN ASETABULUM KIRIKLARININ FONKSİYONEL VE RADYOLOJİK SONUÇLARI

UZMANLIK TEZİ

Dr. Huzeyfe ÇETİN

Tez Danışmanı: Doç. Dr. Nuh Mehmet ELMADAĞ

ŞUBAT 2021

BEZMİALEM VAKIF ÜNİVERSİTESİ

TIP FAKÜLTESİ ORTOPEDİ VE TRAVMATOLOJİ ANABİLİM DALI

MODİFİYE STOPPA YAKLAŞIMIYLA CERRAHİ TEDAVİ EDİLEN ASETABULUM KIRIKLARININ FONKSİYONEL VE RADYOLOJİK SONUÇLARI

UZMANLIK TEZİ

Dr. Huzeyfe ÇETİN

Tez Danışmanı: Doç. Dr. Nuh Mehmet ELMADAĞ

ŞUBAT 2021

TEZ ONAYI

Bezmialem Vakıf Üniversitesi Tıp Fakültesi Ortopedi ve Travmatoloji Anabilim Dalı Tıpta Uzmanlık Öğrencisi Dr. Huzeyfe ÇETİN, ilgili yönetmeliklerin belirlediği gerekli tüm şartları yerine getirdikten sonra hazırladığı "**MODİFİYE STOPPA YAKLAŞIMIYLA CERRAHİ TEDAVİ EDİLEN ASETABULUM KIRIKLARININ FONKSİYONEL VE RADYOLOJİK SONUÇLARI**" başlıklı tezini 12.02.2021 tarihinde aşağıda imzaları olan jüri önünde başarı ile sunmuştur.

Tez Danışmanı: Doç. Dr. Nuh Mehmet ELMADAĞ

Jüri Üyeleri: Prof. Dr. İbrahim TUNCAY

Prof. Dr. Nurzat ELMALI

Doç. Dr. Murat YILMAZ (Haseki Eğitim ve Araştırma Hastanesi)

Prof. Dr. İsmail Kerem BİLSEL

Anabilim Dalı Başkanı

BEYAN

Bu tez çalışmasının kendi çalışmam olduğunu, tezin planlanmasından yazımına kadar hiçbir safhada etik dışı davranışımın olmadığını, bu tezdeki bütün bilgileri akademik ve etik kurallar içinde elde ettiğimi, bu tez çalışmasıyla elde edilmeyen bütün bilgi ve yorumlara kaynak gösterdiğimi ve bu kaynakları da kaynaklar listesine aldığımı, yine bu tezin çalışılması ve yazımı sırasında patent ve telif haklarını ihlal edici bir davranışımın olmadığını beyan ederim.

Dr. Huzeyfe ÇETİN

COVID-19 pandemisi nedeniyle
vefat eden tüm sağlık çalışanlarına
saygı ve minnetle…

TEŞEKKÜR

Uzmanlık eğitimimin her aşamasında, yol göstericiliği, desteği, hastalara karşı örnek aldığım yaklaşımı, bilgi birikimi ve tecrübesiyle bizleri aydınlatan değerli hocam Prof. Dr. İbrahim Tuncay'a,

Eğitimim süresince bilgi ve becerimin artmasında önemli katkıları bulunan değerli hocalarım; Prof. Dr. Nurzat Elmalı, Prof. Dr. Hakan Şenaran, Prof. Dr. Volkan Gürkan, Doç. Dr. Gökçer Uzer, Doç. Dr. Fatih Yıldız'a,

Uzmanlık eğitimimin en zor zamanlarında bile bir aile sıcaklığıyla birlikte çalıştığımız, kendilerinden çok şey öğrendiğim ve bildiklerimi paylaşmak için elimden geleni yaptığıma inandığım doktor arkadaşlarım ve ağabeylerim Dr. Öğr. Üyesi Mehmet Kapıcıoğlu, Op. Dr. Şafak Sayar, Dr. Öğr. Üyesi Necdet Demir, Op. Dr. Vahdet Uçan, Op. Dr. Ahmet Can Erdem, Op. Dr. Jotyar Ali, Op. Dr. Tunay Erden, Op. Dr. Mehmet Anıl Pulatkan, Op. Dr. Suat Batar, Op. Dr. Deniz Kara, Op. Dr. Orkhan Aliyev, Dr. Naseer Ahmad Al Amin, Dr. Kenan Mirizade, Dr. Muzaffer Ağır, Dr. Aghamazahir Aghazada, Dr. Amrah Farhadov, Dr. Okan Tezgel, Dr. Volkan Ezici, Dr. Said Orujov, Dr. Murat Sarıkaş, Dr. Cemil Burak Demirkıran ve Dr. Hakan Batuhan Kaya'ya,

Bilimsellikten ödün vermeyen yaklaşımı ile üzerimden desteğini hiç esirgemeyen, sevgi ve şefkatini her zaman hissettiğimiz, Bezmialem Vakıf Üniversitesi Ortopedi ve Travmatoloji Anabilim Dalı Başkanı Sayın Prof. Dr. İ. Kerem Bilsel'e,

İnsanlığı ve cerrahisi ile bana her zaman örnek olan, tez konumu belirlememde ve tezimin her aşamasında sabırla, ilgisini esirgemeden bana destek olan, birlikte çalışmaktan her daim keyif aldığım tez danışmanı sayın hocam Doç. Dr. Nuh Mehmet Elmadağ'a,

Beraber çalıştığımız, gece gündüz demeden bizlere yardımcı olan tüm hemşire, sekreter, teknisyen ve yardımcı sağlık personeline,

Beni en güzel şekilde yetiştiren, emeklerini ve desteklerini benden hiç esirgemeyen, varlıklarıyla gurur duyduğum, bana hissettirdikleri güvenle, tüm zorlukları aşıp bugünlere gelmemde büyük emekleri olan saygıdeğer annem ve babam, Dr. Fatma Çetin ve İbrahim Çetin'e, gurbette geçen günlerimi sılaya çeviren, beni evlatlığa layık gören ve öz ebeveynlerimden ayırmadığım kayınvalidem ve kayınpederim Hürriyet Özkan ve Kadir Özkan'a, beni her zaman koruyup kollayan değerli ağabeylerim M. Ammar Çetin, M. Zübeyir Çetin'e, sevgili kardeşim Nesibe Çetin'e,

Sanatçı ruhu ve merhametli yüreğiyle hayatıma neşe katan, insani değerlerini örnek aldığım, özellikle zor zamanlarımda desteğini ve duasını hep hissettiğim, hayatımda iyi ki varsın dediğim biricik eşim, yol arkadaşım, hayırhahım Neslihan Çetin'e,

Ve babalığı bana en güzel şekilde yaşatan, sarılışlarıyla tüm yorgunluğumu gideren, gülücükleriyle içimi ısıtan, her an özlemlerini hissettiğim, canım kızlarım Ayşe Neva Çetin ve Zeynep Çetin'e,

Sonsuz teşekkürler…

İÇİNDEKİLER

TEZ ONAYI ……...ii
BEYAN ……..iii
TEŞEKKÜR ……...v
İÇİNDEKİLER ……vi
ŞEKİLLER DİZİNİ ……viii
TABLO DİZİNİ ……ix
ÖZET ……..x
SUMMARY ……...xi
1. GİRİŞ ve AMAÇ ……1
2. GENEL BİLGİLER ……...3
2.1 Tarihçe ……..3
2.2 Anatomi……..4
2.2.1 Embriyoloji ……5
2.2.2 Asetabular landmarklar ……...6
2.2.3 Asetabular yapı ……...6
2.2.4 Radyografik anatomi ……..8
2.2.5 Kalça ekleminin stabilitesi ……11
2.2.6 Asetabulumun pozisyonu ……..11
2.2.7 Asetabular kıkırdak ……...12
2.2.8 Asetabulumun biyomekaniği ……12
2.2.9 Asetabulumun kanlanması ……13
2.2.10 Asetabulumun inervasyonu ……13
2.3 Asetabulum Kırıklarının Tanısı ve Değerlendirilmesi ……...14
2.3.1 Epidemiyoloji ……14
2.3.2 Fizik muayene ……...15
2.3.3 Radyolojik değerlendirme ……15
2.3.3.1 Radyografi ……..15

2.3.3.2 Bilgisayarlı tomografi ……16
2.3.4 Kırık sınıflaması ……17
2.3.4.1 Elementer (basit) kırıklar …..……18
2.3.4.2 Kompleks kırıklar ……..20
2.4 Asetabulum Kırıklarının Tedavisi ……...22
2.4.1 Cerrahi yaklaşımlar ……..24
2.4.1.1 Kocher-Langenbeck yaklaşımı ……..24
2.4.1.2 Genişletilmiş iliofemoral yaklaşım ……25
2.4.1.3 İlioinguinal yaklaşım ……25
2.4.1.4 Pararektus yaklaşımı ……26
2.4.1.5 Modifiye Stoppa yaklaşımı ……27
2.4.2 Komplikasyonlar ……..30
2.4.2.1 Tromboembolizm ……..30
2.4.2.2 Damar yaralanmaları ……30
2.4.2.3 Enfeksiyon ……30
2.4.2.4 Sinir yaralanmaları ……31
2.4.2.5 Heterotopik ossifikasyon ……...31
2.4.2.6 Posttravmatik artroz ……..32
3. GEREÇ ve YÖNTEM ……33
4. BULGULAR ……36
5. TARTIŞMA ……..42
6. SONUÇ ……48
7. KAYNAKÇA ……49
EKLER (ANKETLER) ……...57

ŞEKİLLER DİZİNİ

Şekil 1: Pelvisin primer kemikleşme merkezleri: iskium, pubis ve ilium

Şekil 2: Judet ve Letournel tarafından tanımlanan iki kolon modeli

Şekil 3: Asetabulumun femur başı çıkarıldıktan sonraki görünümü

Şekil 4: Standart Pelvis AP grafide önemli işaretler

Şekil 5: Sol kalçanın obturator veya internal oblik grafisi

Şekil 6: Sağ kalçanın iliak veya eksternal oblik grafisi

Şekil 7: Asetabuler anteversiyonun aksiyel bilgisayarlı tomografi kesitinde ölçümü

Şekil 8: Trafik kazalarında asetabulum kırığı oluşma mekanizmaları

Şekil 9: Asetabulum kırıklarının Bilgisayarlı Tomografinin farklı kesitleriyle görüntülenmesi

Şekil 10: Elementer (Basit) kırıklar

Şekil 11: Kompleks kırıklar

Şekil 12: Obturator oblik grafide sol asetabulum posterior duvar kırığı görünümü

Şekil 13: Aksiyel tomografi kesitinde Transvers + posterior duvar kırığının görünümü

Şekil 14: Her iki kolon kırığının illüstrasyonu

Şekil 15: Çatı-Ark açısının ölçümü

Şekil 16: Kocher-Langenbeck yaklaşımı için cerrahi insizyon, sağ taraf

Şekil 17: İlioinguinal yaklaşım, sağ taraf

Şekil 18: Modifiye Stoppa yaklaşımında hastanın hazırlığı

Şekil 19: Modifiye Stoppa yaklaşımında vertikal ve transvers insizyon seçenekleri

Şekil 20: Solda Epigastrik ve obturator damarlar arasındaki anastomoz

Şekil 21: Judet-Letournel sınıflamasına göre kırık tiplerinin dağılımı

Şekil 22: Hastaların ameliyat sonrası radyolojik sonuçları

Şekil 23: Kırık tipine göre Matta'nın radyolojik evrelemesi

TABLO DİZİNİ

Tablo 1: Matta'nın redüksiyon kalitesi kriterleri

Tablo 2: Matta'nın Radyolojik Evreleme Sistemi

Tablo 3: Vakaların demografik özellikleri

Tablo 4: Asetabulum kırıklı hastalarda görülen ek yaralanmalar

Tablo 5: Perioperatif veriler

Tablo 6: Hastaların Merle d'Aubigné Kalça Skoru sonuçları

Tablo 7: Hastaların Harris Kalça Skoru sonuçları

Tablo 8: Ortalama klinik ve fonksiyonel sonuçlar

MODİFİYE STOPPA YAKLAŞIMIYLA CERRAHİ TEDAVİ EDİLEN ASETABULUM KIRIKLARININ FONKSİYONEL VE RADYOLOJİK SONUÇLARI

ÖZET

Amaç: Kliniğimizde Modifiye Stoppa yaklaşımı ile opere edilen asetabulum kırıklarının fonksiyonel ve radyolojik sonuçlarını değerlendirmektir.

Gereç ve Yöntem: 2012-2020 yılları arasında asetabulum kırığı nedeniyle kliniğimize başvurup, Modifiye Stoppa yaklaşımıyla cerrahi tedavisi gerçekleştirilen ve en az 1 yıl takibi olan 40 hasta bu çalışmaya dâhil edildi. Kayıtlar, yaş, cinsiyet, travma oluşum şekli, kırık tipi, eşlik eden yaralanma, ameliyata kadar geçen süre, ameliyat süresi, perioperatif eritrosit süspansiyonu transfüzyonu, komplikasyonlar ve takip süresi açısından retrospektif olarak gözden geçirildi. Ameliyat sonrası redüksiyon kalitesi ve son kontrollerdeki radyolojik sonuçlar, Matta kriterlerine göre değerlendirildi. Fonksiyonel değerlendirme için hastaların son kontrollerinde Harris Kalça Skoru, Merle d'Aubigne skoru ve Kısa Form 12 skoru uygulandı. Opere edilen taraf kalça eklem hareket açıklıkları ölçülerek kaydedildi.

Bulgular: Ortalama yaş 37,4±16,3 yıl (14-69) ve ortalama takip süresi 32,6±23,9 ay (12-102) idi. Hastaların 24'ü erkek, 16'sı kadın idi. Travma oluşumundan operasyona kadar geçen süre ortalama 4,5±2,9 gündü (1-10). Yaralanma mekanizması, 22 hastada motorlu araç kazası, 14 hastada yüksekten düşme ve 4 hastada basit düşme idi. Judet-Letournel sınıflamasına göre 8 hastada anterior duvar, 8 hastada anterior kolon, 4 hastada transvers, 7 hastada anterior kolon+posterior hemitransvers, 10 hastada her iki kolon, 2 hastada transvers+posterior duvar ve 1 hastada T tipi kırık olduğu görüldü. Matta'nın redüksiyon kalitesi kriterlerine göre 30 hastada anatomik, 6 hastada kabul edilebilir ve 4 hastada kötü redüksiyon vardı. Matta'nın radyolojik evrelemesine göre radyografik sonuçlar 23 hastada mükemmel, 10 hastada iyi, 3 hastada orta, 4 hastada kötüydü. Elementer kırıklarda radyolojik evre, kompleks kırıklardan anlamlı derecede daha iyiydi. (p=0,02) Merle d'Aubigné Kalça Skoru 17 hastada mükemmel, 19 hastada iyi, 3 hastada orta ve 1 hastada kötüydü. Matta Redüksiyon Kriterlerine göre Anatomik redüksiyon sağlanan vakaların Merle D'aubigne Skoru ortalamaları, Kabul edilebilir veya Kötü redüksiyon sağlanan vakaların ortalamalarından anlamlı derecede daha yüksekti. (p=0.036) Harris Kalça Skoru 22 hastada mükemmel, 15 hastada iyi, 2 hastada orta, 1 hastada kötüydü. 2 hastada intraoperatif iliak ven yaralanması, 1 hastada postop yüzeyel enfeksiyon, 2 hastanın takiplerinde kasık fıtığı geliştiği saptandı.

Sonuç: Bu çalışmanın verileri, modifiye Stoppa yaklaşımının, birçok karmaşık asetabulum kırığı için, tatmin edici radyolojik ve fonksiyonel sonuçlarla birlikte, başarılı bir yaklaşım olduğunu göstermektedir.

FUNCTIONAL AND RADIOLOGICAL OUTCOMES OF ACETABULUM FRACTURES OPERATED BY USING THE MODIFIED STOPPA APPROACH

SUMMARY

Objective: To evaluate the functional and radiological outcomes of acetabular fractures operated by using the Modified Stoppa approach in our clinic.

Materials and Methods: Forty patients who were admitted to our clinic for acetabular fractures between 2012 and 2020, underwent surgical treatment with the Modified Stoppa approach and were followed for at least 1 year were included in this study. The records were retrospectively reviewed in terms of age, gender, type of trauma, type of fracture, accompanying injury, time to surgery, operation time, perioperative erythrocyte suspension transfusion, complications, and follow-up time. Postoperative reduction quality and radiological results at final follow-up were evaluated according to Matta criteria. Harris Hip Score, Merle d'Aubigne score and Short Form 12 score were used for functional evaluation. The hip joint range of motion of the operated side was measured and recorded.

Results: The mean age was 37,4 ± 16,3 years (14-69) and the mean follow-up time was 32,6 ± 23,9 months (12-102). 24 of the patients were male and 16 were female. The mean time from trauma to operation was 4,5 ± 2,9 days (1-10). Mechanism of injury was motor vehicle accident in 22 patients, fall from height in 14 patients, and simple fall in 4 patients. According to Judet Letournel classification, 8 patients had anterior wall, 8 patients had anterior column, 4 patients had transverse, 7 patients had anterior column + posterior hemitransverse, 10 patients had associated both colon, 2 patients had transverse + posterior wall and 1 patient had T-type fractures. According to the reduction quality criteria of Matta, 30 patients had anatomical, 6 patients had imperfect and 4 patients had poor reduction. According to Matta's radiological staging, radiographic results were excellent in 23 patients, good in 10 patients, moderate in 3 patients, and poor in 4 patients. Radiological stage was significantly better in elementary fractures than in complex fractures. ($p = 0.02$) Merle d'Aubigné Hip Score was excellent in 17 patients, good in 19 patients, moderate in 3 patients and bad in 1 patient. According to the Matta Reduction Criteria, the mean Merle D'aubigne Score of cases with anatomical reduction was significantly higher than the mean of cases with Acceptable or Poor reduction. ($p = 0.036$) Harris Hip Score was excellent in 22 patients, good in 15 patients, moderate in 2 patients, and poor in 1 patient. Intraoperative iliac vein injury In 2 patients and postoperative superficial infection in 1 patient was observed. Inguinal hernia occurred in the follow-up of 2 patients.

Conclusion: The data of this study show that the modified Stoppa approach is a successful approach for many complex acetabular fractures, with satisfactory radiological and functional results.

1. GİRİŞ ve AMAÇ

Asetabulum kırıkları, genellikle yüksek enerjili travmatik olaylardan kaynaklanan nadir ve karmaşık yaralanmalardır. Bu yaralanmalar, derin ve karmaşık anatomileri ve ilişkili ek organ yaralanmaları nedeniyle en deneyimli hekimleri bile zorlamaktadır. Son otuz yılda, bu kırıklar ve tedavileri hakkında çok fazla bilgi birikimi elde edilmiş ve bu konuda birçok yayın ortaya çıkarılmıştır.[1]

Asetabulum kırıkları tipik olarak iki farklı yaş grubunda gözlenir. Aktif yaşam tarzına sahip genç yetişkinler, asetabular yaralanmalarla sonuçlanan yüksek enerjili travmatik kazalara karışmaya meyillidir. Daha yaşlı ve inaktif yaşam tarzına sahip hastalarda, ayakta durma yüksekliğinden düşme gibi daha düşük enerjili olaylardan kaynaklanan asetabulum kırıkları görülmektedir. Bu durumda yaralanma büyük olasılıkla yetersiz kemik kalitesinden kaynaklanmaktadır. Kuşkusuz, asetabular kırıklar her yaşta, hatta çocuklarda bile ortaya çıkabilir, ancak yukarda bahsettiğimiz bu iki popülasyon, bu tür yaralanmaların büyük çoğunluğunu oluşturur.[2]

Yaralanma mekanizmaları genellikle otomobil ve motosiklet kazaları, motorlu taşıtların çarptığı yayalar, yüksekten düşmeler ve ezilme yaralanmalarıdır. Emniyet kemeri takılması ve uygulanmasına yönelik yasaların, asetabular yaralanmaların sıklığını ve ciddiyetini azalttığı gösterilmiştir. Diğer yandan, bazı araştırmaların sonuçlarına göre, zorunlu kask yasaları, motosiklet kazalarından sonra hastaların hayatta kalma oranlarını iyileştirmiş ve bu nedenle asetabular travmaların sayısını ve karmaşıklığını artırmıştır.[3]

Asetabular kırık, ağırlık taşıyan en önemli eklem olan kalça ekleminin eklem içi kırığıdır ve optimum sonuçları elde etmek için doğru anatomik redüksiyon, sıkı fiksasyon ve erken rehabilitasyon gereklidir.[4], [5] Bununla birlikte, asetabular kırıkların tedavisi, sadece ilişkili majör organ yaralanmaları nedeniyle değil, aynı zamanda komplike kırık tipi ve redüksiyon için operatif yaklaşımdaki zorluklar nedeniyle oldukça zordur. 1960'larda Judet ve Letournel tarafından sistematik bir yaklaşım ve tedavi algoritması önerildikten sonra bu konuda belirgin ilerleme kaydedilmiştir.[6]

Şimdiye kadar, asetabular kırıkların tedavisi için çeşitli cerrahi yaklaşımlar kullanılmış ve bunlar anterior, posterior, ekstensil ve kombine yaklaşımlar olarak kategorize edilmiştir. Cerrah, teknik ipuçlarına ve her yaklaşımın avantaj ve dezavantajlarına aşina olmalıdır. Şu anda, ilioinguinal yaklaşım[4] veya modifiye Stoppa yaklaşımı[7] anterior yaklaşım olarak kullanılmaktadır fakat ilioinguinal yaklaşım daha yaygın olarak kullanılmaktadır ve sonuçları daha kapsamlı olarak rapor edilmiştir.

Stoppa yaklaşımı, başlangıçta Stoppa ve arkadaşları tarafından 1990'ların başında kasık fıtığı cerrahisi için kullanılan intrapelvik bir yaklaşımdır[8] ve Cole tarafından modifiye edilerek ön asetabuluma ve pelvik kemiğe yaklaşım yöntemi olarak tanıtılmıştır.[9] Modifiye Stoppa yaklaşımı kullanılarak asetabular kırıkların kısa ve uzun vadeli sonuçları şimdiye kadar birkaç çalışmada bildirilmiştir.[10]–[12] Biz de bu tez çalışmamızda kliniğimizde modifiye Stoppa yaklaşımı ile tedavi edilen asetabular kırıkların sonuçlarını ve komplikasyonlarını analiz ederek modifiye Stoppa yaklaşımı ile operatif tekniğin etkinliğini değerlendirmeyi amaçladık.

2. GENEL BİLGİLER

2.1 Tarihçe

Asetabular kırığın ilk ve uzun bir süre için tek tanımı, MÖ sekizinci yüzyılda yazılmış olan Homeros'un İlyada destanında yapılmıştır. İlyada'daki asetabular yaralanmanın şiirsel tanımı, doğru olduğu kadar güzeldir ve her asetabulum cerrahı tarafından okunmalıdır: “Tıpkı Diomedes'in elindeki bir kayayı kaldırması gibi, ki muazzam bir başarıdır, kimse onu kaldıramaz, erkekler kadar zayıf şimdi, ama kendi başına kolaylıkla yukarı kaldırdı, fırlattı ve kalça kemiğinin leğen kemiğinin içine döndüğü yere Aeneas'ın kalçasına vurdu, fincan eklemi dedikleri yuvayı kırdı, her iki tendonu da yırttı ve pürüzlü kayayı parçaladı. Büyük dövüşçü, yere dikilmiş güçlü ön koluyla dizlerinin üzerine çöktü ve dünya, gözleri önünde, bir gece karardı ”[13]

Homeros'tan dört yüzyıl sonra Hipokrat, asetabulum çevresindeki yaralanmaları ortak terim olan “kalça çıkıkları” altında tanımladı çünkü bir asetabulum kırığı ile kalça çıkığını tek başına klinik muayene ile ayırt etmek imkansızdı. Asetabular kırıklar on dokuzuncu yüzyıla kadar kalça çıkığı olarak kabul edildi.[14]

Asetabular kırığın X-ışınlarının keşfedilmesinden önceki ilk ayrıntılı açıklaması 1818'de Sir Astley Cooper tarafından yapılmıştır. Teşhis otopside konulmuştur. Cooper, merkezi dislokasyonla birlikte olan asetabulum kırığını tanımlamıştır.[15] Schroeder, sistematik bir makalede, merkezi çıkığı olan 49 kırık vakasını analiz etmiştir. Bunların yüksek enerjinin neden olduğu ağır yaralanmalar olduğunu ve ölüm oranının yaklaşık % 30 olduğunu belirtmiştir.[15] Yirminci yüzyılın ilk yarısında, asetabulum kırıkları için tercih edilen tedavi konservatif tedaviydi. Urist, askeri personeldeki kalça kırıklı çıkıklarının tedavisini ve sonuçlarını bildirmiş ve bunların tedavisinde açık redüksiyon ve internal fiksasyonu önermiştir.[16] Eliot ve Knight cerrahi olarak tedavi edilen santral asetabuler kırıklar hakkında bilgi vermişlerdir.[17], [18] Bu raporlara rağmen, hastaların çoğu konservatif olarak tedavi edilmeye devam etmiştir. Rowe ve Lowell, 99 hasta üzerinde bir sonuç çalışması yayınlamış ve konservatif tedaviyi önermişlerdir.[19] 1964'te Eichenholtz mevcut durumu şöyle tanımlamıştır: "İki terapi türünün göreceli değerleri konusunda geniş

görüş farklılıkları vardır ve açık tedavinin savunucuları arasında belirtilen cerrahi işlemin türü konusunda bir anlaşma yoktur".[20] Böyle bir atmosferde Judet ve Letournel, bu konuda devrim niteliğinde sayılabilecek çalışmalarına başlamıştır. Çalışmalarında en büyük teşvik, konservatif tedavinin sonuçlarındaki aşırı hayal kırıklığı olmuştur.[21] 1963 yılında "Asetabulum Kırıkları, Sınıflandırma ve Açık Redüksiyonda Cerrahi Yaklaşımlar" başlıklı klasik makalelerini yayınlamış ve bu makalede bir kırığın karmaşık üç boyutlu geometrisinin anlaşılmasını sağlayan ve hangi cerrahi yaklaşımın seçileceği konusunda yön veren sınıflandırmalarını tanımlamışlardır.[22] Ayrıca iki yeni cerrahi yaklaşım geliştirmişler ve deplase tüm asetabuler kırıklar için açık redüksiyon ve internal fiksasyonu önermişlerdir.[22] Bu fikrin geniş çapta kabul görmesi birkaç yıl daha sürmüştür. 1970'lerde Kuzey Amerika'da asetabuler kırıkların cerrahi tedavisi hakkında çok fazla şüphe vardı ve bazı cerrahlar hala konservatif tedaviyi savunuyordu.[23] Ancak Judet ve Letournel fikirlerini yaymaya devam ederek yazdıkları kitabı 1981'de İngilizce'ye çevirmiş ve 1993'te gözden geçirilmiş bir baskı olarak yayınlamışlardır.[21] Bu kitapları çok popüler olup bugün hala asetabulum cerrahlarının kutsal kitabı olarak kabul edilmektedir. Sonrasında Joel Matta, cerrahi olarak tedavi edilen asetabular kırıkların en büyük sonuç çalışmasını yayınlamıştır.[24] Böylelikle artık modern asetabulum cerrahisi dönemi başlamıştır.

2.2 Anatomi

Kalça ekleminin en muhteşem özellikleri, olağanüstü hareket açıklığı, yüksek stabilitesi ve neredeyse sürtünmesiz kayganlaştırma mekanizmasıdır. Bunlar, normal kalçada bulunan morfoloji, yönelim, kıkırdaklı yüzey ve arteryel perfüzyon olmadan elde edilemez. Bununla birlikte, travmatik bir yaralanma bu eklemi bozduğunda, böylesine zarif bir mekanizmanın altında yatan karmaşık anatomi, rekonstrüksiyonda ciddi bir zorluğa sebep olur. Bu yeniden yapılandırmayı sağlamak, normal anatomi tam olarak anlaşılmadığında neredeyse imkânsızdır.[25]

2.2.1 Embriyoloji

Kalçanın erken gelişimi, embriyolojik gelişimin 4. haftasında alt ekstremite tomurcuklarının oluşumu ile başlar ve gelişim pratik olarak 16. haftada tamamlanır. Femur başı ve asetabulum, ilkel kondroblastlardan oluşan birbirine geçmiş bir yapıdan oluşur. Femur başı, yoğun bir kondroblast küresinden merkezi olarak gelişir ve ilium, iskium ve pubisi oluşturan üç disk şeklindeki kütleye sahip kıkırdak bir "anlaj" ile çevrilidir. Gelecekteki eklem boşluğunun bölgesi, anlaj ve femur başı arasındaki hücrelerin apoptozisi yoluyla oluşur. Sekizinci haftanın sonunda gelişmekte olan kalçanın kanlanması tamamen sağlanmıştır. 16. haftada ilium kemikleşme merkezleri, ischium ve pubis ortaya çıkar ve triradiat kıkırdak artık oluşmuştur. Kalça, fetal büyümenin geri kalanında genişler, ancak bebeklik dönemine kadar başka morfolojik değişikliklere uğramaz.[26] (**Şekil 1**)

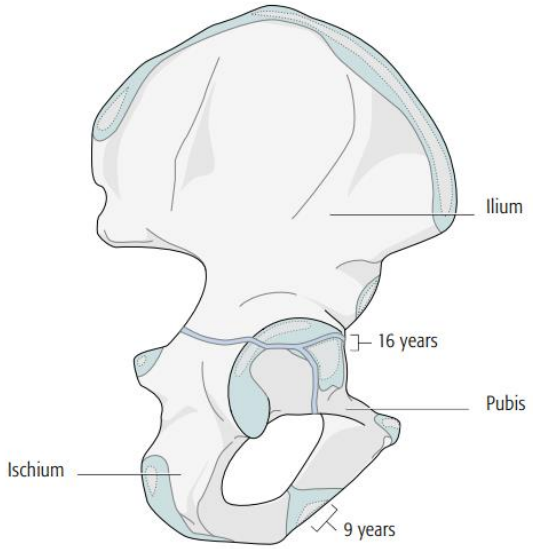

Şekil 8: Pelvisin primer kemikleşme merkezleri: iskium, pubis ve ilium

(*Marvin Tile, David L Helfet, James F Kellam, Mark Vrahas - Fractures of the Pelvis and Acetabulum Principles and Methods of Management, 2015, Thieme*)

Asetabulum ve labrum son morfolojik özelliklerinin çoğunu bebeklik ve çocukluk döneminde kazanır. Sonunda pelvisin üç innominat kemiğinin birleşmesi olarak oluşan kalça, doğumda tamamen kıkırdak yapıdadır ve ilk yılın büyük bölümünde böyle kalır. İnnominat kemikler arasında kıkırdaklı T şeklinde bir yapı bulunur. Bu yapı, yani triradiat kıkırdak, asetabulumun ön duvarı, arka duvarı ve kubbesinin oluşumundan sorumludur. Ayrıca triradiat kıkırdak, merkezde hiyalin kıkırdaktan ve periferde fibrokartilajdan oluşan çevresel bir yapı oluşturur. Bu

kıkırdak çanak, büyüme tamamlandığında olgun asetabulumun çoğunu oluşturacak yapıdır ve asetabular epifizlerin femur başının sürekli olarak şekillendirici uyarısı altında kaldığı yerdir. Os asetabuli 7 yaşından sonra oluşur ve büyümesini tamamlayarak 9 yaşından önce kapanır. Triradiat kıkırdak 14−16 yaşlarda kapanır, ancak asetabular epifizler 18 yaşa kadar açık kalabilir.[27]

2.2.2 Asetabular landmarklar

Yetişkin asetabulumun çevresinde, doğal anatominin konumu için dahili ve harici bir kılavuz olarak kullanılabilen birkaç yer işareti vardır. Kalça ve asetabulumun primer kılavuzu anterior superior iliak spine(ASİS)'dır. Bu çıkıntı, koronal düzlemde asetabulumun daha süperiorunda ve lateralindedir. Ön plana çıkması nedeniyle kalçanın deniz feneri olarak adlandırılmıştır ve obez hastalarda bile kolayca palpe edilebilir, bu da onu kalça için ideal bir landmark haline getirir. Ön kolon, ön duvar ve iliak krestin yerini belirlemek için kullanılır. Lateral femoral kutanöz sinir ASİS'ten ortalama 2 cm medialde ve inferiordadır. Triradiat kıkırdağın pubik uzantısının bir kalıntısı olan iliopektineal eminensia, hem koronal düzlemde asetabulumun medial sınırını hem de iliopektineal bursayı işaretleyen önemli bir internal landmarktır.[28]

2.2.3 Asetabular yapı

Asetabulum, esasen altı temel bileşenden inşa edilmiş karmaşık bir geometrik yapıdır. Bu bileşenler aşağıdaki gibidir:

• Ön kolon

• Arka kolon

• Ön duvar

• Arka duvar

• Asetabular kubbe veya çatı

• Medial duvar

Bu yapı, bir yarım küreden daha az, yaklaşık 170° olacak şekilde femur başını örtmektedir.[29]

Asetabulumu destekleyen iki kemik sütunu, asetabulumu pelvisin geri kalanına bağlayan ve yapısal desteğini sağlayan anterior ve posterior kolonlardır. (**Şekil 2**) İki

sütunun oluşturduğu arkın içbükeyinde yer alan asetabulum, bu ark vasıtasıyla yükü iletir. İki sütun, 60°lik bir açıyla sakroiliak eklemin hemen anteroinferiorunda ve büyük siyatik çentiğin hemen üstünde birleşir. Bu bağlantı, asetabulum kırıklarında neredeyse hiç hasarlanmayan oldukça yoğun bir kemik bölgesinde oluşur [11]. İnferiorda yani bu bağlantının aksillasında, asetabulum kubbesini destekleyen yoğun kortikal iliak kemiğin bir "kilit taşı" bulunmaktadır.[22]

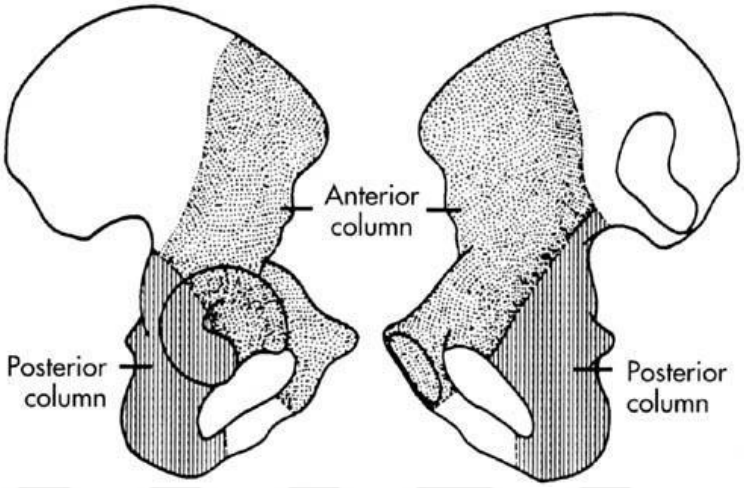

Şekil 9: Judet ve Letournel tarafından tanımlanan iki kolon modeli (*www.orthobullets.com*)

Anterior kolon, ilium ve pubik kemiklerin bir kombinasyonundan oluşur. Posterosuperior iliumdan pelvik kenar boyunca pubik tüberküle kadar uzanır. Genişliği lateralde ASİS'e kadar uzanır. Ön arkın alt tarafı, asetabulumun ön duvarını destekler.

Posterior kolon, kalın, yoğun ve transvers planda kama şeklinde bir kemik yapıya sahiptir. Kolonun arka tarafında sakrotuberöz ve sakrospinöz ligamentler büyük ve küçük siyatik foramenleri oluşturur. Posterior kolon, anterolateralde asetabuler eklem yüzeyinin posterior yarısını destekler. Posterior kolonun mediali quadrilateral eklem yüzeyidir. Posterior duvar lateralde bu yapıya kadar uzanır.

Asetabular soket, anterior duvar, posterior duvar, kubbe ve medial duvardan oluşur. Anterior duvar, doğrudan pubise bağlanır ve süperior pubik ramus medial sınırından öne doğru uzanır. Anterior duvar ve anterior rim değişken morfolojilere sahiptir. Anterior duvarın medialinde pelvik rim üzerinde bir oluk bulunmaktadır. İliopektineal eminensin lateralindeki bu oluk iliopsoas tendonu için bir yol görevi görür. İliopektineal eminens, kalça ekleminin anterior ve medial kısmını ayıran önemli bir işaret noktasıdır.[30]

Posterior duvar, anterior duvara göre daha lateralde ve daha büyüktür. Lateral kenarı dik yerleşimli ve hafif kavisli şekillidir. Posterior duvar asetabulumun en çok yaralanan kısmıdır ve iki kolonun oluşturduğu arkın desteğinden uzakta kalmaktadır. En sık ve en kolay kırılan ve stabilite için en önemli olan yapıdır.[31]

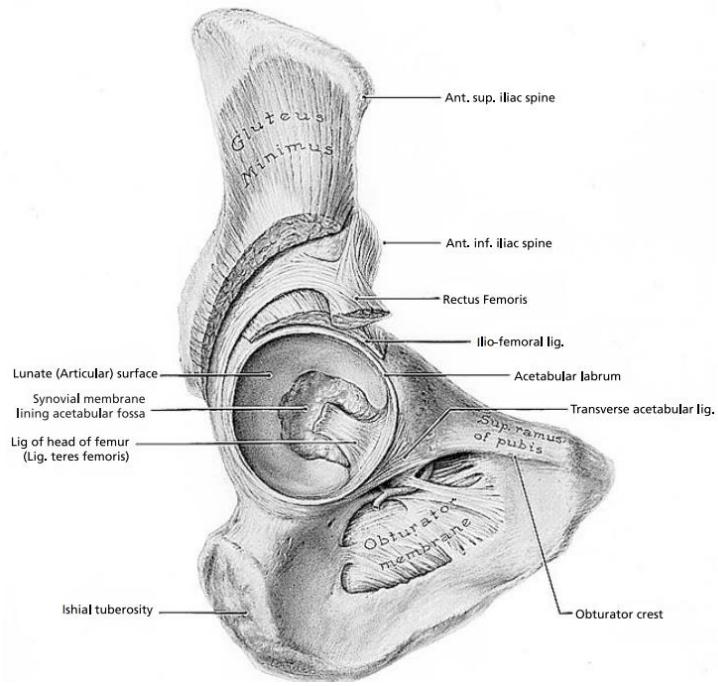

Şekil 10: Asetabulumun femur başı çıkarıldıktan sonraki görünümü

(*Anderson IE. Grant's atlas of anatomy, 8th ed. Baltimore: Williams & Wilkins, 1983*)

Medial duvar, lateralde asetabuler fossayı ve medialde kuadrilateral plağı içerir. Fossa, eklemlenmenin olmadığı merkezi bir boşluktur ve içerisi bir yağ yastığı (pulvinar olarak da adlandırılır) ve ligamentum capitis femoris (veya ligamentum teres) ile doldurulur. (**Şekil 3**) Bu yapılar işlevlerinin tam olarak bilinmemesi nedeniyle genellikle dikkate alınmamaktadır. Kemik fossa ve yağ dokusu, birlikte eklem yüzeylerine binen yükü dağıtmaktadır.[32] Çok sayıda foramina vasıtasıyla obturator arterin dalı olan küçük arterioller, yağ dokusunu geçerek her iki duvarın ve kubbe bölgesinin beslenmesini sağlar.[33]

2.2.4 Radyografik anatomi

Pelvisin grafisinde asetabular anatomiyi yorumlama ve tanıma yeteneği çok önemlidir. Geleneksel travma bilgisinde Anterior-Posterior(AP) pelvis röntgeninde aşağıdaki altı radyografik işaret tanımlanmıştır:[22] (**Şekil 4**)

• İliopubik çizgi (veya iliopektineal çizgi)

• İlioischial çizgi

• Gözyaşı figürü

• Sourcil (Asetabular çatı)

• Ön dudak

• Arka dudak

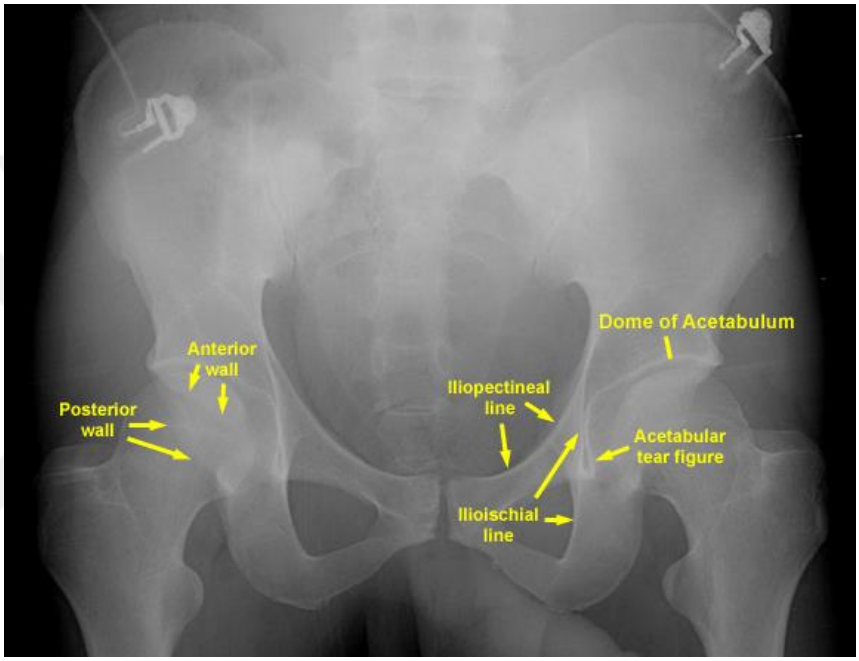

Şekil 11: Standart Pelvis AP grafide önemli işaretler (*orthobullets.com*)

Bu radyografik işaretlerin herhangi birinin bozulması, altta yatan yapıda kırık olabileceğini gösterir, bu nedenle AP pelvis röntgenini değerlendirirken her bir öğeyi dikkatlice incelemek önemlidir. İliopubik çizgi ön kolonun medial kortikal sınırına karşılık gelirken, ilioischial çizgi arka kolonun medial kortikal sınırına karşılık gelir. Gözyaşı damlası, medialde quadrilateral plağın ön kısmını ve lateralde asetabular fossanın anteroinferior kısmını gösterir. Bu radyografik işaret, asetabulumun medial duvarının konumunu tanımlar ve deplase olması protrüzyon asetabuli'yi düşündürür. Sourcil, asetabular kubbenin en üst kısmını temsil eder. Son olarak, anterior ve posterior dudaklar, anterior ve posterior asetabular duvarların lateraldeki en kortikal sınırını temsil eder.

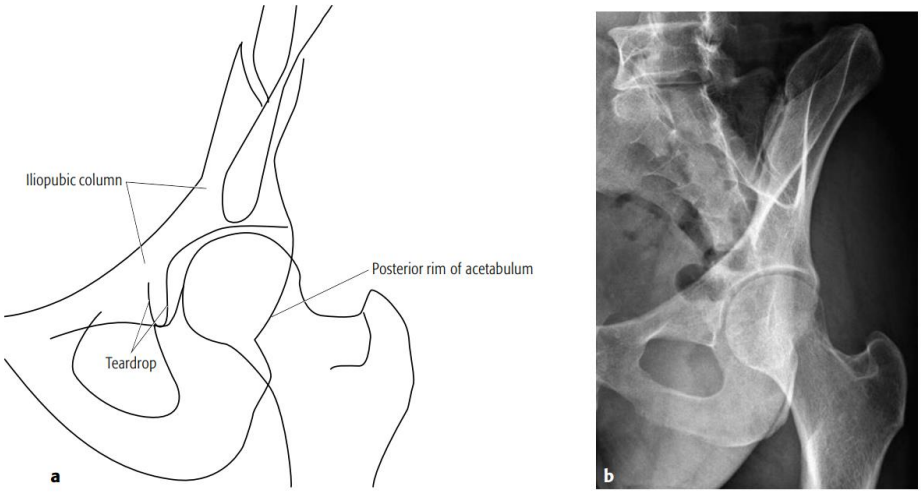

Şekil 12: Sol kalçanın obturator veya internal oblik grafisi

(*Marvin Tile, David L Helfet, James F Kellam, Mark Vrahas - Fractures of the Pelvis and Acetabulum Principles and Methods of Management, 2015, Thieme*)

Asetabulumu röntgen yardımıyla detaylı değerlendirirken, ön ve arka kolonları ve duvarları göstermede oblik grafiler (Judet grafileri) zorunlu olabilir. Cerrahın kırığı intraoperatif olarak değerlendirebilmesi için, bilgisayarlı tomografinin avantajlarına rağmen direkt ve oblik grafileri de mutlaka çektirmeli ve değerlendirmelidir. Obturator oblik (internal oblik) grafi, anterior kolon ve posterior duvarı göstermektedir ve ilgili kalçanın 45° iç rotasyonuyla elde edilir. (**Şekil 5**) İliak oblik (eksternal oblik) grafi, posterior kolon ve anterior duvarın incelenmesinde kullanılmaktadır ve ilgili kalçanın 45° dış rotasyonuyla elde edilir. (**Şekil 6**)

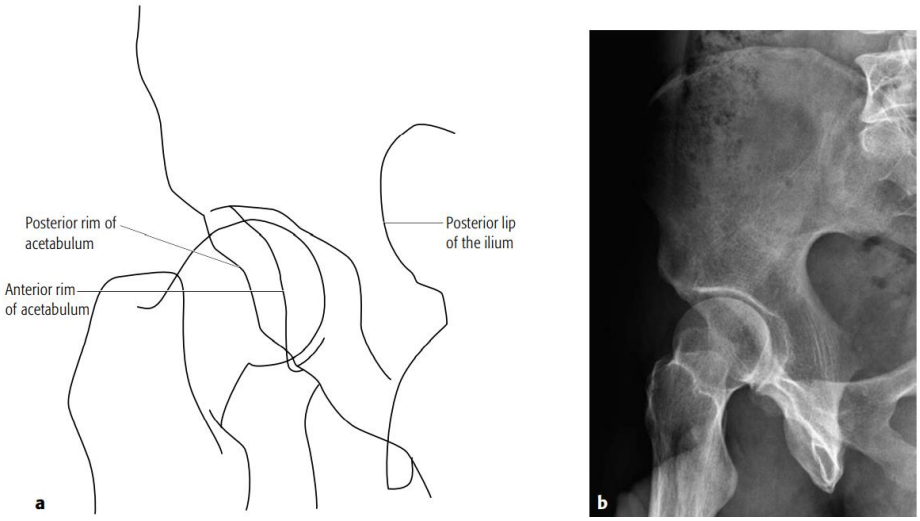

Şekil 13: Sağ kalçanın iliak veya eksternal oblik grafisi

(*Marvin Tile, David L Helfet, James F Kellam, Mark Vrahas - Fractures of the Pelvis and Acetabulum Principles and Methods of Management, 2015, Thieme*)

2.2.5 Kalça ekleminin stabilitesi

Arka duvar, kalçanın stabilitesine en büyük katkıda bulunan kemik yapıdır. Travma konusunda yapılan araştırmalar, kalça stabilitesinin esas olarak sağlam bir arka duvara ve daha az ölçüde de sağlam bir kapsüle bağlı olduğunu göstermiştir. Bir kadavra çalışmasında, posterior duvarın %25'i hasar gördüğünde tüm kalçaların stabil kaldığı fakat posterior duvarın %33'ünün hasar görmesi sonucunda kalçaların %75 oranda stabil kaldığı gösterilmiştir. Posterior duvarın %50'si zedelendiğinde ise tüm kalçaların instabil olduğu görülmüştür. Posterior kapsül tamamen kaldırıldığında kalça stabilitesi, posterior duvar zedelenmesi %25 olan grupta %89'a ve posterior duvar zedelenmesi %33 olan grupta %14'e düşmüş olarak bulunmuştur.[31]

2.2.6 Asetabulumun pozisyonu

Asetabulumun kalçayla pelvis arasındaki en önemli uzaysal ilişkileri versiyon ve inklinasyondur.[34] Versiyon, anterior ve posterior duvarları birbirine bağlayan çizginin, santral horizontal çizgiye olan açısı ya da sagittal plana göre asetabulumun ortalama açılma miktarıdır. (**Şekil 7**) İnklinasyon, süperolateral asetabulumu inferomedial fossaya bağlayan çizgi ile merkezi bir dikey çizgi arasındaki açı olarak tanımlanır.[35] Asetabulum ortalama 16-21° anteversiyon pozisyonundadır. Erkekler dişilere göre daha az anteversiyona sahip olma eğilimindedir. Ortalama inklinasyon ise, cinsiyetler arasında minimum farklılıklar olsa da 48 ° civarındadır.[29]

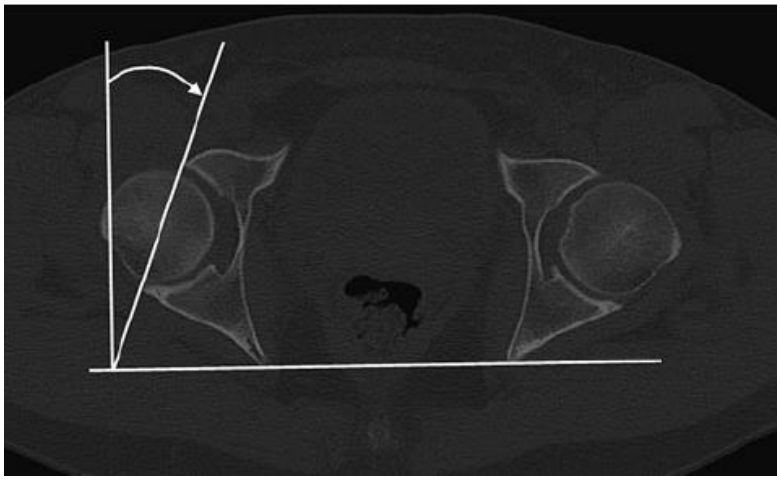

Şekil 14: Asetabuler anteversiyonun aksiyel bilgisayarlı tomografi kesitinde ölçümü (*www.researchgate.net*)

Asetabulumun pozisyonu, pelvik eğim veya rotasyon ile vücudun postüründen etkilenmektedir. Asetabular anteversiyon ve inklinasyon, pelvik tilt nedeniyle farklı

değerler alabilir. Anterior pelvik tilt sırasında asetabular anteversiyon ve abdüksiyonda azalma izlenmektedir. Pelvik tilt sırasında, örneğin oturur pozisyondan yatar konuma geçişte, anteversiyonda sırasıyla ortalama 36° ve 11° civarında azalmalar dikkat çekmiştir. Pelvik tilt kadınlarda erkeklerden daha fazla ölçülmüştür. Bu artış sadece hastanın konumu ile değil pelvik insidans (sakral end plate ile asetabulum merkezi arasındaki açı) gibi yapısal faktörler nedeniyle de değişebilmektedir.[34], [35]

2.2.7 Asetabular kıkırdak

Asetabular yuva, kıkırdak bir yüzeyle kaplıdır. Kıkırdak ön ve arka duvarları ve kubbenin çoğunu kaplayıp medialde ve inferiorda olmadığından bu yüzey hilal şeklindedir.[36] Bu şekil nedeniyle "at nalı" veya "lunat yüz" olarak tanımlanmıştır. Matematiksel araştırmalar, asetabular kıkırdak yüzey şeklinin, eklem temas kuvvetlerinin optimal dağılımına ve tepe stres alanlarının ortadan kaldırılmasına yol açtığını göstermiştir.[32] Bu nedenle hilal şekli, asetabular ve femur başı kıkırdağının uzun ömürlülüğüne yardımcı olabilir.

Labrum, asetabulumun dış kenarını çevreleyen, transvers asetabular ligaman ile devam eden bir bağ dokusu halkasıdır. Makroskopik olarak labrum, asetabulumun etrafında uzanan lastiksi bir dudaktır. Asetabular soketi derinleştirerek kombine asetabular ve labral hacmin % 33'üne katkıda bulunur. Ek olarak, labrum eklem temas yüzeyini % 22 artırır, ancak labrumun temas kuvvetlerinin yük paylaşımına katılıp katılmadığı konusunda tartışma vardır. Labrum, 1−2 mm'lik bir geçiş zonu sonrası asetabular kıkırdak ile birleşir.[37]

2.2.8 Asetabulumun biyomekaniği

Ön ve arka duvarlarla birlikte iki kolon, farklı yüklenmelere karşı dinamik bir deformasyona izin vermektedir. Düşük yüklerde, yalnızca ön ve arka duvarlar kuvveti iletir ve asetabular kubbe ile baş birbirine temas etmez. Bununla birlikte, yükleme arttıkça, iki sütun giderek birbirinden ayrılır ve duvarların deforme olmasına izin verir; böylece, asetabular kubbenin kuvveti aktarmasına izin verir. Ön duvar, daha esnek olan arka duvardan önemli ölçüde daha serttir. Sonuç olarak, yük bindiği zaman, arka duvar, ön duvardan daha fazla deforme olur. Bu deformasyon farkı, düşük yüklerde (% 30 vücut ağırlığı) çok daha belirgindir ve yaklaşık 40 kat daha fazladır fakat daha yüksek yüklerde 3 kata kadar düşebilir. Yürüyüş gibi yüksek fizyolojik yükleri

taşırken, neredeyse tam temas ve global kuvvet iletimi meydana gelir. Böylece, anterior ve posterior kolonları içeren asetabulum, eklem yüklemesi sırasında temas alanını artırarak aşamalı olarak deforme olur. Ön ve arka asetabular kenarlarını bağlayan transvers ligament, aşırı deformasyonu önleyen bir gerilim bandı görevi görür ve quadrilateral plak tarafından desteklenir. Quadrilateral plak, kapanmış triradiat kıkırdak konumunda üç innominate kemiğin birleşmesiyle oluşur.[38], [39]

Kilit görevi üstlenen labrum, vücuttaki diğer mekanik tamponlar olan labral veya meniskal yapılardan farklı olarak iki biyomekanik etkiye sahiptir.[40] Birinci işlevi, kalça eklemi içerisinde negatif basınçla vakum etkisi oluşturup eklem stabilitesine katkı sağlamasıdır.[41] Araştırmalar, labrum yırtığı ya da eksizyonunun asetabuluma oranla femur başının hareketliliğini arttırdığını ve kalçanın uygulanan daha az kuvvetle disloke edilebildiğini göstermiştir.[42] İkinci önemli fonksiyonu da periferik kompartmanlara sinovial eklem sıvısının sızmasını engelleyerek yüksek basınçlı bir santral kompartman oluşumuna katkı sağlamaktır. Eklem içerisindeki bu basınç etkisi, eklem yüzeyine eşit sıvı dağılımını sağlar, yağlanmayı arttırır ve sürtünmeyi azaltır. Ayrıca, oluşan yüksek basınç sinovial sıvının, kıkırdak yüzeyler tarafından emilmesini arttırarak kıkırdağın beslenmesini sağlar.[41]

2.2.9 Asetabulumun kanlanması

Asetabulumu besleyen arter ağı medialde iliolumbar, obturator ve dördüncü lumbar arterlerden ve lateralde ise superior gluteal, inferior gluteal ve medial femoral sirkumfleks arterlerden oluşur.[33] Kapsüler dolaşım desteği, posterosuperior ve posterior kapsül için üst ve alt gluteal arterlerden ve ön kapsül için medial ve lateral sirkumfleks arterlerden gelir. Labrum, periasetabular damar ağı tarafından beslenmektedir. Bu damarlar, periost üzerinden ilerleyip, labrumun kemiğe yapışma noktasından girerek serbest ucuna kadar ilerler. Kapsül, kemik asetabular halka ve sinovial membran, labrumun beslenmesine anlamlı bir katkıda bulunmaz.[43]

2.2.10 Asetabulumun inervasyonu

Pelvis içerisinde Lomber ve Sakral Pleksuslar olmak üzere iki önemli sinir pleksusu yer almaktadır. Lomber pleksus, ilk üç lomber sinirin anterior dallarını ve 4. lomber sinirin anterior dalının bir kısmını içermektedir. Lomber pleksusun terminal dalları femoral ve obturator sinirlerdir. Obturator sinir, L2-3-4 sinirlerinden dallar alarak sakroiliak eklemin anteriorundan iliopektineal çizgiyi izleyerek obturator

foramene ilerleyerek obturator damarlarla birlikte pelvisi terkeder. Femoral sinir ise L2-3-4 sinirlerinden dal alarak iliopsoas kasının lateralinden ilerleyip, femoral arktan geçer. Sakral pleksus, lumbosakral sinirlerin (L5 anterior dalı ile L4 anastomozu) ve ilk 4 sakral sinirin anterior dallarının birleşmesinden oluşur. Bu pleksus, siyatik sinirin ana yapısını oluşturur. Posterior dallar, superior gluteal sinir, dış rotatorlara giden dallar ve inferior gluteal siniri oluşturur. Siyatik sinir, büyük siyatik çentikten çıkarak ve piriformis kasının anteriorundan ilerleyerek pelvisi terkeder. Bu seviyede, siyatik sinir tek bir yapı olarak görünür (distalde ayrılacak olan peroneal ve tibial sinirler ortak bir kapsül içinde sarılı olarak görülür). Asetabulum ya da pelvise yönelik operasyonlarda siyatik sinir en önemli sinir yapıdır. Siyatik sinirin peroneal dalı, asetabulumun posterioruna yakın komşuluğu nedeniyle kırık ya da çıkıklarda ciddi anlamda yaralanabilmektedir.

2.3 Asetabulum Kırıklarının Tanısı ve Değerlendirilmesi

2.3.1 Epidemiyoloji

Motorlu araç kazaları, asetabular kırıkların çoğunda birincil nedendir. Travmanın neden olduğu kırığın tipi, kuvvetin yönüne ve çarpma anında asetabulumdaki femur başının oryantasyonuna bağlıdır. (**Şekil 8**) Asetabular kırık oluşturacak kuvvet dört farklı bölgeye uygulanabilir: büyük trokanter, kalça fleksiyonda iken diz, diz ve kalça ekstansiyonda iken ayak ve pelvisin arka yüzü. Yük uygulama hızı ve yaralanma anındaki kas tepkisi, kırığın deplasmanını belirlemede rol oynar.[21] Yaşlı nüfusta ise daha basit düşmeler sonucu da asetabulum kırıkları meydana gelebilmektedir.

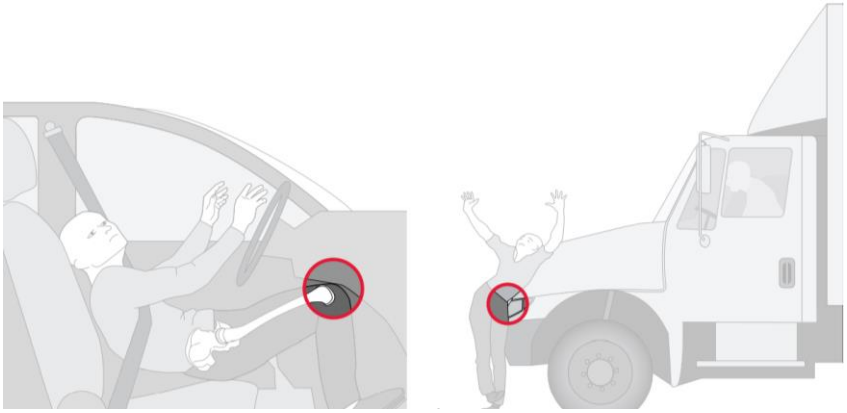

Şekil 8: Trafik kazalarında asetabulum kırığı oluşma mekanizmaları

(*Marvin Tile, David L Helfet, James F Kellam, Mark Vrahas - Fractures of the Pelvis and Acetabulum Principles and Methods of Management, 2015, Thieme)*

2.3.2 Fizik muayene

Yüksek enerjili travma hastalarında yapılan en önemli hata, kırığa odaklanıp detaylı bir fizik muayene yapılmamasıdır. Ciddi bir travma geçiren bu hastalarda gözden kaçırılan ek organ yaralanmaları(kafa, göğüs, ürogenital veya batın travması) ölümcül olabilir. Dışarıya kanama ve açık yara olup olmadığına bakılmalıdır. Hasta hayati fonksiyonlar açısından güvenli hale geldikten sonra, lokal muayeneye geçilir. Yaralanmaya maruz kalan uzuvda eşlik eden nörovasküler hasar olup olmadığını anlamak için nörolojik muayene yapılmalı ve ekstremitenin dolaşımı kontrol edilmelidir. Bacağın iç rotasyon postüründe olması posterior çıkığı, dış rotasyonda durması ise anterior çıkığı düşündürür.[30] Yine bu kırıklarda eşlik edebilecek pelvis kırıkları, ipsilateral femur ve patella kırıkları ile diz ön-arka çapraz bağ yaralanmaları olabileceği akılda tutulmalıdır. Travmaya bağlı gluteal bölge ile diz arasında kalan yaygın cilt ve cilt altı dokunun fasyadan ayrılması sonucu Morel-Lavallee lezyonu oluşabilir. Bu lezyonun varlığında bu bölgede bakteriyel kolonizasyon görülebildiği için cerrahi zamanı ve cerrahi insizyonun seçimi konusunda dikkatli olunmalıdır.[21], [44]

2.3.3 Radyolojik değerlendirme

Asetabulum kırıklarının tanısında ve özellikle cerrahi planlama için gerekli olan doğru bir anatomik yaklaşıma, kapsamlı bir radyografik değerlendirme yapılarak ulaşılabilir. Bilgisayarlı tomografi (BT) ve nadir durumlarda manyetik rezonans görüntüleme (MR) ile birleştirildiğinde pelvis AP ve Judet grafileri (iliak ve obturator oblik) bize kırık paterni ve çevreleyen yumuşak doku yaralanmaları hakkında ayrıntılı bilgi verir.[30]

2.3.3.1 Radyografi

Standart çekilmiş bir pelvis anterior-posterior(AP) grafisinde Letournel'in tarif ettiği altı önemli işaret noktasının tamamı görülebilir:[21] (**Şekil 4**)

1. İliopektineal çizgi (pelvik brim veya ön kolonun sınırı)
2. İlioischial çizgi (arka kolonun sınırı)
3. Asetabuler çatı
4. Gözyaşı damlası figürü (veya asetabulumun medial duvarı)
5. Ön duvar

6. Arka duvar

Gözyaşı damlası, farklı koronal düzlemlerden yansıtılan çizgilerin birleşimini temsil eden karmaşık bir anatomik yapıdır ve gerçek bir anatomik yapıyı değil, bir radyografik bulguyu temsil eder.[22]

Obturator oblik(internal oblik) grafiyi elde etmek için incelenen kalça horizontal düzlemle 45 derece açı yapacak şekilde yükseltilir ve röntgen tüpü kalçaya dik bir pozisyonda tutulur. Travmatize kalçayı yükseltmekle o taraf hemipelvis internal rotasyona gelir ve obturator foramen tam karşıdan görünür hale gelir. Bu grafide anterior kolon ve arka duvar daha iyi değerlendirilir.[45] (**Şekil 5**)

İliak oblik(eksternal oblik) görünüm için hastanın hasarlanmamış kalçası kaldırılarak etkilenen hemipelvisi 45 derece dış rotasyona döndürülür ve röntgen tüpü yine dik pozisyonda tutulur. Bu görüntü ile iliak kanat, posterior kolon, anterior duvar, siyatik çentik ve kuadrilateral yüzey daha iyi görüntülenir.[21], [45] (**Şekil 6**)

2.3.3.2 Bilgisayarlı tomografi

Bilgisayarlı tomografi(BT), kas-iskelet sistemi hastalıklarının, özellikle asetabular travmanın tanısal görüntülemesinde devrim yaratmıştır, çünkü asetabular kırıkların 3 boyutlu anlaşılması tanı ve tedavi için hayati önem taşımaktadır. (**Şekil 9**) BT' nin temel avantajlarından biri, muayenenin hastayı hareket ettirmeden veya döndürmeden tamamlanabilmesidir; bu, konvansiyonel radyografik görüntülerle mümkün değildir.[46]

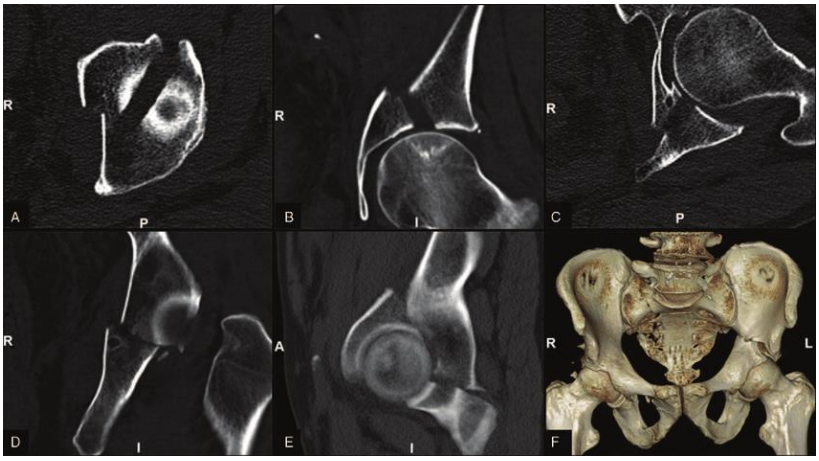

Şekil 9: Asetabulum kırıklarının Bilgisayarlı Tomografinin farklı kesitleriyle görüntülenmesi (*www.researchgate.net*)

Rutin aksiyel görüntülerin, asetabular kırığın tipini, asetabular duvar kırıklarının yerini ve kapsamını, ağırlık taşıyan asetabular kubbenin parçalanma ve impaksiyon derecesini, eklem içi fragmanları, pelvik hematom ve sakroiliak eklem bütünlüğünü ve femur başı yaralanmasını belirlemede düz röntgenlere göre daha hassas olduğu kanıtlanmıştır. Kalçanın subluksasyonları veya çıkıkları genellikle düz röntgenlerde belirgin olsa da, BT bazen rutin röntgenlerde belirgin olmayan bir subluksasyon veya dislokasyonu gösterebilir.[47]

2.3.4 Kırık sınıflaması

Letournel, "kırık tam olarak anlaşılana kadar tedaviye başlanmamalıdır" demiştir. Asetabular kırıkların sınıflandırılması, yaralanmanın anlaşılmasında anahtar bir unsurdur ve cerrahi planlamanın ilk aşamasıdır. İnsizyon seçimi ve mevcut alternatif fiksasyon teknikleri ile ilgili kararlar, kırık anatomisinin tam olarak değerlendirilmesini gerektirir. Asetabulumun kolonları ve karmaşık üç boyutlu yapısı, çok sayıda kırık paterni ile birlikte, bu yaralanmaları kategorize etmeyi mecbur kılar.[48] Günümüzde cerrahlar arasında en yaygın kabul gören sistem olan Letournel ve Judet'in anatomik sınıflandırması, yukarıda tanımladığımız radyografik çekimlerin değerlendirilmesi sonrası her birinde beş patern bulunan iki gruba ayrılır: elementer ve kompleks kırıklar.[21] Bu farklı ve ayrı kalıpların önemi, Letournel ve Judet tarafından yayınlanan kapsamlı metinde iyi bir şekilde gösterilmiştir. Cerrahi yaklaşımın kırık sınıflandırması ile ilişkili olduğunu belirtmişlerdir.(Letournel and Judet 1993) Birinci grup olan elementer(basit) kırıklar, tek bir ana kırık hattı olan yaralanmalardan oluşur. (**Şekil 10**) Kompleks kırık grubu ise her biri iki veya daha fazla kırık hattına sahip beş kırık modelinden oluşur. (**Şekil 11**)

Elementer (basit) kırıklar:

1. Posterior duvar
2. Posterior kolon
3. Anterior duvar
4. Anterior kolon
5. Transvers

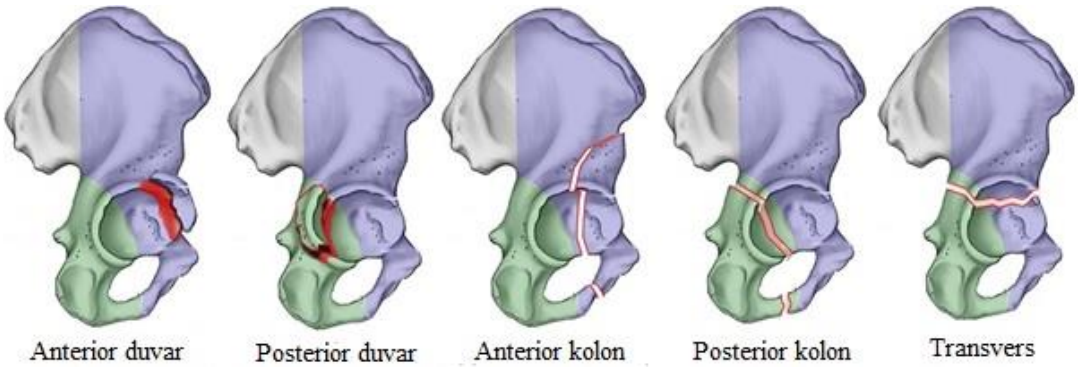

Şekil 10: Elementer (Basit) kırıklar (*www.orthobullets.com*)

Kompleks kırıklar:

1. Posterior duvar + posterior kolon
2. Posterior duvar + transvers
3. T Tipi
4. Anterior kolon + posterior hemitransvers
5. Her iki kolon

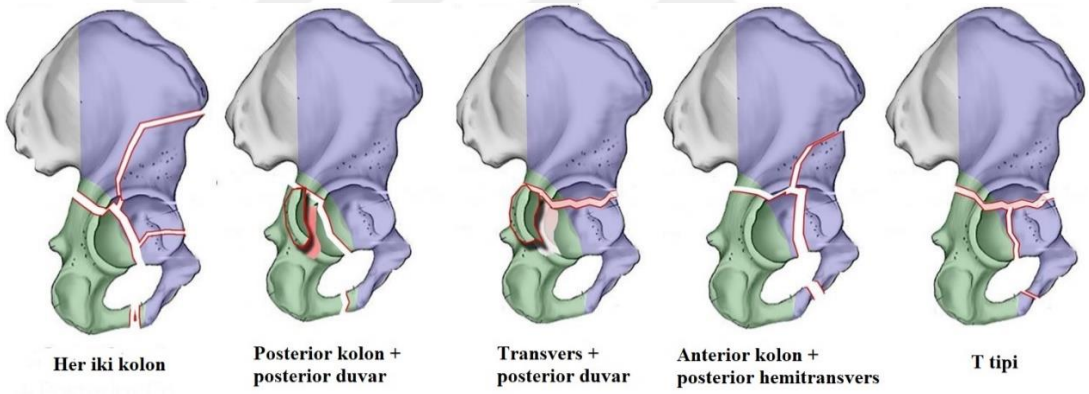

Şekil 11: Kompleks kırıklar *(www.orthobullets.com)*

2.3.4.1 Elementer (basit) kırıklar

Genellikle kalça çıkığı ile ilişkili arka duvar kırıkları, arka eklem yüzeyinin değişen boyutlarını içerir. Fragman boyutu ve duvar deplasman derecesi, AP ve obturator oblik görünümünde görülebilir; ilioischial çizgi ise bu kırıklarda bozulmadan kalacaktır. Martı Kanadı işareti, arka duvar parçasının supero-mediale menteşelenerek AP görünümünde bir kanat görünümü verdiği yerde tanımlanmıştır.(**Şekil 12**) Bu yaralanmalardan sonra kalçanın stabilitesi, fragmanların boyutuna ve ağırlık taşıyan alana göre konumlarına bağlıdır. Fragmanlar saf posterior (Letournel'in serisinde en yaygın olanı), posterosuperior veya posteroinferior olarak tanımlanabilir. Posterosuperior fragmanlar, ağırlık taşıyan asetabular çatının tutulumu nedeniyle

özellikle önemlidir. Parçacık boyutu ve parçalanma miktarı kalça stabilitesi ve potansiyel dejeneratif artrit derecesi üzerinde önemli bir etkiye sahiptir ve bu nedenle operatif karar verme üzerinde rol oynar.[48]

Şekil 12: Obturator oblik grafide sol asetabulum posterior duvar kırığı görünümü (Ok: Martı kanadı işareti)

(*Wade R. Smith, Bruce H. Ziran, and Steven J Morgan, eds. 2007. Fractures of the Pelvis and Acetabulum. informa healthcare*)

Arka kolon kırıkları, AP ve iliak oblik grafilerde ilioiskiyal çizginin kırılmasını içerir. Arka kolon kırıkları nadirdir.(Letournel'in serisindeki asetabular kırıkların % 3'ünden biraz fazlası) Bununla birlikte, tipik kırık paterni, büyük siyatik çentikten asetabulum boyunca ve inferior pubik rami'ye uzanan tüm arka kolonu ayırdığından, bunların tanınması önemlidir.

Ön duvar kırıkları, iliopektineal çizgide ve ön duvarda bir kırılma ile tesbit edilir, ancak superior pubik ramusa uzanmaz ve bu nedenle sadece ön kolonun orta kısmını tutar. Bu nadir yaralanmalar genellikle abdüksiyon ve dış rotasyonun neden olduğu kalçanın öne çıkmasıyla ilişkilidir.

Anterior kolon yaralanmaları, iliak krestin orta noktasından ön asetabulumdan üst ve inferior pubik rami'ye uzanan kemik segmentinin değişken boyutlarını içerir. Bu büyük kolon parçası, uzunluğu ve genişliği boyunca yoğun yumuşak doku ekleri nedeniyle genellikle minimum düzeyde yer değiştirir.

Transvers kırıklar asetabulumu yatay olarak böler ve bu nedenle ön kenarı, iliopektineal ve ilioischial çizgileri ve sıklıkla arka duvarı kırar. Bu kırıklar her iki sütunu içeriyor olsa da, tek bir kırık hattı vardır ve sütunların kendileri birbirinden ayrılmamıştır. Bu nedenle, transvers kırıklar asetabular her iki kolon kırıkları olarak sınıflandırılmaz ve elementer kırık grubuna aittir. Obturator foramen enine kırıklarda

sağlamdır. Femur başının yer değiştirme derecesi, minimalden tam çıkığa kadar önemli ölçüde farklılık gösterebilir. Yer değiştirmenin boyutu, özellikle yüksek enerjili yaralanmalarda önemli bir prognostik öneme sahiptir.

2.3.4.2 Kompleks kırıklar

Posterior kolon + posterior duvar kırık tipinde, duvar kırığının ve arka kolon yaralanmasının anatomisi dikkate alınmalıdır. İzole arka duvar kırıklarına benzer şekilde, boyutu, fragman sayısı ve duvar fragmanının yeri, kalçanın instabilitesini ve travma sonrası artrit potansiyelini belirler. Kolon kırığı genellikle minimum düzeyde yer değiştirmiş veya inkompletdir. Bu nedenle, kırık redüksiyon teknikleri ve fiksasyon yöntemi ile ilgili karar vermeden önce hem duvar hem de kolon kırığının dikkatli bir şekilde analiz edilmesi gerekir.

Arka duvar kırığı ile transvers kırık kombinasyonu, sık görülen bir kombinasyondur. (**Şekil 13**) Bu yaralanmalarda, iliopektineal ve ilioiskiyal hatların tutulumu ile asetabulumun arka kenarında segmental bozulma vardır. Bu yaralanmalara yüksek enerjili mekanizmalar neden olur ve yüksek oranda komplikasyonlar yaygındır. Siyatik sinir yaralanması ve femur başının avasküler nekrozu yıkıcı olabilir ve geri dönüşü olmayan ikincil yaralanmalara neden olabilir. Transvers kırık bileşeni ilk radyografilerde deplase olmamış görünebilir. Bu kırık posterior duvar fiksasyonu ile birlikte sabitlenmezse, önemli bir sekonder deplasman riski vardır.

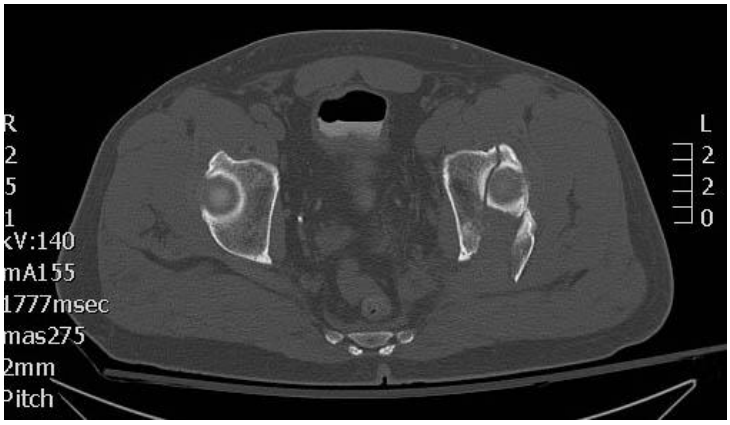

Şekil 13: Aksiyel tomografi kesitinde Transvers + posterior duvar kırığının görünümü (*www.orthobullets.com*)

T şeklindeki kırık, obturator foraminaya giren dikey bir kırık hattı ile ilişkili transvers bir kırıktır. Transvers kırılma bileşeni, asetabulumu herhangi bir seviyede ve

izole model ile mümkün olan çeşitli yönelimlerde bölebilir. Vertikal kırık hattı, ön ve arka sütunları böler ve inferior pubik ramusa girer. Bu hat genellikle asetabulumun merkezi kısmından geçer, ancak daha oblik olarak ya önden ya da arkadan çıkabilir. Bu kırık kombinasyonları, özellikle yüksek enerjili mekanizmalar veya osteoporotik kemik kırıklarında, kalça çıkığı ile görülebilir.

Anterior kolon + posterior hemitransvers kırıklar, Tile tarafından T-tipi modelin bir varyantı olarak tanımlanmaktadır. Letournel, farklılıkların belirgin olnadığını ve sınıflandırmayı belirlemek için genellikle BT taraması gerektiğini belirtir. Bu kırık tipinde, anterior kolon ya da duvar kırığına transvers kırığın posterior kısmına benzeyen bir posterior kolon kırığı eşlik eder. Femur başı anteriora disloke ya da subluksedir.

Her iki kolon kırıkları, ön ve arka kolonları içerir ve diğer ilişkili modeller arasında benzersizdir. Her iki kolon kırıklarında eklem yüzeyi, aksiyel iskelete bağlı kalan posterior iliumdan tamamen ayrılır. (**Şekil 14**) Eklem elemanları medial olarak yer değiştirir. Her iki kolon kırığı, yüzen bir asetabulum veya tam eklem ayrışması olarak kabul edilebilir. Böyle olgularda, özellikle obturator oblik grafide, posteriorda sakroiliyak eklemle devamlılığı süren sağlam iliak kanat kırık ucu en lateralde görülebilir. Bu görüntü 'spur sign' olarak ifade edilir ve her iki kolon kırıklarının tanısında yardımcıdır. Bazı durumlarda, anterior ve posterior kolonlar femur başına doğru inerek sekonder uyum oluşturur.

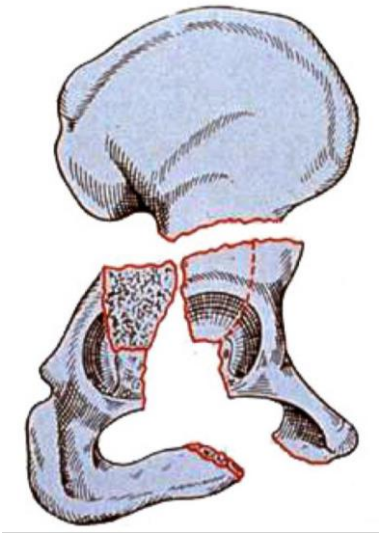

Şekil 14: Her iki kolon kırığının illüstrasyonu (*www.orthobullets.com*)

Kırığın anatomik tipine ek olarak, yaralanmanın tipini etkileyen birkaç faktör vardır. Enerji transferinin derecesi ve vektörü ile yaralanma sırasında asetabuluma göre femurun pozisyonu, kırık paterni ve ilişkili yaralanmalar üzerinde bir etkiye sahiptir. Cerrahi yaklaşım, redüksiyon ve fiksasyon tekniğinin yanı sıra öngörülen prognoz da bu değişkenlerden etkilenecektir.

Kırığı sınıflandırırken, eklemin sublukse veya çıkık olup olmadığı ve herhangi bir ilişkili femoral veya diz kırığı varlığı ve deplasman miktarı ve yönünü değerlendirmek gerekir. Eklem yüzeyinin durumu değerlendirilmeli ve eklem içi fragmanların varlığı belirlenmelidir. Marjinal impaksiyon ve osteokondral kırık derecelerinin prognoz üzerinde önemli etkisi vardır. Morel Lavallee lezyonu[49] gibi ilişkili kapalı degloving yumuşak doku yaralanmaları insizyon seçimini etkileyebilir; kapsüler yaralanmanın boyutu femur başının avasküler nekroz riskini etkileyecektir; ve siyatik sinir tutulumu herhangi bir dislokasyonun acil olarak redüksiyonunu gerektirecektir.

Sonuç olarak asetabulum kırıklarının yönetimi, ortopedi cerrahları için en zorlu süreçlerden biridir. Yanlış teşhis ve hastanın yetersiz veya yanlış yönetimi nedeniyle sonuçları ciddi olabilir. Kabul eden veya tedavi eden cerrah, etkili ve doğru bir fizik muayene konusunda yetkin olmalıdır. İlk radyografik incelemeler uygun bir şekilde çekilmeli ve yorumlanmalı, daha fazla araştırma için endikasyonlara ve araçlara aşina olmalıdır. İlişkili yaralanma belirtileri tanınmalı ve bu zor hastalarda mümkün olduğunca multidisipliner bir yaklaşım kullanılmalıdır. Son olarak, kırığı sınıflandırmak, tedaviyi planlamak ve kesin tedavi yapılana kadar hastayı yönetmek için uygun bilgiye sahip olmak, tatmin edici bir sonuç olasılığını artırır.[48]

2.4 Asetabulum Kırıklarının Tedavisi

Asetabulum kırıklarının tedavisinde de diğer kırıklarda olduğu gibi, eşlik eden yaralanmalar, hastanın yaşı, kemik kalitesi, kırık tipi ve deplasman miktarı, konservatif veya cerrahi tedaviyi belirleyen faktörlerdir. Asetabular kırık tedavisinin ana hedeflerinden biri, travma sonrası artriti önlemektir. Asetabulumun ağırlık taşıyan kısmını içeren redükte edilmemiş kırıklar, travma sonrası artrite yol açabilir, oysa bu alan dışındaki kırıklar daha iyi prognoza sahiptir.[50] Ağırlık taşıyan kubbe, kalçanın stabilitesini korumak için gerekli kısımdır.[51] Bu nedenle, ağırlık taşıyan kubbenin bütünlüğünün, asetabulum kırığının önemli bir prognostik göstergesi olduğu

düşünülmektedir. Cerrahi tedavi kararı, ağırlık taşıyan kubbeye göre kırığın konumuna dayanır, ağırlık taşıyan kubbeden geçen deplase bir kırık, ameliyat için bir göstergedir. Asetabulum kırığının ağırlık taşıyan kubbeyi içerip içermediğini belirlemeye yardımcı olmak için Matta ve arkadaşları, çatı-ark açısını tanımlamıştır.[52] Bu açı, traksiyonsuz çekilen pelvis AP grafide, asetabulumun geometrik rotasyonel merkezinden geçen asetabuler çatıya dik bir çizgi ile asetabulumun rotasyonel merkezi ile kırığın asetabular kubbeyi kestiği nokta arasında çizilen çizgi arasındaki açı olarak tanımlanmıştır. (**Şekil 15**)

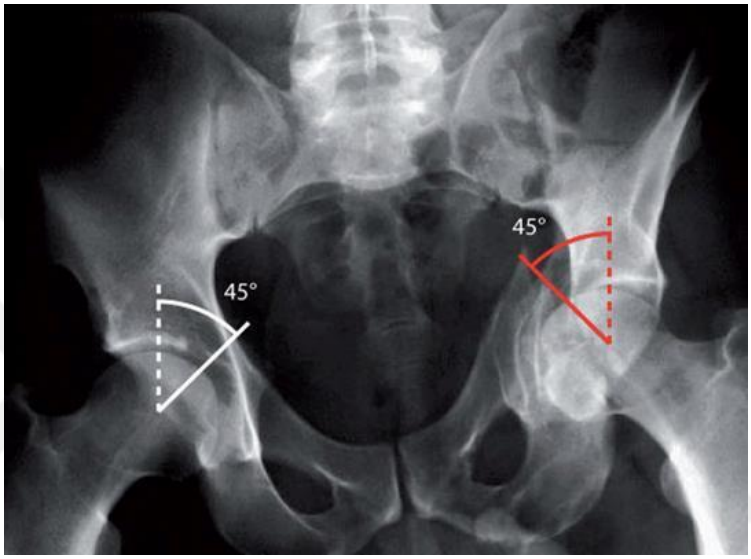

Şekil 15: Çatı-Ark açısının ölçümü (*www.orthobullets.com*)

Matta'ya göre kırık sonrası yeterli miktarda asetabulumun sağlam kaldığını ve bu nedenle ameliyat dışı tedavinin uygun olduğunu söylemek için şu kriterlerin karşılanması gerekir:[52]

1. 2 mm'den daha az deplasman olmalıdır.
2. Traksiyonsuz çekilen grafide, femur başı, asetabulumun çatısı ile uyumlu görünmelidir.
3. Çatı-ark açısının ölçümü 45 dereceden büyük olmalıdır.
4. Arka duvar, bu alan çatı-ark açısı ölçümünün dışında kaldığından, düz röntgenogramlar ve / veya BT taramaları ile ayrıca değerlendirilmeli ve deplase olmadığı görülmelidir.

Bununla birlikte objektif ölçümlerin haricinde yaş, yaralanma öncesi aktivite seviyesi, fonksiyonel talepler ve tıbbi komorbiditeler gibi hastayla ilişkili faktörler de tedavi seçimini belirlerken dikkate alınmalıdır.[53]

Cerrahi tedavi endikasyonları, kalçada instabilite varlığı ve eklem uyumunun bozulmasıdır. Açık redüksiyon ve internal fiksasyon gerekliliği için bazı kriterler bulunmaktadır:[30]

- 3 yönlü grafilerden birinde, yük taşıyan kubbede 2 mm. den fazla deplasman varlığı
- anestezi altında yapılan stres muayenesinde kırığın instabil olması
- posterior duvarın %40'ından fazlasının kırığa dahil olması
- eklem uyumunu engelleyen eklem içi serbest fragman varlığı
- her iki kolonda ciddi deformite varlığı ve sekonder uyumun sağlanamaması
- deplase femur başı kırığının eşlik etmesidir.

2.4.1 Cerrahi yaklaşımlar

Deplase asetabular kırıkların çoğu ameliyatla tedavi edilmelidir. Cerrahi yaklaşımın seçimi öncelikle kırık tipi, maksimum deplasmanın yeri, yumuşak doku koşulları ve cerrahinin zamanlaması gibi çeşitli faktörlere bağlıdır.[30] Açık kırıklar, nörovasküler yaralanma ve femur başının redükte edilemeyen posterior çıkığı haricinde çoğu asetabular yaralanma, tam bir radyografik değerlendirme ve iyi planlanmış bir cerrahi yaklaşım için yeterli zaman sağlar.[48] Cerrahi yaklaşımın birincil rolü, anatomik eklem redüksiyonunu sağlamaktır. Fiksasyon önemli olmakla birlikte anatomik redüksiyon elde etmekten sonraki ikincil hedeftir. Bazen birden fazla aşamalı yaklaşım kullanılır. Yaklaşımlar arasında seçim yapmanın ana faktörü, tatmin edici bir redüksiyon elde etme yeteneğidir. Ancak karar verme sürecindeki en önemli faktör genellikle cerrahın karmaşık ve bozuk anatomi ile ilgili deneyimi ve rahatlığıdır.

2.4.1.1 Kocher-Langenbeck yaklaşımı

Kocher-Langenbeck posterior bir yaklaşımdır ve arka kolon ve arka duvarın vizuelize edilmesine izin verir. (**Şekil 16**) Arka kolon deplase kırıklarda ve fiksasyon gerektirecek kadar büyük arka duvar kırıklarında kullanılır. Bunlar arasında jukstatektal ve infratektal transvers, transvers-arka duvar ve arka duvar deplase kırıklar ve bazı T-şekilli kırıklar bulunur. Trokanterik flip osteotomisi olmadan Kocher-Langenbeck yaklaşımı ile daha süperoposterior duvar fragmanlarını redükte etmek ve düzeltmek zor olabilir. Quadrilateral yüzey ve ön kolon bu yaklaşımla görüntülenemez, ancak Quadrilateral yüzey palpe edilebilir ve büyük siyatik çentikten redüksiyon forsepsiyle erişilebilir. Bu dijital erişim, siyatik sinirin dikkatli bir şekilde

hareket ettirilmesi ve hastayı yüzüstü pozisyona getirip kalçayı ekstansiyonda ve diz fleksiyonda tutarak kolaylaştırılır.[30]

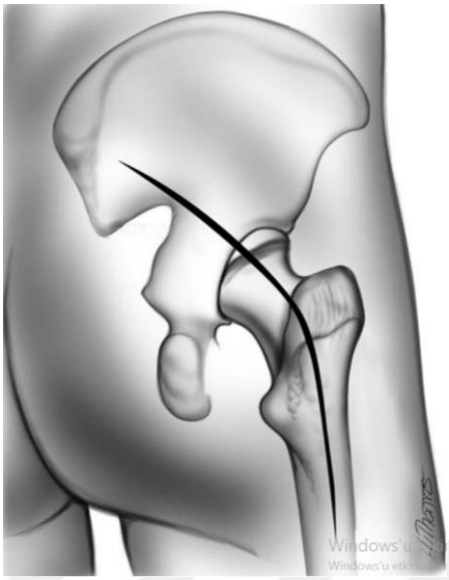

Şekil 16: Kocher-Langenbeck yaklaşımı için cerrahi insizyon, sağ taraf

(*Sledge CB, ed. Master techniques in orthopaedic surgery: the hip. Philadelphia: Lippincott-Raven, 1998*)

Posterior yaklaşım sırasında risk altındaki birincil yapı siyatik sinirdir. Peroneal felç sıklıkla sinire yapılan iyatrojenik / cerrahi travma ile ilişkilidir ve önemli morbiditeye neden olabilir. Kuadratus femoris kasında bulunan femur başı kan akışının korunması esastır ve bu kas göbeği nadiren ekarte edilmelidir.[48]

2.4.1.2 Genişletilmiş iliofemoral yaklaşım

Genişletilmiş İliofemoral Yaklaşım, her iki kolona da ulaşım sağlamaktadır. İliak kanadın lateral yüzüne ve internal iliak fossaya direkt ulaşım mümkündür. Yıllar içerisinde endikasyonları giderek azalmıştır. Genel kabul gören endikasyonları, yüksek (transtektal) T tipi kırıklar ve posterior duvar kırıklarının eşlik ettiği çift kolon kırıklarıdır. Bu kırık tiplerinde tam redüksiyon sağlanabilmesi için eklem yüzeyinin direkt olarak görülmesi gerekmektedir. Buna benzer şekilde sakroiliak ekleme uzanan çift kolon kırıklarında da Genişletilmiş İliofemoral Yaklaşım fayda sağlamaktadır. Yalnızca bu yaklaşımda sakroiliak eklemin posterioru direkt olarak görülmektedir.[30]

2.4.1.3 İlioinguinal yaklaşım

İlioinguinal yaklaşım (**Şekil 17**) ilk olarak 1960'larda Letournel tarafından tanımlanmıştır.[6] Bu yaklaşımla anterior kolon ve duvarın tamamına ve anterior kolon + posterior hemitransvers kırıkların da çoğuna ulaşmak mümkündür. Çift kolon

kırıkları da bu yaklaşımla tedavi edilebilir. Diğer yaklaşımlarda olduğu gibi bu yaklaşımın da avantajları ve dezantajları vardır. Kas kesisinin az olması nedeniyle rehabilitasyona daha erken başlanması, heteretopik ossifikasyonun daha az görülmesi ve daha az enfeksiyon riski, avantajları arasında yer alırken, alışılmamış explorasyon, intraartiküler müdahaleye imkân sağlamaması ve inguinal herni olasılığı, dezavantajları arasında sayılabilir.[54] Ilioinguinal yaklaşım, posterior duvarda parçalı kırık olan çift kolon kırıkları ve 15 günden daha uzun süre beklemiş deplase posterior kolon fragmanı içeren kırıklar için kullanılmamalıdır.[30]

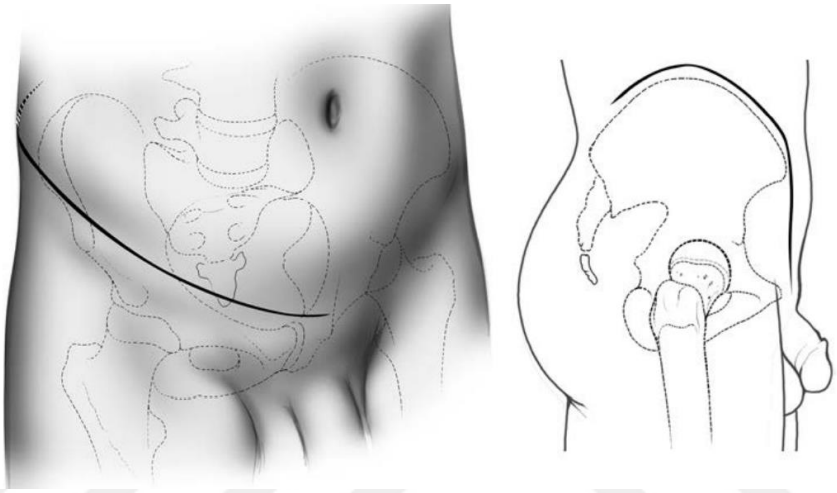

Şekil 17: İlioinguinal yaklaşım, sağ taraf

(*Sledge CB, ed. Master techniques in orthopaedic surgery: the hip. Philadelphia: Lippincott-Raven, 1998*)

2.4.1.4 Pararektus yaklaşımı

Yeni bir intrapelvik yaklaşım olarak 2012'de Keel ve arkadaşları tarafından tanımlanmıştır.[55] Pararektus yaklaşımı, ön duvar, ön kolon, transvers ve T şekilli kırıklar, ön kolon-arka hemitransvers, her iki kolon kırıklarında kullanılabilir.[56]–[58] Hasta radyolusent ameliyat masasında sırtüstü pozisyonda yatırılır. Ekstremite, intraoperatif redüksiyon manevralarına izin vermek için serbest bırakılır. Cilt insizyonu, rektus abdominis kasının lateral sınırı boyunca yapılır, rektus kılıfı ekstraperitoneal boşluğa girmek için kesilir. Sefalokaudal yönde, iliopsoas kası, eksternal iliak arter ve ven, erkeklerde vas deferens veya kadınlarda round ligament, inferior epigastrik damarlar, obturator damar ve sinir ile birlikte epigastrik veya eksternal iliak ile obturator damarlar arasında vasküler anastomoz (korona mortis) identifiye edilir. Pelvik brim ve / veya quadrilateral plaka üzerinde enstrümantasyon için sırasıyla iliopektineal fasya kesilir, pektineus kası kısmen serbest bırakılır ve

laterale çekilir ve / veya obturator kası quadrilateral plakadan ayrılır. Böylece modifiye Stoppa yaklaşımıyla sağlananla karşılaştırılabilir bir intraoperatif görüntü sağlanır. Redüksiyon sırasında redüksiyon klemplerinin yerleştirilmesi için, iliakus kası ayrılmadan ön ASİS üzerinde ayrı bir mini kesi gerekli olabilir.[55]

2.4.1.5 Modifiye Stoppa yaklaşımı

Modifiye Stoppa yaklaşımı, başlangıçta Stoppa ve arkadaşları tarafından 1990'ların başında kasık fıtığı cerrahisi için kullanılan intrapelvik bir yaklaşımdır.[8] Daha sonra, asetabular kırık cerrahisi için Dean Cole ve Brett Bolhofner tarafından modifiye edilip tanımlanmıştır.[9]

Bu yaklaşım, ön kolon veya ön duvar kırıkları, transvers kırıklar, "T" tipi kırıklar, bazı her iki kolon kırıkları ve arka hemitransvers kırıkla birlikte bulunan ön duvar veya ön kolon kırıklarında endikedir.[30] Medial duvar, kubbe ve quadrilateral yüzey dahil olmak üzere pelvik halkanın mükemmel vizüalizasyonunu sağlar.

İlioinguinal yaklaşıma göre bazı avantajları arasında lateral femoral kutanöz sinirin korunması, lenfatikler dahil olmak üzere femoral nörovasküler yapıların daha iyi korunması ve asetabulumun medial duvarını içerenler dahil olmak üzere bazı kırık tiplerinin daha iyi açığa çıkarılması yer alır.[9]

Tıpkı ilioinguinal yaklaşımda olduğu gibi, bu yaklaşım da esasen ekstraartikulerdir ve arka yapıların doğrudan vizualizasyonunu sağlamaz ve indirekt redüksiyon manevraları gerektirir. Bu nedenle siyatik destek parçalanması, 3 haftadan eski kırıklar ve saf posterior patolojiye sahip kırıkların varlığında kullanılmamalıdır. Önceden var olan bir suprapubik kateterin varlığı, enfeksiyonla ilgili endişeler nedeniyle yaklaşımın kullanımını azaltır. Diğer kontrendikasyonlar arasında abdominal distansiyon, ileus veya abdominal sertliğe neden olan diğer durumlar bulunur. Obturator nörovasküler demetin ve lumbosakral trunkın konumuna her zaman dikkat etmek özellikle önemlidir.[30]

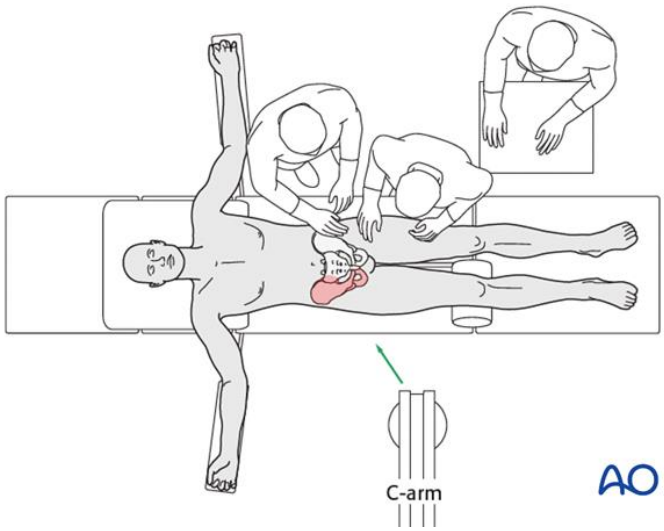

Şekil 18: Modifiye Stoppa yaklaşımında hastanın hazırlığı: Hasta radyolusent bir masanın üzerine supin yatırılır. Cerrah kırığın karşı tarafında durur. İpsilateral kalça ve diz hafifçe bükülerek iliopsoas kası ve eksternal iliak nörovasküler demet gevşetilir. (*surgeryreference.aofoundation.org*)

Hastalar, ön-arka ve Judet radyografilerinde yeterli görüntü sağlamak için radyolusen ameliyat masasına sırtüstü yatırılır. İpsilateral kalça ve diz hafifçe bükülerek iliopsoas kası ve eksternal iliak nörovasküler demet gevşetilir. (**Şekil 18**) Mesaneyi korumak ve sıvı dengesini izlemek için bir Foley kateter yerleştirilir. Cerrahi alan meme başı hattından pubik simfizisine kadar hazırlanır ve ipsilateral ekstremite de steril ve serbest olacak şekilde hazırlanır. Cerrah kırık asetabulumun karşı tarafında durur.

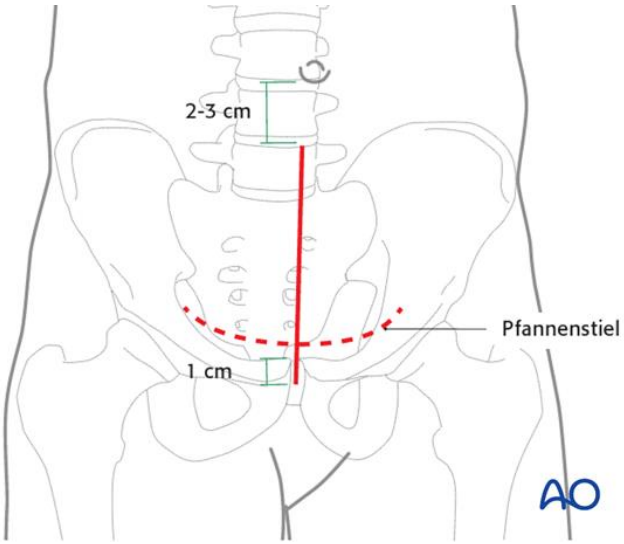

Şekil 19: Modifiye Stoppa yaklaşımında vertikal ve transvers insizyon seçenekleri (*surgeryreference.aofoundation.org*)

İnsizyon, simfizis pubisin yaklaşık 2 cm yukarısında orta hatta 10 cm' lik bir transvers cilt kesisi şeklinde veya göbek deliğinin yaklaşık 2 cm altından simfizis

pubisin 1 cm yukarısına ilerleyen vertikal orta hat cilt kesisi şeklinde yapılır. (**Şekil 19**) Cilt altı doku kesildikten sonra linea alba uzunlamasına kesilir, rektus abdominis kası her iki tarafa çekilerek altına retraktör yerleştirilir, rektus ve nörovasküler yapılar, laterale ve anteriore doğru geri çekilerek korunmuş olur. Böylelikle cerrahi prosedürün geri kalanı iliak damarlar, femoral sinir ve psoas kası altında yapılır. Bu aşamada çoğu zaman alt epigastrik ve obturator damarların çok sayıda vasküler anastomozuyla karşılaşılır. Korona mortis olarak bilinen bu yapılar sütür ligasyonu veya vasküler klipslerle bağlanır böylece aşırı kanama önlenmiş olur, obturator sinir ve vasküler demet eksplore edilip korunur ve büyük siyatik çentik üzerine kör bir ekartör yerleştirildikten sonra cerrahi alan hazırlanmış olur. (**Şekil 20**) Uygun kırık redüksiyonu ve fiksasyonu sonrası peritonun bütünlüğü kontrol edilir ve daha sonra fasya rekta sıkı bir şekilde dikilip cilt kapatılır.[9], [10], [59]

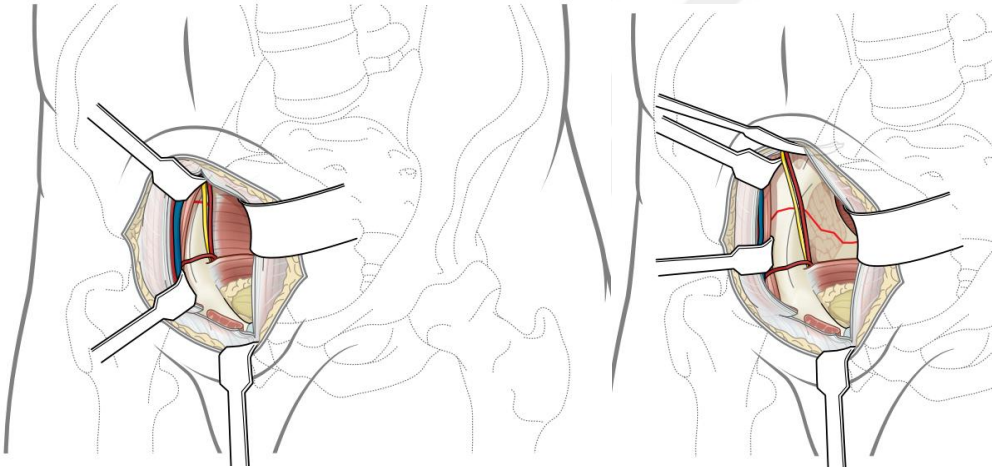

Şekil 20: Solda Epigastrik ve obturator damarlar arasındaki anastomoz (Korona Mortis). Rektus kası ve eksternal iliak venin ekartasyonu. Sağda, quadrilateral yüzeyin eksplorasyonu ve pelvik brime paralel ilerleyen obturator nörovasküler demet (*Marvin Tile, David L Helfet, James F Kellam, Mark Vrahas - Fractures of the Pelvis and Acetabulum Principles and Methods of Management, 2015, Thieme*)

Kombine Yaklaşımlar

Bazı kırıklarda sınırlı yaklaşımlarla tam bir düzeltme mümkün olmayabilir. Anterior veya posterior yönde yapılan girişim karşı tarafı hiç etkilemeyebilir veya karşı tarafta deplasman artışına yol açabilir. Bu ve bunun gibi durumlarda anterior ve posterior yaklaşımlar aynı seansta veya farklı iki seansta kombine edilebilir.[21]

2.4.2 Komplikasyonlar

Komplikasyonlar, kırık tedavisinin bir parçasıdır. Erken veya geç olabilir, iyatrojenik olabilir veya doğrudan yaralanma ile ilgili olabilir ve yaşa ve cinsiyete bağlı olarak değişebilir.

2.4.2.1 Tromboembolizm

Pelvis ve asetabulum kırıkları ile ilişkili DVT ve pulmoner embolinin (PE) kesin insidansı bilinmemektedir. Görülme sıklığı % 5'ten % 61'e kadar değişir.[4], [60], [61] Pulmoner emboli, pelvik ve asetabuler kırığı olan hastalarda potansiyel olarak ölümcül bir komplikasyondur ve alt ekstremitelerde ameliyat veya travma sonrası en sık görülen ölümcül komplikasyon olarak bildirilmiştir.[62], [63] Genel görüş olarak asetabulum kırıklı hastalarda kontrendikasyon yoksa ilk 24 saat içerisinde farmakolojik proflaksi başlanmalıdır, alt ekstremitenin durumu uygunsa antitrombotik çorap uygulanır.[64]

2.4.2.2 Damar yaralanmaları

DVT dışındaki vasküler komplikasyonlar hem pelvik hem de asetabular cerrahide nadirdir. Femoral arter trombozu, femoral arter laserasyonu ve femoral ven laserasyonu ilioinguinal yaklaşımlarla % 0,8 ile% 2 arasında bildirilen insidansla tanımlanmıştır.[21], [65] Stoppa ve Pararektus yaklaşımında eksternal iliak veya inferior epigastrik sistemler ile obturator sistem arasındaki anastomotik bağlantı “korona mortis” cerrahi sırasında önemli kan kaybına neden olabilir.[66] Bu yüzden cerrah bu anatomik varyasyon bilgisine sahip olmalı, ciddi bir potansiyel komplikasyondan kaçınarak önemli intraoperatif kanamayı önlemek için hazırlanmalı ve damarları tanımlayabilip ve bağlamalıdır.

2.4.2.3 Enfeksiyon

Asetabular kırık cerrahisi başlangıçta yüksek enfeksiyon oranlarına sahipti. Letournel ilk serisinde %30'luk bir cerrahi yara enfeksiyonu insidansı bildirmiştir.[22] Profilaktik antibiyotiklerin kullanılması ve geliştirilmiş yumuşak doku yönetimiyle, cerrahi enfeksiyon oranları çoğu büyük seride %2 ila %5'e kadar dramatik bir şekilde düşmüştür.[4], [65], [67] Bununla birlikte, obez, ipsilateral açık kırıkları olan, iç organ yaralanmaları olan, beslenme yetersizliği olan, immün yetmezliği olan, lokal yumuşak doku hasarı olan hastalar ve ilişkili ürolojik ve gastrointestinal yaralanmaları olan

hastalar enfeksiyon için artmış risk altındadır.[48] Uzamış cerrahi süre, kombine cerrahi yaklaşımlar da intraoperatif enfeksiyonu arttıran faktörlendendir. Cerrahi sonrası gelişen yüzeyel enfeksiyonlar genellikle antibiyoterapi ve sıkı pansuman takibi ile tedavi edilebilirken, derin enfeksiyon durumlarında implant çıkarımı gerekmektedir[68]

2.4.2.4 Sinir yaralanmaları

Asetabular kırıklarla ilişkili sinir yaralanmaları iyatrojenik veya ilk yaralanmadan kaynaklıdır. Her iki durumda da, siyatik sinir açık farkla en sık bildirilen sinir yaralanmasıdır. Femoral ve obturator sinir yaralanmaları da görülebilir.[69] Siyatik sinir felci, %1den % 35'e kadar değişen bir prevalansa sahiptir ve iyatrojenik siyatik sinir felci yaklaşık % 1 ila % 18 arasında bildirilmiştir.[65], [70], [71] Preoperatif siyatik sinir yaralanmalarının çoğu doğrudan travma ve sinirin sıkışmasına neden olan kalça çıkığı ile ilişkilidir.[72] Ek olarak, sinir kırık hattında sıkışabilir veya bir kemik fragman tarafından hasarlanabilir.[73]

2.4.2.5 Heterotopik ossifikasyon

Heterotopik ossifikasyon (HO), asetabular cerrahiyi takiben sık görülen bir komplikasyondur ve hastaların fonksiyonel sonuçlarını tehlikeye atabilir. Genel olarak, HO oranlarının % 45 ila % 100 arasında değiştiği ve profilaksi kullanılmadığında şiddetli HO oranının % 14 ile % 50 arasında olduğu bildirilmiştir.[21], [67], [74] Nonoperatif tedavi seçildiğinde HO nadirdir. HO'nun ciddiyeti ile işlev kaybı arasında doğrudan bir ilişki olduğu gösterilmiştir, böylece çoğu cerrah için profilaksi rutin hale getirilmiştir.[75] HO gelişimi için bildirilen önemli potansiyel risk faktörleri arasında kafa travması, kırığın tipi ve ciddiyeti, cerrahide gecikme, trokanterik osteotomi ve batın ve göğüste ilişkili yaralanmalar yer alır.[76] En sık, Kocher – Langenbeck yaklaşımında görüldüğü bildirilmiştir. Radyasyon tedavisi postoperatif heterotropik ossifikasyon gelişiminin önlenmesinde en faydalı yöntemdir. Postoperatif düşük doz radyasyon tedavisinin etkili ve emniyetli bir yöntem olduğu kanıtlanmıştır. İndometazin proflaksisi de heterotropik ossifikasyonu tamamen engellememekle birlikte şiddetli heterotropik ossifikasyon gelişme olasılığını azaltır.[75], [77]

2.4.2.6 Posttravmatik artroz

Asetabuler kırıklarda görülen en sık komplikasyondur. Cerrahi girişimin ana amacı gelişecek osteoartrozu engellemektir. Buna rağmen yer değiştirme gösteren kırıkların %40'ında 15-20 yıl içinde radyografik osteoartroz görülür. Osteoartroz görülme sıklığı redüksiyonun kalitesi ile ters orantılıdır. Fakat osteoartrozun varlığı her zaman kötü fonksiyonel sonuçlara yol açmaz. Posttravmatik osteoartroz bazı olgularda yıllarca cerrahi girişime gerek duyulmadan tolere edilebilir.[21], [65]

3. GEREÇ ve YÖNTEM

Bezmialem Vakıf Üniversitesi Tıp Fakültesi Girişimsel Olmayan Klinik Araştırmalar Etik Kurul'unca onaylanan bu klinik çalışma Bezmialem Vakıf Üniversitesi Tıp Fakültesi Ortopedi ve Travmatoloji Anabilim Dalı'nda gerçekleştirildi. 2012-2020 yılları arasında asetabulum kırığı nedeniyle kliniğimize başvurup, Modifiye Stoppa yaklaşımıyla cerrahi tedavisi gerçekleştirilen ve en az 1 yıl takibi olan 40 hasta bu çalışmaya dâhil edildi. Hastaların kayıtları hastanemiz arşivinde tarandı. Tedavisi dış merkezde devam eden, ulaşılamayan veya bir sebeple kontrollerine gelmemiş olan hastalar çalışmanın dışında tutuldu. Ayrıca eşlik eden femur boyun kırığı nedeniyle erken dönemde femur başı avasküler nekroz gelişen ve total kalça protezi uygulanan 3 hasta çalışma grubumuza dâhil edilmedi.

Başvuran tüm hastaların acil serviste ortopedik ve genel sistemik muayeneleri yapıldı. Tüm hastalara genitoüriner sistem yaralanması ihtimaline karşı standart olarak idrar sondası takıldı, hastalar hematüri açısından değerlendirildi ve gerekli durumlarda üroloji konsültasyonu istendi. Sistemik muayene sonrası batında hassasiyet, göğüs travması ve kafa travması gibi durumların varlığında ilgili bölümlere danışıldı. Hastaların muayenesinde tespit edilen ek bulgulara yönelik direk grafilerle birlikte standart olarak ön arka pelvis grafisi ve obturator-iliak oblik grafileri çekildi. Hastaların genel durumu stabilize edildikten sonra standart olarak pelvis bilgisayarlı tomografisi çekildi. Radyolojik incelemeler sonrası kırıklar, Judet ve Letournel sınıflama sistemine göre tiplendirildi. Bu aşamada hastalar cerrahi tedavi gerekliliği açısından değerlendirildi. Cerrahi kararı alınırken ve zamanı belirlenirken; kırığın deplasmanı(> 2 mm), tipi, kalça stabilitesi, eklem içi fragman varlığı, hastanın yaşı, mevcut ek yaralanmaları ve klinik durumu göz önünde bulunduruldu.

Hastalara derin ven trombozu profilaksisi amacıyla, yatışından itibaren sistemik kontrendikasyon yoksa düşük molekül ağırlıklı heparin başlandı ve ameliyat sonrası 1. aya kadar kullanımına devam edildi. Cerrahi alan enfeksiyonunu önlemek için ameliyattan bir saat önce başlayarak postoperatif 3. güne kadar devam edilecek

şekilde, sefazolin ile antibiyotik proflaksisi yapıldı. Ameliyat sonrası dönemde heterotopik ossifikasyon profilaksisi rutin olarak uygulanmadı.

Grubumuza dâhil edilen tüm hastalar, tek bir cerrah tarafından supin pozisyonda izole Modifiye Stoppa yaklaşımıyla opere edildi. Cerrahi girişim sırasında innominat kemikte ve asetabulum eklem yüzeyinde tam anatomik redüksiyon elde edilmesi amaçlandı. Postoperatif 1. günde genel durumu uygun olan hastalar fizyoterapist eşliğinde çift koltuk değneği ile yük vermeden mobilize edildi. Poliklinik takiplerinde klinik ve radyolojik bulgulara göre yük arttırılarak 8-12 hafta sonunda tam yüke geçildi.

Ameliyat sonrası kırıkların redüksiyon kalitesi, erken postoperatif dönemde çekilen standart pelvis (AP pelvis, iliak ve obturatuar oblik) grafilerinde deplasman miktarı milimetre cinsinden ölçülerek ve bu üç grafi arasında bulunan en yüksek değere göre Matta'nın redüksiyon kalitesi kriterleri[78] kullanılarak değerlendirildi. (**Tablo 1**)

Tablo 1: Matta'nın redüksiyon kalitesi kriterleri

Redüksiyon Kalitesi	Deplasman Miktarı
Anatomik	0-1 mm
Kabul edilebilir	2-3 mm
Kötü	>3 mm

Klinik ve radyografik değerlendirmeler için postoperatif takip poliklinikte 2. hafta, 6. hafta, 3. ay, 6. ay ve 1. yılda gerçekleşti. Sonrasında hastalar 1 yıl arayla kontrole çağırıldı. Son kontrollerinde hastaların fonksiyonel sonuçlarını değerlendirmek için Merle d'Aubigné skoru[79], Harris Kalça Skoru[80] ve Kısa Form 12 skoru[81] kullanıldı. (**Anket 1, Anket 2, Anket 3**) Opere edilen taraf kalça eklem hareket açıklıkları ölçülerek kaydedildi.

Tablo 2: Matta'nın Radyolojik Evreleme Sistemi

Sonuç	Radyografik Özellik
Mükemmel	Normal radyolojik görünüm
İyi	Eklemde hafif değişiklikler Küçük osteofitler Minimal daralma (1mm) Minimal skleroz
Orta	Eklemde orta düzeyde değişiklikler Orta büyüklükte osteofitler Orta derecede eklem daralması (<50%) Orta derecede skleroz
Kötü	Eklemde ileri düzeyde değişiklikler Büyük osteofitler Eklemde ciddi daralma (>50%) Ciddi skleroz Femur başında kollaps veya aşınma Asetabular aşınma

Çekilen ön arka pelvis, iliak ve obturator oblik grafiler değerlendirilerek Matta'nın Radyolojik Evreleme Sistemi'ne(Matta 1996) göre sınıflandırıldı. (**Tablo 2**) Perioperatif veriler, eşlik eden ek yaralanmalar, gerçekleştirilen eritrosit süspansiyonu transfüzyon miktarları ile perioperatif ve postoperatif erken ve geç dönem komplikasyonlar da tüm hastalar için retrospektif olarak gözden geçirildi.

Araştırmada değerlendirilen kırık vakalarının demografik ve klinik özellikleri sayı, yüzde, ortalama, standart sapma ve medyan gibi betimleyici istatistiksel analizlerle değerlendirildi. Kırık tipine göre (elementer-kompleks) oransal veriler Fisher Kesin Ki-Kare Analizi (%<0,05) ve Pearson Ki-Kare Analizi ile karşılaştırıldı. Kırık tipi(elementer-kompleks) ve Matta redüksiyon kalitesi ile radyolojik ve fonksiyonel sonuçlar, Mann Whitney U testine göre karşılaştırıldı. Tüm analizler için anlamlılık seviyesi $p<0,05$ olarak belirlendi. Analizlerin uygulanmasında IBM SPSS 22.0 programı kullanıldı.

4. BULGULAR

Çalışmaya en az 1 yıl izlemi olan 40 hasta dâhil edildi. Çalışmaya dâhil edilen hastaların demografik özellikleri ele alındığında; ortalama yaş 37,4±16,3 yıl (14-69) ve ortalama takip süresi 32,6±23,9 ay (12-102) idi. Hastaların 24'ü (%60) erkek, 16'sı (%40) kadın idi. Travma oluşumundan operasyona kadar geçen süre ortalama 4,5±2,9 gündü (1-10). Hastaların 15'inde (% 37,5) sağ, 25'inde (% 62,5) sol asetabulum kırığı mevcuttu. (**Tablo 3**)

Tablo 3: Vakaların demografik özellikleri

		Ortalama± Standart sapma/Sayı	**Minimum-Maksimum/Yüzde**
Yaş		37,4±16,3	14-69
Cinsiyet	**Erkek**	24	60,0
	Kadın	16	40,0
Taraf	**Sağ**	15	37,5
	Sol	25	62,5
Ameliyata kadar geçen süre (gün)		4,5±2,9	1-10
Takip süresi (ay)		32,6±23,9	12-102

Yaralanma mekanizması, 22 hastada (%55) motorlu araç kazası, 14 hastada yüksekten düşme (%35) ve 4 hastada basit düşme (%10) idi. Asetabulum kırığı 15 hastada (%37,5) izole bir yaralanma iken, diğer 25 hastada (%62,5) üst ve alt ekstremite kırıkları, pelvik yaralanmalar (sakroiliak ayrışma, sakrum kırığı) ve genitoüriner sistem yaralanması gibi ek sistemik yaralanmalarla birlikte görülmekteydi. (**Tablo 4**)

Tablo 4: Asetabulum kırıklı hastalarda görülen ek yaralanmalar

Ek yaralanma	Hasta sayısı
Sakrum Kırığı	6
Sakroiliyak Ayrışma	3
Humerus Kırığı	3
Femur Boyun Kırığı	3
Vertebra Kırığı	2
Distal Radius Kırığı	2
Kalkaneus Kırığı	2
Femur Şaft Kırığı	1
Pnömotoraks	4
İntrakraniyel Kanama	2
İntraabdominal Kanama	2
Retroperitoneal Kanama	1

Judet-Letournel sınıflamasına göre, 20 hastada elementer (%50), 20 hastada kompleks tip (%50) asetabulum kırığı mevcuttu. Alt gruplar değerlendirildiğinde ise 8 hastada (%20) anterior duvar, 8 hastada (%20) anterior kolon, 4 hastada (%10) transvers, 7 hastada (%17,5) anterior kolon+posterior hemitransvers, 10 hastada (%25) her iki kolon, 2 hastada (%5) transvers+posterior duvar ve 1 hastada (%2,5) T tipi kırık olduğu görüldü. **(Şekil 21)**

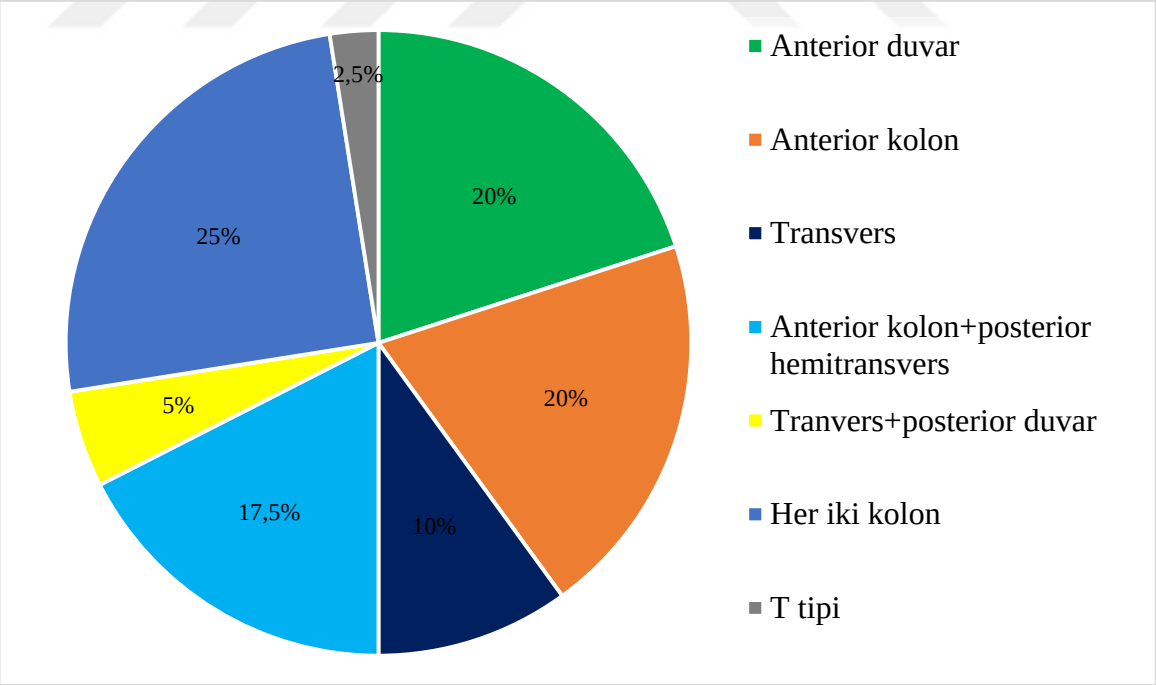

Şekil 21: Judet-Letournel sınıflamasına göre kırık tiplerinin dağılımı

Çalışmaya dâhil edilen hastaların operasyon süresinin ortalama 166±49,6 dakika (70-250 dakika) olduğu ve perioperatif dönemde hastalara ortalama 2,4±2,1 ünite (0-8 ünite) eritrosit süspansiyonu (ES) verildiği tespit edildi. İnsizyon tipi 11

hastada Phanenstiel (horizontal), 29 hastada vertikal olarak tercih edildi. (**Tablo 5**) İnsizyon tipi ile fonksiyonel ve radyolojik sonuçlar arasında anlamlı bir ilişki saptanmadı. Hastaların tümünde izole Modifiye Stoppa yaklaşımı kullanılmış olup ek lateral pencere ihtiyacı olmamıştır. Tüm hastalarda 3,5 mm pelvik rekonstrüksiyon plağı ve vidalar ile fiksasyon sağlandı. 2 hastada ameliyat sırasında iliak ven yaralanması olup, primer olarak tamiri yapılmıştır. Erken komplikasyonlar incelendiğinde, yalnızca 1 hastada ameliyat sonrası yara yerinde yüzeyel enfeksiyon gelişti. Postop 7. günde açık irrigasyon ve debridman yapıldı, doku kültüründe üreyen mikroorganizmaya karşı etkin parenteral antibiyoterapiye başvuruldu. İmplant çıkarma gereksinimi olmadan iyileşti. Ayrıca 2 hastanın takiplerinde kasık fıtığı geliştiği görüldü ve genel cerrahi kliniğince değerlendirdikten sonra operasyon gerekliliği olmadığı ve takip önerildiği kaydedildi. Hastaların hiçbirinde derin ven trombozu, obturator veya siyatik sinir hasarı görülmedi.

Tablo 5: Perioperatif veriler

		Ortalama±Standart sapma/Sayı	**Minimum-Maksimum/Yüzde**
Operasyon Süresi (Dakika)		166±49,6	70-250
İnsizyon Tipi	**Phanenstiel**	11	27,5
	Vertikal	29	72,5
ES Transfüzyonu(Ünite)		2,4±2,1	0-8

Tüm hastaların operasyon sonrası 1. günde standart ön arka pelvis grafisi, iliak ve obturator oblik grafileri çekilerek redüksiyon kaliteleri değerlendirildi. Matta'nın redüksiyon kalitesi kriterlerine göre 30 hastada (%75) anatomik, 6 hastada (%15) kabul edilebilir ve 4 hastada (%10) kötü redüksiyon varlığı saptandı. Pearson Ki-Kare Analizine göre kırık tipine göre (elementer-kompleks) vakaların Matta'nın redüksiyon kalitesi oranlarının istatistiksel açıdan anlamlı derecede farklı olmadığı (p=0,7) bulundu.

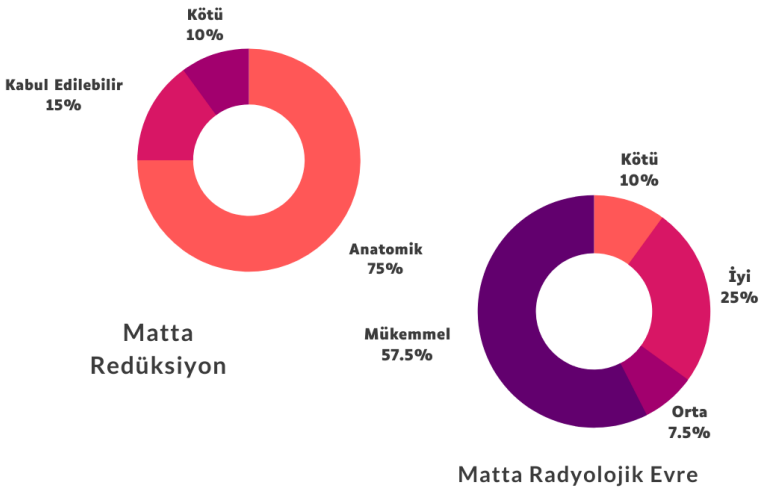

Şekil 22: Hastaların ameliyat sonrası radyolojik sonuçları

Hastaların gerçekleştirilen son kontrollerinde çekilen standart pelvis ön arka grafileri, Matta'nın radyolojik evreleme sistemine göre değerlendirildiğinde radyografik sonuçlar 23 hastada (%57,5) mükemmel, 10 hastada (%25) iyi, 3 hastada (%7,5) orta, 4 hastada (%10) kötüydü. (**Şekil 22**) Fisher Ki-Kare Analizine göre elementer kırıklarda radyolojik evrenin kompleks kırıklardan istatistiksel açıdan anlamlı derecede daha iyi olduğu (p=0,02) bulundu. (**Şekil 23**)

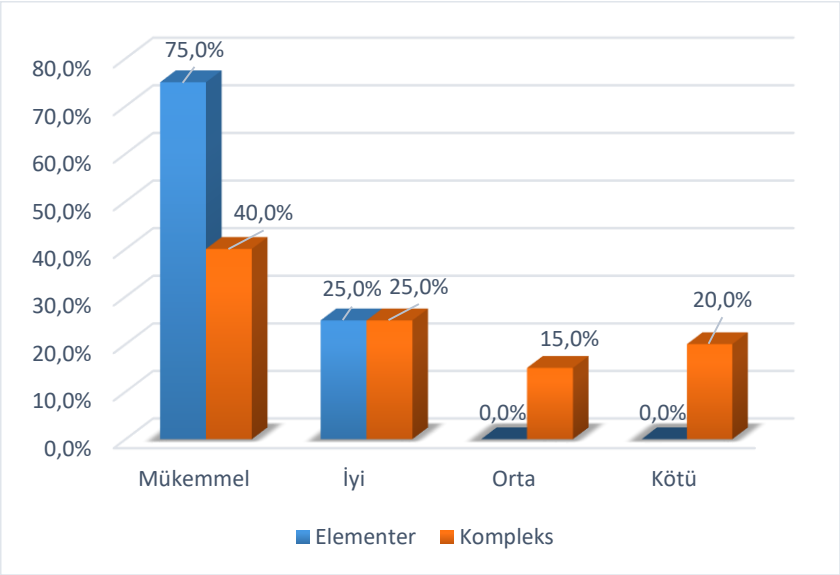

Şekil 23: Kırık tipine göre Matta'nın radyolojik evrelemesi

Klinik ve fonksiyonel sonuçları değerlendirmek için hastaların son kontrolünde uygulanan Merle d'Aubigné Kalça Skoru, Harris Kalça Skoru ve Kısa Form 12 skoru sonuçları kullanıldı.

Merle d'Aubigné Kalça Skoru'na göre 17 hastada mükemmel (%42,5), 19 hastada iyi (%47,5), 3 hastada orta (%7,5) ve 1 hastada kötü (%2,5) fonksiyonel sonuç olduğu görüldü. Tüm hastalardaki ortalama skor ise 16,4±2 (9-18) idi. (**Tablo 6**) Mann Whitney U testine göre kırık tipine göre (elementer-kompleks) vakaların Merle d'Aubigné Kalça Skoru ortalamalarının istatistiksel açıdan anlamlı derecede farklı olmadığı (p=0,323) bulundu. Diğer yandan, Matta Redüksiyon Kriterlerine göre Anatomik redüksiyon sağlanan vakaların Merle D'aubigne Skoru ortalamalarının Kabul edilebilir veya Kötü redüksiyon sağlanan vakaların ortalamalarından istatistiksel açıdan anlamlı derecede daha yüksek olduğu bulundu. (p=0.036)

Tablo 6: Hastaların Merle d'Aubigné Kalça Skoru sonuçları

Fonksiyonel sonuç	Hasta sayısı	Yüzde
Mükemmel (18)	17	%42,5
İyi (15-17)	19	%47,5
Orta (13-14)	3	%7,5
Kötü (<13)	1	%2,5

Hastalarımızın Harris Kalça Skoru'na göre sonuçları incelendiğinde 22 hastada mükemmel (%55), 15 hastada iyi (%37,5), 2 hastada orta (%5), 1 hastada kötü (%2,5) fonksiyonel sonuç olduğunu gözlemledik. Tüm hastalardaki ortalama skor ise 90,6±10,9 (47-100) idi. **(Tablo 7)**

Tablo 7: Hastaların Harris Kalça Skoru sonuçları

Fonksiyonel sonuç	Hasta sayısı	Yüzde
Mükemmel (90-100)	22	%55
İyi (80-89)	15	%37,5
Orta (70-79)	2	%5
Kötü (<70)	1	%2,5

Kısa Form-12 Yaşam kalitesi anketi tüm hastalara son kontrollerinde uygulandı. Fiziksel fonksiyon skoru ortalama 49±7,2, mental fonksiyon skoru ise ortalama 57,6±2,4 olarak kaydedildi.

Tüm hastaların opere edilen taraf kalça eklem hareket açıklıkları ölçülerek kaydedildi. Buna göre ortalama fleksiyon 106,9±14,9 derece, abduksiyon 35,8±5,9 derece, adduksiyon 26,8±4,7 derece, dış rotasyon 38±9,4 derece, iç rotasyon 21,4±9,1 dereceydi. (**Tablo 8**)

Tablo 8: Ortalama klinik ve fonksiyonel sonuçlar

	Ortalama±Standart Sapma	**Minimum-Maximum**
Merle D'aubigne Skoru	16,4±2	9-18
Harris Hip Skoru	90,6±10,9	47-100
SF-12(Fiziksel)	49±7,2	31-57
SF-12(Mental)	57,6±2,4	47-60
Fleksiyon (derece)	106,9±14,9	80-130
Abduksiyon (derece)	35,8±5,9	20-40
Adduksiyon (derece)	26,8±4,7	20-30
Dış Rotasyon (derece)	38±9,4	10-50
İç Rotasyon (derece)	21,4±9,1	5-30

5. TARTIŞMA

Günümüzde, asetabulum kırıklarının cerrahi tedavisinin temel amacı, anatomik redüksiyonu sağlayıp posttravmatik artrozu önlemek ve hastanın geri kalan hayatı boyunca ağrısız ve hareketli bir kalça eklemi elde etmesidir.[6], [12] Minimal invaziv cerrahi yaygın uygulama haline geldiğinden beri, hem morbidite oranlarını en aza indirmek hem de anatomik redüksiyon ve stabiliteyi sağlamak için yeni yöntemler araştırılmıştır.[10] Modifiye Stoppa yaklaşımı kullanılarak tedavi edilen asetabular kırıkların kısa ve uzun vadeli sonuçları şimdiye kadar birkaç çalışmada bildirilmiştir.[9], [10], [59], [82]–[84] Biz de bu tez çalışmamızda, kliniğimizde izole modifiye Stoppa yaklaşımı ile opere edilen deplase asetabulum kırığı olan hastaları retrospektif olarak inceledik. Bu çalışmanın verileri, modifiye Stoppa yaklaşımının, birçok karmaşık asetabulum kırığı için, tatmin edici radyolojik ve fonksiyonel sonuçlarla birlikte, başarılı bir yaklaşım olduğunu göstermektedir.

İlioinguinal yaklaşım 1965 yılında kadavra diseksiyonlarına dayalı olarak Letournel tarafından asetabulum kırıklarının operatif tedavisi için anterior erişim sağlamak üzere geliştirilmiştir.[4] Uzun yıllar boyunca ilioinguinal yaklaşım, asetabular kırıkların operatif tedavisi için temel anterior cerrahi yaklaşım olarak kabul edilmiştir.[21], [67] Bu cerrahi yaklaşımın deneyimli ellerde zaman içinde çok başarılı olduğu kanıtlanmış olmasına rağmen, ilioinguinal yaklaşımın anatomisi karmaşık, explorasyon süresi uzun ve dokularda oluşan cerrahi travma fazladır. Özellikle bilateral asetabulum kırıkları için bilateral ilioinguinal yaklaşım seçilirse daha büyük travmalara neden olabilir.[59] Ayrıca bu yaklaşım, quadrilateral yüzeyin ve asetabular çatının direkt vizüalizasyonunu sağlamaz ve anterior kolonun medialinde direkt redüksiyona izin vermez. İlioinguinal yaklaşımın karmaşıklığını potansiyel olarak azaltmak, komplikasyonları minimalize etmek ve cerrahi endikasyonlarını genişletmek için alternatif anterior yaklaşımlar geliştirilmeye çalışılmıştır.[85] 1990'ların başında, Cole ve Hirvensalo birbirlerinden bağımsız olarak orta hattan intrapelvik diseksiyon yoluyla ön asetabuluma ve pelvise bir yaklaşım olarak Modifiye Stoppa yaklaşımını tanımladılar.[9], [83] Bu yaklaşımın savunucuları, Modifiye Stoppa yaklaşımının, ilioinguinal yaklaşımla tedavi edilebilen herhangi bir kırığı tedavi etmek için kullanılabileceğini belirtir.[86] Quadrilateral yüzeyi içeren kırıklarda özellikle yararlı olduğu düşünülmektedir.[10] Önemli bir avantajı, ilioinguinal

yaklaşımın orta penceresinden kaçınarak eksternal iliak ven ve femoral nörovasküler demetin cerrahi olarak diseksiyonunu gerektirmemesidir.[8], [59], [82], [86]

Asetabulum kırıklarının çoğu, motorlu araç kazaları veya yüksekten düşme gibi yüksek enerjili travmalardan kaynaklanmaktadır.[70] Fakat yaşlı, osteoporotik hastalarda basit düşük enerjili düşmeler sonucu da ortaya çıkabilir.[2] Giannoudis ve arkadaşlarının yayınladığı ve 1667 hastanın dahil edildiği meta analiz çalışmasında, asetabulum kırığı etiyolojisinde %80,5 trafik kazası, %10,7 yüksekten düşme ve %8,8'inde diğer travma türlerinin olduğu görülmüştür. Ayrıca Cole ve arkadaşları da kendi serilerinde motorlu araç kazalarının %85'lik oranla en yaygın yaralanma şekli olduğunu bildirmiştir.[9] Yine Elmadağ ve arkadaşlarının yayınladıkları seride yaralanma mekanizması hastaların %66,6'sında motorlu araç kazası, %25'inde yüksekten düşme ve %8,3'ünde endüstriyel kaza olarak bildirilmiştir.[10] Bizim çalışmamızda da diğer yayınlanmış serilere benzer şekilde yaralanma mekanizması, 22 hastada (%55) motorlu araç kazası, 14 hastada yüksekten düşme(%35) ve 4 hastada basit düşme(%10) idi.

Asetabulum kırıkları genellikle yüksek enerjili travma nedeniyle oluştuğundan, bu hastalarda ilişkili ek sistem ve kas iskelet sistemi yaralanmaları görülme riski yüksektir.[87] Matta tarafından bildirilen seride asetabulum kırıklarının %35'inde ekstremite yaralanması, %19'unda kafa travması, % 18'inde toraks travması, %13'ünde sinir yaralanması, %8'inde batın yaralanması, %6'sında genitoüriner yaralanma görülmüştür.[5] Yeo ve arkadaşlarının 47 hastadan oluşan serisinde asetabulum kırığı olan hastaların %40'ında ilave ekstremite kırıkları, %16'sında toraks yaralanması, %13,5'inde kafa travması, %10,8'inde intraabdominal patoloji ve %5,4 ünde ürogenital yaralanma olduğu bildirilmiştir.[88] Bizim serimizde de asetabulum kırığı 15 hastada(%37,5) izole bir yaralanma iken, diğer 25 hastada (% 62,5) üst ve alt ekstremite kırıkları, pelvik yaralanmalar (sakroiliak ayrışma, sakrum kırığı) ve genitoüriner sistem yaralanması gibi ek sistemik yaralanmalarla birlikte görülmekte idi. Tüm bu yaralanmalar uygun şekilde tedavi edilmiştir. Dolayısıyla asetabulum kırığının tek başına olduğu düşünülse bile, hastanın ilk değerlendirmesinde iyi organize edilmiş, bütüncül bir yaklaşım tercih edilmelidir. Eşlik eden yaralanmalar yaşamı veya hayatı tehdit edici olabilir, bu nedenle asetabulum kırıkları, diğer tıbbi branşlarla uyumlu çalışılacak ileri travma merkezlerinde tedavi edilmelidir.

Asetabulum kırığı cerrahisi genellikle acil olarak yapılması gereken bir işlem değildir, ancak gereksiz gecikmelerden de kaçınılmalıdır. Kondroliz ve osteonekrozun cerrahi ertelendiğinde arttığı bilinmektedir.[21] Travma oluşumundan operasyona kadar geçen süre, birçok merkezde bu kırıkların tedavisi konusunda uzmanlaşmış cerrahların olmamasından ve ek sistemik yaralanmaların eşlik etmesi nedeniyle uzayabilmektedir. Nayak ve arkadaşlarının serisinde travma ile ameliyat arasındaki ortalama süre 9,45 gün olup bu süre Kılınç ve arkadaşlarının serisinde 5,5 gün olarak bildirilmiştir.[89], [90] Çalışmamızda, travma oluşumu ile cerrahi arasında geçen ortalama süre 4,5 gündü. Travmadan cerrahiye kadar geçen süre ile fonksiyonel ve radyolojik sonuçlar arasında istatistiksel olarak anlamlı bir ilişki tespit edilmedi.

Asetabulum kırıklarının ilk sistematik sınıflandırması uzun süren çalışmalar sonunda 1961 yılında Judet ve Letournel tarafından yayınlanmıştır.[91] Günümüzde ortopedi pratiğinde en sık kullanılan sınıflama olması sebebiyle biz de çalışmamızda Judet-Letournel Sınıflaması'nı kullanmayı tercih ettik. Literatüre bakıldığında, Modifiye Stoppa yaklaşımını ilk tanımlayan Cole ve arkadaşlarının serisinde hastaların %29'unda transvers+posterior duvar kırığı, %20'sinde her iki kolon kırığı, %17'sinde T tipi kırık, %11'inde transvers kırık, %7'sinde anterior kolon+posterior hemitransvers kırık, %5'inde anterior duvar, %11'inde anterior kolon kırığı olduğu bildirilmiştir.[9] Soni ve arkadaşları, Modifiye Stoppa yaklaşımı ile tedavi edilen toplam 456 hastayı içeren 14 ayrı çalışmayı gözden geçirmiş ve hastaların %28'inde her iki kolon kırığı, %19'unda anterior kolon+posterior hemitransvers kırık, %18'inde anterior kolon kırığı, %11'inde T tipi kırık, %11'inde transvers kırık, %6'sında ise transvers+posterior duvar kırığı olduğunu bildirmişlerdir.[92] Bizim çalışma grubumuzda da bu gözden geçirme çalışmasına benzer dağılımla, 8 hastada (%20) anterior duvar, 8 hastada (%20) anterior kolon, 4 hastada (%10) transvers, 7 hastada (%17,5) anterior kolon+posterior hemitransvers, 10 hastada (%25) her iki kolon, 2 hastada (%5) transvers+posterior duvar ve 1 hastada (%2,5) T tipi kırık olduğu görüldü. Modifiye Stoppa yaklaşımı, arka yapıların doğrudan vizualizasyonunu sağlamadığı ve indirekt redüksiyon manevraları gerektirdiğinden dolayı saf posterior patolojiye sahip kırıkların varlığında kontrendike kabul edildiğinden[93], bu tip kırıkların tedavisinde kliniğimizce tercih edilmemiştir.

Asetabulum kırıklarında modifiye Stoppa yaklaşımı yeni uygulanmaya başlanan bir teknik olması nedeniyle birçok araştırmacı tarafından kendi serilerindeki

ortalama operasyon süreleri ölçülmüş ve yayınlanmıştır. Bu süre Sagi ve arkadaşlarının serisinde 263 dakika, Bastian ve arkadaşlarının serisinde 177 dakika, Hammad ve arkadaşlarının serisinde 180 dakika, Kılınç ve arkadaşlarının serisinde 152 dakika, Shazar ve arkadaşlarının serisinde ise 240 dakika olarak bildirilmiştir.[90], [94]–[97] Bizim serimizde ise bu süre ortalama 166 dakika olarak saptanmıştır. Öğrenme eğrisi tamamlandığında bu cerrahi sürenin kısalacağını öngörüyoruz.

Çalışma grubumuzdaki vakalara perioperatif dönemde ortalama 2,4±2,1 ünite (0-8 ünite) eritrosit süspansiyonu verildiği tespit edildi. Isaacson ve arkadaşlarının 36 hastalık serisinde hastalara 1,9±1,8 ünite (0-6) transfüzyon yapıldığı belirtilmiştir. Eşlik eden ek sistem yaralanmalarının transfüzyon ihtiyacını artırdığını düşünmekteyiz.

Çalışmamızda öncelikli amacımız, deplase asetabular kırıklarda Modifiye Stoppa yaklaşımıyla iyi fonksiyonel ve radyolojik sonuçların elde edilip edilemeyeceğini belirlemekti. Çalışma grubumuzda modifiye Stoppa yaklaşımı ile tedavi edilen 40 hastanın 30'unda (%75) anatomik redüksiyon elde etmeyi başardık ve son kontrollerinde çekilen grafilerinde 33 hastada (%82,5) iyi ve mükemmel radyografik evre olduğunu tespit ettik. Fonksiyonel sonuçlar değerlendirildiğinde ise Merle d'Aubigné Kalça Skoru'na göre 17 hastada mükemmel (%42,5), 19 hastada iyi (%47,5), Harris Kalça Skoru'na göre 22 hastada mükemmel (%55), 15 hastada iyi (%37,5) sonuç elde edildi. Modifiye Stoppa yaklaşımının kullanıldığı diğer çalışmalarda da benzer radyolojik ve fonksiyonel sonuçlar bildirilmiştir. Hirvensalo ve arkadaşları, bu yaklaşımı 164 asetabuler ve pelvik kırığın tedavisinde kullanmış ve vakaların %84,1'inde anatomik redüksiyon bildirmişlerdir. Harris Kalça Skoru, asetabular kırığı olan 164 hastanın %75'inde iyi ve mükemmeldi.[83] Sagi ve arkadaşlarının 50 vakalık serisinde vakaların %92'sinde asetabular kırıkta mükemmel veya iyi redüksiyon görüldü; 1. Yılda klinik sonuçlar (Merle d'Aubigné) hastaların %36'sında mükemmel, %55'inde iyiydi.[94] Isaacson ve arkadaşları, 27'si (% 92) anatomik veya tatmin edici bir redüksiyona sahip 36 vaka bildirdi; klinik sonuçlar (Merle d'Aubigne) %55 çok iyi, %9 iyiydi.[82] Elmadağ ve arkadaşları, vakalarının %80'inde anatomik redüksiyon ve %90'ında Merle d'Aubigne skoruna göre iyi ve mükemmel, Harris Kalça skoruna göre ise %72,5'inde iyi ve mükemmel fonksiyonel sonuç bildirmiştir.[10] Kim ve arkadaşlarının serisinde, modifiye Stoppa yaklaşımı ile tedavi edilen 22 hastanın 17'sinde (%77,3) anatomik redüksiyon ve 16 vakada (%80)

iyi ve mükemmel klinik sonuç, 18 olguda ise (% 90) iyi ve mükemmel radyografik sonuç elde edildiği bildirilmiştir.[84] Soni ve arkadaşlarının Modifiye Stoppa yaklaşımı kullanılan serileri gözden geçirdiği çalışmada, kırık redüksiyonu, 12 seride (408 hasta) 290 hastada anatomik (%71), 77 hastada kabul edilebilir (%18) iken, Harris kalça skorunun değerlendirildiği 3 seride (82 hasta), hastaların %84'ünde (69 hasta) iyi ve mükemmel sonuç olduğu kaydedilmiştir. Yine aynı gözden geçirme çalışmasında 4 seride (133 hasta) Merle d'Aubigne skoru hastaların %88'inde (117 hasta) iyi ve mükemmelken, radyolojik evrenin değerlendirildiği 3 seride (70 hasta) hastaların %84'ünde (59 hasta) iyi ve mükemmel radyografik sonuç bildirilmiştir.[92]

Çok sayıda araştırmacı, asetabulum kırıklarının tedavisinde radyografik sonuçlar ile klinik sonuçlar arasında yakın bir ilişki olduğunu bildirmiştir.[52], [78], [84], [90] Ayrıca kırık tipinin de radyolojik sonuçları etkileyebileceği düşünülmektedir.[98] Verbeek ve arkadaşlarının serisinde hastaların büyük çoğunluğunda kompleks kırık olduğu ve bu durumun kötü redüksiyon ve tatmin edici olmayan klinik sonuçlarda artışa yol açmış olabileceği belirtilmiştir. Bununla birlikte, elementer kırıklar bu seride nadir olduğundan (%3) anlamlı bir karşılaştırma yapılamamıştır.[98] Kılınç ve arkadaşlarının çalışmasında redüksiyon kalitesi daha iyi olan hastaların klinik sonuçlarının istatistiksel olarak daha iyi olduğu bildirilmiş, ancak klinik sonuçlar ile kırık tipi arasında istatistiksel olarak anlamlı bir fark bulunmamıştır.[90] Kim ve arkadaşları da, iyi kırık redüksiyonunun daha iyi radyografik ve klinik sonuçlara yol açtığı bulgusunu gösterdiği gibi, redüksiyon kalitesi ile klinik sonuçlar arasında bir korelasyon olduğunu bildirmiştir.[84] Bizim çalışmamızda da, elementer kırıklarda son kontroldeki radyolojik evrenin kompleks kırıklardan istatistiksel açıdan anlamlı derecede daha iyi olduğu bulundu. Ayrıca Matta Redüksiyon Kriterlerine göre "Anatomik" redüksiyon sağlanan vakaların Merle D'aubigne Skoru ortalamalarının, "Kabul edilebilir" veya "Kötü" redüksiyon sağlanan vakaların ortalamalarından istatistiksel açıdan anlamlı derecede daha yüksek olduğu bulundu. Bu verilerle asetabular kırık cerrahisinde kırık tipi ve redüksiyon kalitesinin radyolojik ve klinik sonuçlarla ilişkili olduğu söylenebilir.

Çalışma grubumuzdaki hastalarda cerrahi yaklaşımla doğrudan ilişkili erken veya geç komplikasyon olarak 2 hastada eksternal iliak ven yaralanması, 2 hastada kasık fıtığı ve 1 hastada yüzeyel yara yeri enfeksiyonu tespit edildi. Hastaların hiçbirinde derin ven trombozu, obturator veya siyatik sinir hasarı görülmedi. Singh ve

arkadaşlarının 30 hastadan oluşan serisinde, 1 hastada eksternal iliak ven yaralanması ve 1 hastada yüzeyel yara yeri enfeksiyonu bildirilmiştir.[99] Ayrıca Kılınç ve arkadaşlarının Modifiye Stoppa yaklaşımı ile tedavi uyguladığı 57 hastalık serisinde 2 hastada (% 3,5) eksternal iliak ven hasarı, 2 hastada (% 3,5) derin enfeksiyon bildirilmiştir.[90] Elmadağ ve arkadaşları tarafından 36 hasta üzerinde yapılan bir çalışmada 1 hastada iliak ven yaralanması görülmüştür.[10] Sagi ve arkadaşlarının 50 hastalık serisinde ise 1 hastada cerrahi tamir gerektiren 2 ayrı kasık fıtığı geliştiği bildirilmiştir.[94] Soni ve arkadaşları tarafından 2018 yılında yayınlanan, modifiye stoppa yaklaşımı kullanılan 16 serinin gözden geçirildiği çalışmada, en sık intraoperatif komplikasyonun obturator sinir felci olduğu tespit edilmiştir.[92] Damar ve sinir hasarını önlemek için cerrahi diseksiyon sırasında büyük özen gösterilmelidir. Obturator sinirin gerilimini engellemek amacıyla ekartörlerin aralıklı olarak serbest bırakarak ve üzerine gazlı bez konularak, bu yapıda oluşabilecek iyatrojenik hasarın önüne geçilebileceğini düşünmekteyiz. Yine vasküler yaralanmayı önlemek için, künt uçlu derin ekartörler ve bu yaklaşıma özgü geliştirilmiş cerrahi setlerin kullanımı faydalı olabilir. Postoperatif enfeksiyon ise intraoperatif sterilite korunarak ve uygun antibiyotik profilaksisi ile kontrol edilebilir. Her cerrahi girişimde olduğu gibi, bu kompleks anatomiye sahip kırıkların cerrahisinde de, öğrenme eğrisini tamamlamış, deneyimli cerrahların elinde, komplikasyonların minimalize edilebileceği söylenebilir.

Çalışmamızın kısıtlılıkları arasında öncelikle hasta sayısının az olması ve retrospektif bir değerlendirme olması sayılabilir. Aynı zamanda randomize ve kontrol grubu olan bir çalışma olmaması da çalışmamızın kısıtlılıklarındandır. Ayrıca Radyolojik evrelendirme ve kırık tiplendirmesi, yalnızca çalışmacı tarafından yapılmış olup, başka bir ortopedi cerrahı veya radyolog tarafından bu konuda yardım alınmamış olması da sonuçlarımızı etkilemiş olabilir.

6. SONUÇ

Asetabulum kırıklarının cerrahi tedavisi, teknik açıdan zor ve komplikasyonlara açık olan bir tedavidir, bu nedenle minimal doku hasarıyla gerçekleştirilen cerrahi girişimlerle hastanın mevcut post travmatik hasarının ve stresinin en aza indirilmesi amaçlanır. Modifiye Stoppa yaklaşımı, perioperatif morbiditeyi azaltan ve aynı zamanda anatomik redüksiyonu sağlamak için uygun erişime izin veren bir yaklaşımdır. Çalışmamızın verileri, asetabulum kırıklarında Modifiye Stoppa yaklaşımının, tatmin edici radyolojik ve fonksiyonel sonuçları olan etkili bir tedavi yöntemi olduğunu göstermektedir. Bununla birlikte, daha fazla hasta sayısını içeren, daha uzun takip süreli ve kontrol grubu içeren prospektif çalışmalarla bu yaklaşımın etkinliğinin değerlendirilmesini öneriyoruz.

KAYNAKÇA

[1] B. D. Browner, “Surgical Treatment of Acetabular Fractures,” in *Skeletal trauma: basic science, management, and reconstruction (Vol. 1).*, M. D. M. L. (Chip) R. Jr., Ed. Elsevier Health Sciences., 2009, pp. 1171–1218.

[2] P. E. Butterwick, D., Papp, S., Gofton, W., Liew, A., & Beaulé, “Acetabular fractures in the elderly: evaluation and management.,” *JBJS*, vol. 97, no. 9, pp. 758–768, 2015, doi: 10.4137/cmtim.s12265.

[3] C. Hildingsson, S. O. Hietala, and G. Toolanen, “Scintigraphic findings in acute whiplash injury of the cervical spine,” *Injury*, vol. 20, no. 5, pp. 265–266, 1989, doi: 10.1016/0020-1383(89)90164-2.

[4] E. Letournel, “The treatment of acetabular fractures through the ilioinguinal approach,” *Clin. Orthop. Relat. Res.*, no. 292, pp. 62–76, 1993, doi: 10.1097/00003086-199307000-00009.

[5] Matta JM, “Fractures of the acetabulum: accuracy of reduction and clinical results in patients managed operatively within three weeks after the injury.,” *J Bone Jt. Surg Am*, vol. 78, no. 11, pp. 1632–1645, 1996.

[6] E. Judet, R., Judet, J., & Letournel, “Surgical treatment of recent fractures of the acetabulum.(Apropos of 46 operated cases),” *Mem. Acad. Chir. (Paris).*, no. 88, pp. 369–377, 1962.

[7] R. C. Andersen, R. V. O’Toole, J. W. Nascone, M. F. Sciadini, H. M. Frisch, and C. W. Turen, “Modified stoppa approach for acetabular fractures with anterior and posterior column displacement: Quantification of radiographic reduction and analysis of interobserver variability,” *J. Orthop. Trauma*, vol. 24, no. 5, pp. 271–278, 2010, doi: 10.1097/BOT.0b013e3181b2b4ca.

[8] R. E. Stoppa, J. L. Rives, C. R. Warlaumont, J. P. Palot, P. J. Verhaeghe, and J. F. Delattre, “The use of Dacron in the repair of hernias of the groin,” *Surg. Clin. North Am.*, vol. 64, no. 2, pp. 269–285, 1984, doi: 10.1016/S0039-6109(16)43284-6.

[9] J. D. Cole and B. R. Bolhofner, “Acetabular fracture fixation via a modified stoppa limited intrapelvic approach: Description of operative technique and preliminary treatment results,” *Clinical Orthopaedics and Related Research*, no. 305. pp. 112–123, 1994, doi: 10.1097/00003086-199408000-00015.

[10] M. Elmadag, Y. Guzel, Y. Aksoy, and M. Arazi, “Surgical treatment of displaced acetabular fractures using a modified stoppa approach,” *Orthopedics*, vol. 39, no. 2, pp. e340–e345, 2016, doi: 10.3928/01477447-20160222-07.

[11] R. Zhang *et al.*, “Minimally invasive treatment of both-column acetabular fractures through the Stoppa combined with iliac fossa approach,” *Sci. Rep.*, vol. 7, no. 1, pp. 1–9, 2017, doi: 10.1038/s41598-017-08724-1.

[12] Ö. Çağlar, S. Kamacı, Ş. Bekmez, A. M. Tokgözoğlu, B. Atilla, and E. Acaroğlu, “Mid-term results of displaced acetabulum fractures surgically treated using anterior intra-pelvic approach (Modified stoppa),” *Ulus. Travma*

ve Acil Cerrahi Derg., vol. 26, no. 1, pp. 130–136, 2020, doi: 10.14744/tjtes.2019.03835.

[13] Homer KB, *The Iliad*, Reissue ed. Penguin Classics, New York, 1998.

[14] N. Prevezas, "Evolution of pelvic and acetabular surgery from ancient to modern times," *Injury*, vol. 38, no. 4, pp. 397–409, Apr. 2007, doi: 10.1016/j.injury.2007.01.035.

[15] Schroeder WE, "Fracture of the acetabulum with displacemnt of the femoral head into the pelvic cavity," *Q Bull Northwest Univ Med Sch*, vol. 11, no. 1, pp. 9–42, 1909.

[16] M. R. Urist, "Fracture-dislocation of the hip joint: The nature of the traumatic lesion, treatment, late complications, and end results.," *JBJS*, vol. 30, no. 3, pp. 699–727, 1948.

[17] R. B. ELLIOTT, "Central fractures of the acetabulum," *Clin. Orthop. Relat. Res.*, vol. 7, pp. 189–202, 1956.

[18] T. R. A. Knight, "Central fractures of the acetabulum," *JBJS*, vol. 40, no. 1, pp. 1–120, 1958.

[19] G. White, N. K. Kanakaris, O. Faour, J. A. Valverde, M. A. Martin, and P. V. Giannoudis, "Quadrilateral plate fractures of the acetabulum: An update," *Injury*, vol. 44, no. 2, pp. 159–167, 2013, doi: 10.1016/j.injury.2012.10.010.

[20] S. N. Eıchenholtz And R. M. Stark, "Central Acetabular Fractures; a Review of Thirty-Five Cases.," *J. Bone Joint Surg. Am.*, vol. 46, no. 4, pp. 695–714, 1964, doi: 10.2106/00004623-196446040-00001.

[21] E. Letournel and R. Judet, *Fractures of the Acetabulum*. Berlin, Heidelberg: Springer Berlin Heidelberg, 1993.

[22] R. Judet, J. Judet, And E. Letournel, "Fractures Of The Acetabulum: Classıfıcatıon And Surgıcal Approaches For Open Reductıon. Prelımınary Report.," *J. Bone Joint Surg. Am.*, vol. 46, no. 8, pp. 1615–1646, 1964, doi: 10.2106/00004623-196446080-00001.

[23] P. G. Carnesale, M. J. Stewart, and S. N. Barnes, "Acetabular disruption and central fracture dislocation of the hip. A long term study," *J. Bone Jt. Surg. - Ser. A*, vol. 57, no. 8, pp. 1054–1059, Dec. 1975, doi: 10.2106/00004623-197557080-00003.

[24] M. Tannast, S. Najibi, and J. M. Matta, "Two to Twenty-Year Survivorship of the Hip in 810 Patients with Operatively Treated Acetabular Fractures," *J. Bone Jt. Surg. - Ser. A*, vol. 94, no. 17, pp. 1559–1567, Sep. 2012, doi: 10.2106/JBJS.K.00444.

[25] H. Gray, H. Gray, and W. H. Lewis, *Anatomy of the human body*. Philadelphia,: Lea & Febiger, 1918.

[26] R. S. Watanabe, "Embryology of the human hip," *CLIN.ORTHOP.*, vol. No. 98, no. 98, pp. 8–26, 1974, doi: 10.1097/00003086-197401000-00003.

[27] I. V. Ponseti, "Growth and development of the acetabulum in the normal child. Anatomical, histological, and roentgenographic studies," *J. Bone Jt.*

Surg. - Ser. A, vol. 60, no. 5, pp. 575–585, 1978, doi: 10.2106/00004623-197860050-00001.

[28] F. Govsa, M. A. Ozer, and Z. Ozgur, "Morphologic features of the acetabulum," *Arch. Orthop. Trauma Surg.*, vol. 125, no. 7, pp. 453–461, Sep. 2005, doi: 10.1007/s00402-005-0020-6.

[29] W. Köhnlein, R. Ganz, F. M. Impellizzeri, and M. Leunig, "Acetabular morphology: Implications for joint-preserving surgery," in *Clinical Orthopaedics and Related Research*, 2009, vol. 467, no. 3, pp. 682–691, doi: 10.1007/s11999-008-0682-9.

[30] Marvin Tile | David L Helfet | James F Kellam | Mark Vrahas, Ed., *Fractures of the Pelvis and Acetabulum Principles and Methods of Management*, Fourth Edi. AO Foundation, 2015.

[31] J. C. Vailas, S. Hurwitz, and S. W. Wiesel, "Posterior acetabular fracture-dislocations: Fragment size, joint capsule, and stability," *J. Trauma - Inj. Infect. Crit. Care*, vol. 29, no. 11, pp. 1494–1496, 1989, doi: 10.1097/00005373-198911000-00007.

[32] M. Daniel, A. Iglič, and V. Kralj-Iglič, "The shape of acetabular cartilage optimizes hip contact stress distribution," *J. Anat.*, vol. 207, no. 1, pp. 85–91, Jul. 2005, doi: 10.1111/j.1469-7580.2005.00425.x.

[33] M. Beck, M. Leunig, T. Ellis, J. B. Sledge, and R. Ganz, "The acetabular blood supply: Implications for periacetabular osteotomies," *Surg. Radiol. Anat.*, vol. 25, no. 5–6, pp. 361–367, Nov. 2003, doi: 10.1007/s00276-003-0149-3.

[34] M. Tannast, S. B. Murphy, F. Langlotz, S. E. Anderson, and K. A. Siebenrock, "Estimation of pelvic tilt on anteroposterior X-rays - A comparison of six parameters," *Skeletal Radiol.*, vol. 35, no. 3, pp. 149–155, Mar. 2006, doi: 10.1007/s00256-005-0050-8.

[35] D. W. Murray, "The definition and measurement of acetabular orientation," *J. Bone Jt. Surg. - Ser. B*, vol. 75, no. 2, pp. 228–232, 1993, doi: 10.1302/0301-620x.75b2.8444942.

[36] H. J. Kurrat and W. Oberländer, "The thickness of the cartilage in the hip joint.," *J. Anat.*, vol. 126, no. Pt 1, pp. 145–55, May 1978, Accessed: Dec. 16, 2020. [Online]. Available: http://www.ncbi.nlm.nih.gov/pubmed/649495.

[37] R. M. Seldes, V. Tan, J. Hunt, M. Katz, R. Winiarsky, and R. H. Fitzgerald, "Anatomy, histologic features, and vascularity of the adult acetabular labrum," *Clin. Orthop. Relat. Res.*, no. 382, pp. 232–240, 2001, doi: 10.1097/00003086-200101000-00031.

[38] A. S. Greenwald and J. J. O'Connor, "The transmission of load through the human hip joint," *J. Biomech.*, vol. 4, no. 6, 1971, doi: 10.1016/0021-9290(71)90041-8.

[39] J. Y. Lazennec, C. G. Laudet, H. Guérin-Surville, R. Roy-Camille, and G. Saillant, “Dynamic anatomy of the acetabulum: An experimental approach and surgical implications,” *Surg. Radiol. Anat.*, vol. 19, no. 1, pp. 23–30, 1997, doi: 10.1007/BF01627730.

[40] G. A. KONRATH, A. J. HAMEL, S. A. OLSON, B. BAY, and N. A. SHARKEY, “The Role of the Acetabular Labrum and the Transverse Acetabular Ligament in Load Transmission in the Hip*,” *J. Bone Jt. Surg.*, vol. 80, no. 12, pp. 1781–8, Dec. 1998, doi: 10.2106/00004623-199812000-00008.

[41] M. R. Safran, “The acetabular labrum: Anatomic and functional characteristics and rationale for surgical intervention,” *Journal of the American Academy of Orthopaedic Surgeons*, vol. 18, no. 6. American Association of Orthopaedic Surgeons, pp. 338–345, 2010, doi: 10.5435/00124635-201006000-00006.

[42] M. J. Crawford *et al.*, “The biomechanics of the hip labrum and the stability of the hip,” in *Clinical Orthopaedics and Related Research*, 2007, vol. 465, no. 465, pp. 16–22, doi: 10.1097/BLO.0b013e31815b181f.

[43] M. Kalhor, K. Horowitz, M. Beck, B. Nazparvar, and R. Ganz, “Vascular supply to the acetabular labrum,” *J. Bone Jt. Surg. - Ser. A*, vol. 92, no. 15, pp. 2570–2575, Nov. 2010, doi: 10.2106/JBJS.I.01719.

[44] Kınık H., “Asetabulum kırıkları,” *TOTBİD Derg.*, vol. 1, no. 2, pp. 45–59, 2002.

[45] H. Özdemir, “Radiologic evaluation of acetabular fractures,” *Türk Ortop. ve Travmatoloji Birliği Derneği Derg.*, vol. 11, no. 2, pp. 120–132, 2012, doi: 10.5606/totbid.dergisi.2012.16.

[46] H. J. Griffiths, C. G. Standertskjöld-Nordenstam, J. Burke, B. Lamont, and J. Kimmel, “Computed tomography in the management of acetabular fractures,” *Skeletal Radiol.*, vol. 11, no. 1, pp. 22–31, Jan. 1984, doi: 10.1007/BF00361128.

[47] C. R. Martinez and T. G. Di Pasquale, “Evaluation of Acetabular Fractures with Two-and Three-dimensional CT.”

[48] B. H. Z. Wade R. Smith and S. J. Morgan, Eds., *Fractures of the Pelvis and Acetabulum*. informa healthcare, 2007.

[49] V. A. F. Morel-Lavallée, “Decollements traumatiques de la peau et des couches sous-jacentes,” *Arch. Gen. Med.*, vol. 1, pp. 300–332, 1863, Accessed: Dec. 20, 2020. [Online]. Available: https://ci.nii.ac.jp/naid/10029371263/.

[50] S. A. Olson, B. K. Bay, and A. Hamel, “Biomechanics of the hip joint and the effects of fracture of the acetabulum,” in *Clinical Orthopaedics and Related Research*, 1997, no. 339, pp. 92–104, doi: 10.1097/00003086-199706000-00013.

[51] W. H. Day, S. A. V. Swanson, and M. A. R. Freeman, “Contact pressures in the loaded human cadaver hip,” *J. Bone Jt. Surg. - Ser. B*, vol. 57, no. 3, pp. 302–313, 1975, doi: 10.1302/0301-620x.57b3.302.

[52] J. M. Matta and P. O. Merritt, “Displaced acetabular fractures,” *Clin. Orthop. Relat. Res.*, no. 230, pp. 83–97, 1988, doi: 10.1097/00003086-198805000-00009.

[53] C. M., P. Court-Brown, James D. Heckman, Margaret M. McQueen, William Ricci, and M. M. Tornetta III; associate editor, Eds., *Rockwood and Green’s fractures in adults*, Eighth. Wolters Kluwer Health, 2015.

[54] B. K. Kacra, M. Arazi, A. E. Cicekcibasi, M. Büyükmumcu, and S. Demirci, “Modified Medial Stoppa Approach For Acetabular Fractures: An Anatomic Study,” *J. Trauma Inj. Infect. Crit. Care*, vol. 71, no. 5, pp. 1340–1344, Nov. 2011, doi: 10.1097/TA.0b013e3182092e8b.

[55] M. J. B. Keel *et al.*, “The Pararectus approach for anterior intrapelvic management of acetabular fractures: An anatomical study and clinical evaluation,” *J. Bone Jt. Surg. - Ser. B*, vol. 94 B, no. 3, pp. 405–411, Mar. 2012, doi: 10.1302/0301-620X.94B3.27801.

[56] C. von Rüden *et al.*, “The pararectus approach for internal fixation of acetabular fractures involving the anterior column: evaluating the functional outcome,” *Int. Orthop.*, vol. 43, no. 6, pp. 1487–1493, Jun. 2019, doi: 10.1007/s00264-018-4148-8.

[57] M. J. B. Keel, S. Tomagra, H. M. Bonel, K. A. Siebenrock, and J. D. Bastian, “Clinical results of acetabular fracture management with the Pararectus approach,” *Injury*, vol. 45, no. 12, pp. 1900–1907, Dec. 2014, doi: 10.1016/j.injury.2014.10.040.

[58] J. D. Bastian and M. J. B. Keel, “The Pararectus Approach to the Acetabulum,” Springer, Cham, 2019, pp. 69–76.

[59] H. Z. Guo, Y. F. He, and W. Q. He, “Modified stoppa approach for pelvic and acetabular fracture treatment,” *Acta Ortop. Bras.*, vol. 27, no. 4, pp. 216–219, 2019, doi: 10.1590/1413-785220192704188933.

[60] J. M. Matta, “Indications for anterior fixation of pelvic fractures,” in *Clinical Orthopaedics and Related Research*, 1996, no. 329, pp. 88–96, doi: 10.1097/00003086-199608000-00011.

[61] R. H. White, J. A. Goulet, T. J. Bray, M. M. Daschbach, J. P. McGahan, and R. P. Hartling, “Deep-vein thrombosis after fracture of the pelvis: Assessment with serial duplex-ultrasound screening,” *J. Bone Jt. Surg. - Ser. A*, vol. 72, no. 4, pp. 495–500, 1990, doi: 10.2106/00004623-199072040-00004.

[62] L. X. Webb, P. T. Rush, S. B. Fuller, and J. W. Meredith, “Greenfield filter prophylaxis of pulmonary embolism in patients undergoing surgery for acetabular fracture,” *J. Orthop. Trauma*, vol. 6, no. 2, pp. 139–145, 1992, doi: 10.1097/00005131-199206000-00002.

[63] E. W. Salzman and W. H. Harris, “Prevention of venous thromboembolism in orthopaedic patients,” *J. Bone Jt. Surg. - Ser. A*, vol. 58, no. 7, pp. 903–913, 1976, doi: 10.2106/00004623-197658070-00001.

[64] I. El-Daly, J. Reidy, P. Culpan, and P. Bates, “Thromboprophylaxis in patients with pelvic and acetabular fractures: A short review and recommendations,” *Injury*, vol. 44, no. 12. pp. 1710–1720, 2013, doi: 10.1016/j.injury.2013.04.030.

[65] K. Mayo, “Open reduction and internal fixation of fractures of the acetabulum Results in 163 fractures,” *Clin. Orthop. Relat. Res.*, no. 305, pp. 31–37, 1994.

[66] D. C. Teague, D. O. Graney, and M. L. C. Routt, “Retropubic Vascular Hazards of the Ilioinguinal Exposure: A Cadaveric and Clinical Study,” *J. Orthop. Trauma*, vol. 10, no. 3, pp. 156–159, 1996, doi: 10.1097/00005131-199604000-00002.

[67] J. M. Matta, “Operative treatment of acetabular fractures through the ilioinguinal approach: A 10-year perspective,” *Clin. Orthop. Relat. Res.*, no. 305, pp. 10–19, 1994, doi: 10.1097/01.bot.0000202389.40246.c0.

[68] et al. Salles, M. Junior, WF. Santos, C. Cavalheiro, R. Guimarães, N. Ono, “Patient And Surgical Predisposing Factors For Surgical Acetabular Fractures Infection,” *Bone Jt. J. Orthop. Proc. Suppl.*, vol. 97, p. 44, 2015.

[69] Y. Bogdan *et al.*, “Neurologic Injury in Operatively Treated Acetabular Fractures,” *J. Orthop. Trauma*, vol. 29, no. 10, pp. 475–478, 2015, doi: 10.1097/BOT.0000000000000362.

[70] P. V. Giannoudis, M. R. W. Grotz, C. Papakostidis, and H. Dinopoulos, “Operative treatment of displaced fractures of the acetabulum. A meta-analysis,” *Journal of Bone and Joint Surgery - Series B*, vol. 87, no. 1. pp. 2–9, Jan. 2005, doi: 10.1302/0301-620X.87B1.15605.

[71] E. S. Middlebrooks, S. H. Sims, J. F. Kellam, and M. J. Bosse, “Incidence of sciatic nerve injury in operatively treated acetabular fractures without somatosensory evoked potential monitoring,” *J. Orthop. Trauma*, vol. 11, no. 5, pp. 327–329, 1997, doi: 10.1097/00005131-199707000-00004.

[72] R. Cornwall, T. E. Radomisli, E. C. Rodríguez-Merchán, and N. J. Goddard, “Nerve injury in traumatic dislocation of the hip,” in *Clinical Orthopaedics and Related Research*, 2000, no. 377, pp. 84–91, doi: 10.1097/00003086-200008000-00012.

[73] P. R. Fassler, M. F. Swiontkowski, A. W. Kilroy, and M. L. Routt, “Injury of the sciatic nerve associated with acetabular fracture.,” *J. Bone Jt. Surg.*, vol. 75, no. 8, pp. 1157–1166, Aug. 1993, doi: 10.2106/00004623-199308000-00005.

[74] E. E. Johnson, R. M. Kay, and F. J. Dorey, “Heterotopic ossification prophylaxis following operative treatment of acetabular fracture,” in *Clinical Orthopaedics and Related Research*, 1994, no. 305, pp. 88–95, doi: 10.1097/00003086-199408000-00012.

[75] R. G. Slawson, A. Poka, H. Bathon, O. M. Salazar, R. J. Bromback, and A. R. Burgess, “The role of post-operative radiation in the prevention of heterotopic ossification in patients with post-traumatic acetabular fracture,” *Int. J. Radiat. Oncol. Biol. Phys.*, vol. 17, no. 3, pp. 669–672, 1989, doi: 10.1016/0360-3016(89)90122-3.

[76] F. A. Kaempffe, L. B. Bone, and J. R. Border, “Open reduction and internal fixation of acetabular fractures: Heterotopic ossification and other complications of treatment,” *J. Orthop. Trauma*, vol. 5, no. 4, pp. 439–445, 1991, doi: 10.1097/00005131-199112000-00009.

[77] A. C. McLaren, “Prophylaxis with indomethacin for heterotopic bone. After open reduction of fractures of the acetabulum,” *J. Bone Jt. Surg. - Ser. A*, vol. 72, no. 2, pp. 245–247, 1990, doi: 10.2106/00004623-199072020-00012.

[78] J. Matta, “Fracture of the acetabulum: accuracy of reduction and clinical results in patients managed operatively within three weeks after the injury,” *JBJS*, vol. 78-A, no. 11, pp. 1632–45, 1996, doi: 10.1055/s-0030-1267077.

[79] R. Merle D’Aubigné, “Numerical classification of the function of the hip. 1970,” *Rev. Chir. Orthop. Reparatrice Appar. Mot.*, vol. 76, no. 6, pp. 371–374, 1990, Accessed: Jan. 04, 2021. [Online]. Available: https://europepmc.org/article/med/2149773.

[80] P. A. Banaszkiewicz, “Traumatic arthritis of the hip after dislocation and acetabular fractures: Treatment by mold arthroplasty: An end-result study using a new method of result evaluation,” in *Classic Papers in Orthopaedics*, Springer-Verlag London Ltd, 2014, pp. 13–17.

[81] J. E. Ware, M. Kosinski, and S. D. Keller, “A 12-Item Short-Form Health Survey: Construction of Scales and Preliminary Tests of Reliability and Validity,” *Med. Care*, vol. 34, no. 3, pp. 220–233, 1996, doi: 10.1097/00005650-199603000-00003.

[82] M. J. Isaacson, B. C. Taylor, B. G. French, and A. Poka, “Treatment of Acetabulum Fractures Through the Modified Stoppa Approach: Strategies and Outcomes,” *Clin. Orthop. Relat. Res.*, vol. 472, no. 11, pp. 3345–3352, Oct. 2014, doi: 10.1007/s11999-014-3460-x.

[83] E. Hirvensalo, J. Lindahl, and V. Kiljunen, “Modified and new approaches for pelvic and acetabular surgery,” *Injury*, vol. 38, no. 4, pp. 431–441, Apr. 2007, doi: 10.1016/j.injury.2007.01.020.

[84] H. Y. Kim, D. S. Yang, C. K. Park, and W. S. Choy, “Modified stoppa approach for surgical treatment of acetabular fracture,” *CiOS Clin. Orthop. Surg.*, vol. 7, no. 1, pp. 29–38, 2015, doi: 10.4055/cios.2015.7.1.29.

[85] B. R. Moed and H. A. Israel, “Which Anterior Acetabular Fracture Surgical Approach is Preferred? A Survey of the Orthopaedic Trauma Association Active Membership,” *J. Orthop. Trauma*, vol. 34, no. 4, pp. 216–220, 2020, doi: 10.1097/BOT.0000000000001676.

[86] M. T. Archdeacon, P. Guy, and H. C. Sagi, “The Modified Stoppa Approach for Acetabular Fracture,” *J. Am. Acad. Orthop. Surg.*, vol. 19, no. 3, pp. 170–175, 2011.

[87] O. Hauschild *et al.*, “Mortality in patients with pelvic fractures: Results from the German pelvic injury register,” *J. Trauma - Inj. Infect. Crit. Care*, vol. 64, no. 2, pp. 449–455, Feb. 2008, doi: 10.1097/TA.0b013e31815982b1.

[88] D.-H. Yeo, J.-K. Oh, J.-W. Cho, and B.-S. Kim, “Management and Outcome of Patients with Acetabular Fractures: Associated Injuries and Prognostic Factors,” *J. Trauma Inj.*, vol. 32, no. 1, pp. 32–39, Apr. 2019, doi: 10.20408/jti.2018.016.

[89] T. Nayak, S. Mittal, V. Trikha, K. Farooque, S. Gamanagatti, and V. Sharma, “Short-term results of surgical treatment of acetabular fractures using the modified Stoppa approach,” 2020, doi: 10.1016/j.jcot.2020.10.007.

[90] C. Y. Kilinc, A. E. Acan, E. Gultac, R. M. Kilinc, O. Hapa, and N. H. Aydogan, “Treatment results for acetabulum fractures using the modified Stoppa approach,” *Acta Orthop. Traumatol. Turc.*, vol. 53, no. 1, pp. 6–14, 2019, doi: 10.1016/j.aott.2018.11.003.

[91] R. JUDET, J. JUDET, and E. LETOURNEL, “LES FRACTURES DU COTYLE.,” *Acta Orthop. Belg.*, vol. 30, pp. 285–293, May 1964.

[92] A. Soni, R. Gupta, and R. Sen, “Modified STOPPA approach for acetabulum fracture: A review,” *Rev. Bras. Ortop.*, vol. 54, no. 2, pp. 109–117, 2019, doi: 10.1016/j.rboe.2017.09.006.

[93] P. Guy, “Evolution of the Anterior Intrapelvic (Stoppa) Approach for Acetabular Fracture Surgery,” *J. Orthop. Trauma*, vol. 29, pp. S1–S5, Feb. 2015, doi: 10.1097/BOT.0000000000000269.

[94] H. C. Sagi, A. Afsari, and D. Dziadosz, “The Anterior Intra-Pelvic (Modified Rives-Stoppa) Approach for Fixation of Acetabular Fractures,” *J. Orthop. Trauma*, vol. 24, no. 5, pp. 263–270, 2010.

[95] J. D. Bastian, M. Tannast, K. A. Siebenrock, and M. J. B. Keel, “Mid-term results in relation to age and analysis of predictive factors after fixation of acetabular fractures using the modified Stoppa approach,” *Injury*, vol. 44, no. 12, pp. 1793–1798, Dec. 2013, doi: 10.1016/j.injury.2013.08.009.

[96] A. S. Hammad and T. A. El-Khadrawe, “Accuracy of reduction and early clinical outcome in acetabular fractures treated by the standard ilio-inguinal versus the Stoppa/iliac approaches,” *Injury*, vol. 46, no. 2, pp. 320–326, Feb. 2015, doi: 10.1016/j.injury.2014.10.053.

[97] N. Shazar, I. Eshed, N. Ackshota, O. Hershkovich, A. Khazanov, and A. Herman, “Comparison of Acetabular Fracture Reduction Quality by the Ilioinguinal or the Anterior Intrapelvic (Modified Rives–Stoppa) Surgical Approaches,” *J. Orthop. Trauma*, vol. 28, no. 6, pp. 313–319, Jun. 2014, doi: 10.1097/01.bot.0000435627.56658.53.

[98] D. O. Verbeek, K. J. Ponsen, M. van Heijl, and J. C. Goslings, “Modified Stoppa approach for operative treatment of acetabular fractures: 10-year experience and mid-term follow-up,” *Injury*, vol. 49, no. 6, pp. 1137–1140, 2018, doi: 10.1016/j.injury.2018.03.031.

[99] S. V Singh *et al.*, “Clinico-Radiological Evaluation of Modified Stoppa Approach in Treatment of Acetabulum Fractures,” *Cureus*, vol. 12, no. 9, Sep. 2020, doi: 10.7759/cureus.10193.

Anket 1: Merle d'Aubigné Kalça Skoru

Kriter	Değerlendirme	Skor(Puan)
Ağrı	Sürekli olan şiddetli	0
	Gece devam eden şiddetli	1
	Yürürken şiddetli, herhangi bir aktiviteyi engelleyen	2
	Sınırlı aktivite ile tolere edilebilir	3
	Yürürken hafif, dinlenirken kaybolur	4
	Hafif ve tutarsız; normal aktivite	5
	Ağrı yok	6
Hareketlilik	Kalçanın kötü pozisyonda ankilozu	0
	Hareket yok, ağrı veya hafif şekil bozukluğu	1
	Fleksiyon<40 derece	2
	Fleksiyon 40-60 derece	3
	Fleksiyon 60-80 derece, ayağa ulaşabilir	4
	Fleksiyon 80-90 derece, abduksiyon en az 15 derece	5
	Fleksiyon 90 dereceden fazla, 30 derece abdüksiyon	6
Yürüme paterni	Yürüyemiyor	0
	Sadece koltuk değnekleriyle	1
	Sadece bastonla	2
	Tek bastonla, bir saatten az, bastonsuz çok zor	3
	Uzun bir süre bastonla, bastonsuz ve topallamadan kısa süre	4
	Bastonsuz, hafif topallama	5
	Normal	6

Mükemmel (18), İyi (15-17), Orta (13-14), Kötü (<13)

Anket 2: Harris Kalça Skoru

Ağrı	Yok	44
	Çok Hafif, Ara Sıra, Aktiviteyi Etkilemiyor	40
	Hafif, Rutin Aktiviteyi Etkilemiyor, Aspirine Yanıt Verir	30
	Orta, Rutin Aktiviteyi Etkiliyor, Güçlü Ağrı Kesici	20
	Belirgin Ağrı, Aktivitede Sınırlanma	10
	Yatalak, Total Özürlü	0
Topallama	Yok	11
	Hafif	8
	Orta	5
	Ciddi	0
Destek	Yok	11
	Uzun Yürüyüşlerde Baston	7
	Çoğu Zaman Baston	5
	Koltuk Değneği	3
	İki Baston	2
	İki Koltuk Değneği	0
	Yürüyemiyor	0
Mesafe	Sınırsız	11
	600 metre	8
	200-300 metre	5
	Sadece Ev İçinde	2
	Yatalak veya Tekerlekli Sandalyeye Bağımlı	0
Merdiven	Desteksiz Çıkıyor	4
	Tırabzanla Çıkıyor	2
	Zorlukla	1
	Çıkamıyor	0
Çorap-Ayakkabı Giyme	Kolaylıkla	4
	Zorlukla	2
	Giyemiyor	0
Oturma	Herhangi Bir Sandalyede 1 Saat	5
	Yüksek Sandalyede Yarım Saat	3
	Hiçbir Sandalyede Rahat Oturamıyor	0
Toplu Taşıma	Kullanabiliyor	1
	Kullanamıyor	0
Deformite	<30° Fleksiyon Kontraktürü <10° Addüksiyon <10° Ekstansiyonda İç Rotasyon Bacak Uzunluk Farkı <3,2 Cm	Hepsi evet, 4 4 ün altında evet, 0
Hareket Sınırı [Fleksiyon (140°) Abdüksiyon (40°) Addüksiyon (40°) Dış Rotasyon (40°) İç Rotasyon (40°)]	211-300°	5
	161-210°	4
	101-160°	3
	61-100°	2
	31-60°	1
	0-30°	0

Mükemmel (90-100), İyi (80-89), Orta (70-79), Kötü (<70)

Anket 3: Kısa Form 12 Yaşam Kalitesi Anketi

1. Genelde sağlık durumunuzu nasıl tarif edersiniz?

Mükemmel	Çok iyi	İyi	Orta	Kötü
☐	☐	☐	☐	☐

2. Şu anki sağlık durumunuz aşağıdaki aktivitelerinizi sınırlıyor mu? Sınırlıyorsa ne kadar?

	Evet, çok sınırlıyor	Evet, az sınırlıyor	Hayır, hiç sınırlamıyor
a) Bir masayı yerinden oynatmak, elektrik süpürgesini itmek veya top oynamak gibi orta şiddette aktiviteler.	☐	☐	☐
b) Birkaç kat merdiven çıkmak.	☐	☐	☐

3. Geçtiğimiz son dört hafta boyunca fiziksel sağlığınız nedeniyle işiniz veya günlük aktivitelerinizde, aşağıdaki problemlerden herhangi birini yaşadınız mı?

	Evet	Hayır
a) İstediğimden daha azını gerçekleştirdim.	☐	☐
b) İşin veya aktivitenin cinsine göre sınırlandım.	☐	☐

4. Geçtiğimiz son dört hafta boyunca herhangi bir duygusal probleminiz nedeniyle işiniz veya günlük aktivitelerinizde, aşağıdaki sorunlardan herhangi birini yaşadınız mı?
(Örnek: Kendinizi üzgün veya endişeli hissetmek)

	Evet	Hayır
a) İstediğimden daha azını gerçekleştirdim.	☐	☐
b) İşimi ve diğer aktivitelerimi her zamanki kadar dikkatli yapamadım.	☐	☐

5. Geçtiğimiz son dört hafta boyunca ağrılarınız, günlük işlerinizi ne kadar engelledi?

Hiç etkilemedi	Çok az etkiledi	Kısmen etkiledi	Oldukça etkiledi	Aşırı etkiledi
☐	☐	☐	☐	☐

6. Aşağıdaki sorular, geçtiğimiz dört hafta boyunca kendinizi nasıl hissettiğinizle ilgilidir. Her soru için size en yakın olan cevabı işaretleyiniz. Geçtiğimiz dört haftanın ne kadarında kendinizi ...

	Her zaman	Çoğu zaman	Bazı zamanlar	Nadir	Hiçbir zaman
a) Rahat ve huzurlu hissettiniz?	☐	☐	☐	☐	☐
b) Enerjik hissettiniz?	☐	☐	☐	☐	☐
c) Mutsuz ve üzgün hissettiniz?	☐	☐	☐	☐	☐

7. Geçtiğimiz dört haftanın ne kadarında, fiziksel sağlığınız veya psikolojik problemleriniz nedeniyle sosyal aktivitelerinizi yapamadınız? (Örnek: Akraba veya arkadaş ziyaretleri.)

Her zaman	Çoğu zaman	Bazı zamanlar	Nadir	Hiçbir zaman
☐	☐	☐	☐	☐