

**BEZMİALEM VAKIF ÜNİVERSİTESİ
SAĞLIK BİLİMLERİ ENSTİTÜSÜ**

**KİLO VERMEYE YARDIMCI BAZI BAHARATLAR ÜZERİNDE ANATOMİK,
MORFOLOJİK VE ORGANOLEPTİK İNCELEMELER**

YÜKSEK LİSANS TEZİ

Melisa USUL

Farmakognozi ve Doğal Ürünler Kimyası Anabilim Dalı

Farmakognozi ve Doğal Ürünler Kimyası Tezli Yüksek Lisans Programı

Tez Danışmanı: Dr. Öğr. Üyesi Çağla KIZILARSLAN HANÇER

HAZİRAN 2023

**BEZMİALEM VAKIF ÜNİVERSİTESİ
SAĞLIK BİLİMLERİ ENSTİTÜSÜ**

**KİLO VERMEYE YARDIMCI BAZI BAHARATLAR ÜZERİNDE ANATOMİK,
MORFOLOJİK VE ORGANOLEPTİK İNCELEMELER**

YÜKSEK LİSANS TEZİ

**MELİSA USUL
(215313002)**

Farmakognozi ve Doğal Ürünler Kimyası Anabilim Dalı

Farmakognozi ve Doğal Ürünler Kimyası Tezli Yüksek Lisans Programı

Tez Danışmanı: Dr. Öğr. Üyesi Çağla KIZILARSLAN HANÇER

HAZİRAN 2023

Bezmialem Vakıf Üniversitesi, Sağlık Bilimleri Enstitüsü'nün 215313002 numaralı Yüksek Lisans Öğrencisi Melisa USUL, ilgili yönetmeliklerin belirlediği gerekli tüm şartları yerine getirdikten sonra hazırladığı "KİLO VERMEYE YARDIMCI BAZI BAHARATLAR ÜZERİNDE ANATOMİK, MORFOLOJİK VE ORGANOLEPTİK İNCELEMELER" başlıklı tezini aşağıda imzaları olan jüri önünde başarı ile sunmuştur.

Tez Danışmanı : **Dr. Öğr. Üyesi Çağla KIZILARSLAN HANÇER**
Bezmialem Vakıf Üniversitesi

Jüri Üyeleri : **Doç. Dr. Gülay ECEVİT GENÇ**
İstanbul Üniversitesi

Doç. Dr. Ece SEVGİ
Bezmialem Vakıf Üniversitesi

Teslim Tarihi : **13 Temmuz 2023**
Savunma Tarihi : **15 Haziran 2023**



Aileme,

ÖNSÖZ

Bu çalışmada ve yüksek lisans eğitimim süresince değerli bilgilerini, önerilerini ve desteğini esirgemeyip benimle paylaşan çok değerli danışman hocam Dr. Öğr. Üyesi Çağla Kızıllarlan HANÇER' e sonsuz teşekkür ederim.

Hayatım boyunca her daim yanımda olan, haklarımı asla ödeyemeyeceğim, hayattaki en büyük şansım canım aileme; annem Özlem USUL'a, babam Cengiz USUL'a, kız kardeşim Melis USUL'a ve biricik kardeşim Memet USUL'a sonsuz teşekkür ederim.

Haziran 2023

Melisa Usul
(Diyetisyen)

BEYAN

Bu tez çalışmasının kendi çalışmam olduğunu, tezin planlanmasından yazımına kadar bütün safhalarda etik dışı davranışımın olmadığını, bu tezdeki bütün bilgileri akademik ve etik kurallar içinde elde ettiğimi, bu tez çalışmasıyla elde edilmeyen bütün bilgi ve yorumlara kaynak gösterdiğimi ve bu kaynakları da kaynaklar listesine aldığımı, yine bu tezin çalışılması ve yazımı sırasında patent ve telif haklarını ihlal edici bir davranışımın olmadığını beyan ederim.

Melisa Usul

İÇİNDEKİLER

Sayfa

ÖNSÖZ	ii
BEYAN	iii
İÇİNDEKİLER	iv
KISALTMALAR	vi
SEMBOLLER	vii
TABLO LİSTESİ	viii
ŞEKİL LİSTESİ	ix
ÖZET	xiv
SUMMARY	xvi
1.GİRİŞ	1
2.GENEL BİLGİLER	2
2.1. Baharatlar ve genel özellikleri	2
2.1.1. Baharatların tarihi	2
2.1.2. Baharatların kullanım alanları	3
2.1.3. Baharatların sağlığa etkileri	5
2.2. Kilo vermeye yardımcı baharatlar	6
2.2.1. Çörek otu (<i>Nigella sativa</i> L.)	6
2.2.2. Tarçın (<i>Cinnamomum verum</i> J. Presl)	8
2.2.3. Zencefil (<i>Zingiber officinale</i> Roscoe)	10
2.2.4. Kırmızı biber (<i>Capsicum annuum</i> L.)	12
2.2.5. Kara biber (<i>Piper nigrum</i> L.)	14
2.2.6. Kişniş (<i>Coriandrum sativum</i> L.)	15
2.2.7. Zerdeçal (<i>Curcuma longa</i> L.)	17
2.2.8. Biberiye (<i>Rosmarinus officinalis</i> L.)	19
2.2.9. Kakule (<i>Elettaria cardamomum</i> (L.) Maton)	21
2.2.10. Kimyon (<i>Cuminum cyminum</i> L.)	22
3.GEREÇ VE YÖNTEM	25
3.1.Bitkisel materyal	25
3.2.Saha çalışması	26
3.3.Morfolojik ve organoleptik çalışma	32
3.4. Anatomik çalışma	32
3.4.1.Kullanılan reaktifler	33
3.5.Literatür taraması	35
4. BULGULAR VE TARTIŞMA	36
4.1. Çörek otu (<i>Nigella sativa</i> L.)	36
4.1.1. Morfolojik ve organoleptik özellikler	36
4.1.2. Anatomik özellikler	38
4.2. Tarçın (<i>Cinnamomum verum</i> J. Presl)	40

4.2.1. Morfolojik ve organoleptik özellikler	40
4.2.2. Anatomik özellikler.....	42
4.3. Zencefil (<i>Zingiber officinale</i> Roscoe)	44
4.3.1. Morfolojik ve organoleptik özellikler	44
4.3.2. Anatomik özellikler.....	47
4.4. Kırmızı biber (<i>Capsicum annum</i> L.)	49
4.4.1. Morfolojik ve organoleptik özellikler	49
4.4.2. Anatomik özellikler.....	53
4.5. Kara biber (<i>Piper nigrum</i> L.)	55
4.5.1. Morfolojik ve organoleptik özellikler	55
4.5.2. Anatomik özellikler.....	58
4.6. Kişniş (<i>Coriandrum sativum</i> L.)	62
4.6.1. Morfolojik ve organoleptik özellikler	62
4.6.2. Anatomik özellikler.....	64
4.7. Zerdeçal (<i>Curcuma longa</i> L.).....	67
4.7.1. Morfolojik ve organoleptik özellikler	67
4.7.2. Anatomik özellikler.....	69
4.8. Biberiye (<i>Rosmarinus officinalis</i> L.).....	71
4.8.1. Morfolojik ve organoleptik özellikler	71
4.8.2. Anatomik özellikler.....	74
4.9. Kakule (<i>Elettaria cardamomum</i> (L.) Maton).....	77
4.9.1. Morfolojik ve organoleptik özellikler	77
4.9.2. Anatomik özellikler.....	78
4.10. Kimyon (<i>Cuminum cyminum</i> L.).....	82
4.10.1. Morfolojik ve organoleptik özellikler	82
4.10.2. Anatomik özellikler.....	84
5. SONUÇ VE ÖNERİLER.....	100
KAYNAKLAR	101
ÖZGEÇMİŞ.....	108

KISALTMALAR

ALT	: Alanin Aminotransferaz
AST	: Aspartat Aminotransferaz
ES COP	: European Scientific Cooperative on Phytotherapy
HDL	: Yüksek Yoğunluklu Lipoprotein
LDL	: Düşük Yoğunluklu Lipoprotein
PDR	: Physicians' Desk Reference
USP	: Amerika Birleşik Devletleri Farmakope Konvansiyonu
WHO	: Dünya Sağlık Teşkilatı



SEMBOLLER

cm	: Santimetre
m	: Metre
ml	: Mililetre
mm	: Milimetre
gr	: Gram
µm	: Mikrometre



TABLO LİSTESİ

	<u>Sayfa</u>
Tablo 2.1 : Baharatlar ve Kullanım Alanları.....	4
Tablo 4.1 : Organoleptik bulgular (Örneklerin genel görünüş, renk, koku ve tat özellikleri).	90



ŞEKİL LİSTESİ

Sayfa

Şekil 2.1 : Çörek otu (<i>Nigella sativa</i> L.).....	8
Şekil 2.2 : Tarçın (<i>Cinnamomum verum</i> J. Presl).....	10
Şekil 2.3 : Zencefil (<i>Zingiber officinale</i> Roscoe).....	12
Şekil 2.4 : Meyve şekli, rengine ve boyutuna göre sınıflandırılmış kırmızı biber (1), çiçeği (<i>C. annuum</i>) (2).....	13
Şekil 2.5 : Kara biber (<i>Piper nigrum</i> L.).....	15
Şekil 2.6 : Kişniş (<i>Coriandrum sativum</i> L.).....	17
Şekil 2.7 : Zerdeçal (<i>Curcuma longa</i> L.).....	19
Şekil 2.8 : Biberiye (<i>Rosmarinus officinalis</i> L.).....	20
Şekil 2.9 : Kakule (<i>Elettaria cardamomum</i> (L.) Maton).....	22
Şekil 2.10 : Kimyon (<i>Cuminum cyminum</i> L.).....	24
Şekil 2.11 : Kimyon meyveleri.....	24
Şekil 3.1 : A Aktarı a) Çörek otu b) Tarçın c) Zencefil d) Kırmızı biber e) Karabiber f) Kişniş g) Zerdeçal h) Biberiye i) Kakule j) Kimyon.....	27
Şekil 3.2 : B Aktarı a) Çörek otu b) Tarçın c) Zencefil d) Kırmızı biber e) Karabiber f) Kişniş g) Zerdeçal h) Biberiye i) Kimyon.....	28
Şekil 3.3 : C Aktarı a) Çörek otu b) Tarçın c) Zencefil d) Kırmızı biber e) Karabiber f) Kişniş g) Zerdeçal h) Biberiye i) Kakule j) Kimyon.....	29
Şekil 3.4 : D Aktarı a) Çörek otu b) Tarçın c) Zencefil d) Kırmızı biber e) Karabiber f) Kişniş g) Zerdeçal h) Kimyon.....	30
Şekil 3.5 : E Aktarı a) Çörek otu b) Tarçın c) Zencefil d) Kırmızı biber e) Karabiber f) Kişniş g) Zerdeçal h) Biberiye i) Kakule j) Kimyon.....	31
Şekil 3.6 : Nikon 80i trinoküler ışık mikroskobu.....	34
Şekil 3.7 : Nikon SMZ800 trinoküler stereo mikroskop.....	35
Şekil 4.1 : Satın alınan çörek otu örneklerinin makroskobik görüntüleri a) A aktarı, b) B aktarı, c) C aktarı, d) D aktarı, e) E aktarı.....	36
Şekil 4.2 : Satın alınan çörek otu örneklerinin mikroskobik görüntüleri (x0,8 büyütme) a) A aktarı, b) B aktarı, c) C aktarı, d) D aktarı, e) E aktarı.....	37
Şekil 4.3 : Satın alınan çörek otu örneklerindeki yabancı maddelerin mikroskobik görüntüleri (x0,8 büyütmeye) a) A aktarı, b) B aktarı, c) C aktarı, d) D aktarı, e) E aktarı (Chen.: <i>Chenopodium</i> spp. meyveleri).....	38
Şekil 4.4 : Satın alınan çörek otu örneklerinin anatomik görüntüleri A Aktarı a) ×20 Parankima hücreleri üzerinde testa parçaları b) ×40 İletim demeti üzerinde yağ damlacıkları B Aktarı c) ×20 Yağ damlacıkları d) ×20 Dikdörtgensel parankima hücreleri üzerinde testa parçası ve yağ damlacıkları C Aktarı e) ×20 Parankima hücreleri üzerinde testa parçaları f) ×40 Yağ damlacıkları D Aktarı g) ×20 Parankima hücreleri üzerinde testa parçası ve yağ damlacıkları h) ×10 Parankima hücreleri üzerinde testa parçası E Aktarı i) ×20 Parankima hücreleri üzerinde testa parçaları j) ×40 Yağ damlacıkları k) ×40 İletim demetleri.....	39

Şekil 4.5 : Satın alınan tarçın örneklerinin makroskobik görüntüleri a) A aktarı, b) B aktarı, c) C aktarı, d) D aktarı, e) E aktarı.	40
Şekil 4.6 : Satın alınan tarçın örneklerinin mikroskobik görüntüleri (x0,8 büyütme) a) A aktarı, b) B aktarı, c) C aktarı, d) D aktarı, e) E aktarı.	41
Şekil 4.7 : Satın alınan tarçın örneklerindeki yabancı maddelerin mikroskobik görüntüleri (x3 büyütme), a) A aktarı, b) B aktarı, c) C aktarı, d) D aktarı, e) E aktarı.....	42
Şekil 4.8 : Satın alınan tarçın örneklerinin anatomik görüntüleri A Aktarı a) ×10 Taş hücreleri b) ×20 Sklerenkima lifleri c) ×40 Küçük rafit kristalleri d) ×40 Parankimada nişasta tanecikleri e) ×40 Parankimada salgı hücreleri B Aktarı: f) ×40 Sklerenkima lifleri g) ×20 Küçük rafit kristalleri h) ×40 Parankimada nişasta tanecikleri i) ×40 Parankimada salgı hücreleri C Aktarı: j) ×20 Sklerenkima lifleri k) ×40 Parankimada nişasta tanecikleri l) ×40 Parankimada salgı hücreleri.	43
Şekil 4.9 : Satın alınan tarçın örneklerinin anatomik görüntüleri D Aktarı: a) ×20 Sklerenkima lifleri b) ×40 Küçük rafit kristalleri c) ×40 Parankimada nişasta tanecikleri d) ×40 Parankimada salgı hücreleri E Aktarı: e) ×20 Sklerenkima lifleri f) ×40 Küçük rafit kristalleri g) ×40 Parankimada nişasta tanecikleri.	44
Şekil 4.10 : Satın alınan zencefil örneklerinin makroskobik görüntüleri a) A aktarı, b) B aktarı, c) C aktarı, d) D aktarı, e) E aktarı.	45
Şekil 4.11 : Satın alınan zencefil örneklerinin mikroskobik görüntüleri (x0,8 büyütme) a) A aktarı, b) B aktarı, c) C aktarı, d) D aktarı, e) E aktarı.....	46
Şekil 4.12 : Satın alınan zencefil örneklerindeki yabancı maddelerin mikroskobik görüntüleri (x2 büyütme) a) A aktarı, b) B aktarı, c) C aktarı, d) D aktarı, e) E aktarı.....	47
Şekil 4.13 : Satın alınan zencefil örneklerinin anatomik görüntüleri A Aktarı: a) ×20 İletim demetleri b) ×20 Mantar hücreleri c) ×40 Parankima dışında nişasta taneleri B Aktarı: d) ×20 İletim demetleri e) ×40 Mantar hücreleri f) ×20 Parankima dışında nişasta taneleri C Aktarı: g) ×20 İletim demetleri h) ×20 Mantar hücreleri i) ×40 Parankima dışında nişasta taneleri.....	48
Şekil 4.14 : Satın alınan zencefil örneklerinin anatomik görüntüleri D Aktarı: a) ×20 İletim demetleri b) ×20 Mantar hücreleri c) ×10 Parankima dışında nişasta taneleri d) ×20 Lifler E Aktarı: e) ×20 İletim demetleri f) ×20 Mantar hücreleri g) ×20 Parankima dışında nişasta taneleri h) ×20 Salgı hücresi.....	49
Şekil 4.15 : Satın alınan kırmızı biber örneklerinin makroskobik görüntüleri a) A aktarı, b) B aktarı, c) C aktarı, d) D aktarı, e) E aktarı.	50
Şekil 4.16 : Satın alınan kırmızı biber örneklerinin mikroskobik görüntüleri (x0,8 büyütme) a) A aktarı, b) B aktarı, c) C aktarı, d) D aktarı, e) E aktarı.....	51
Şekil 4.17 : Satın alınan kırmızı biber örneklerindeki yabancı maddelerin mikroskobik görüntüleri a) A aktarı (x0,8 büyütme), b) B aktarı (x2 büyütme), c) C aktarı (x0,8 büyütme), d) D aktarı (x0,8 büyütme), e) E aktarı (x0,8 büyütme).	52
Şekil 4.18 : Satın alınan kırmızı biberin küf görüntüleri.	52
Şekil 4.19 : Satın alınan kırmızı biber örneklerinin anatomik görüntüleri A Aktarı a) ×10 Ekzokarp b) ×10 Yağ damlacıkları ve karotenoidler c) ×20 İç epiderma d) ×20 Tohum kabuğu e) ×20 Tüy B Aktarı: f) ×20 Ekzokarp g) ×4 Yağ damlacıkları ve karotenoidler h) ×20 İç epiderma i) ×10 Tohum kabuğu C Aktarı: j) ×10 Ekzokarp k) ×10 Yağ damlacıkları ve karotenoidler l) ×20 İç epiderma m) ×4 Tohum kabuğu n) ×20 İletim demetleri.	54

- Şekil 4.20** : Satın alınan kırmızı biber örneklerinin anatomik görüntüleri **D Aktarı:** a) $\times 10$ Ekzokarp b) $\times 10$ Yağ damlacıkları ve karotenoidler c) $\times 40$ Tüy **E Aktarı:** d) $\times 20$ Ekzokarp e) $\times 20$ Yağ damlacıkları ve karotenoidler f) $\times 40$ İç epiderma g) $\times 20$ Billur kumu..... 55
- Şekil 4.21** : Satın alınan kara biber örneklerinin makroskobik görüntüleri a) A aktarı, b) B aktarı, c) C aktarı, d) D aktarı, e) E aktarı. 56
- Şekil 4.22** : Satın alınan kara biber örneklerinin mikroskobik görüntüleri (x0,8 büyütme) a) A aktarı, b) B aktarı, c) C aktarı, d) D aktarı, e) E aktarı..... 57
- Şekil 4.23** : Satın alınan kara biber örneklerindeki yabancı maddelerin mikroskobik görüntüleri a) A aktarı (x0,8 büyütme), b) B aktarı (x2 büyütme), c) B aktarı (x2 büyütme), d) D aktarı (x0,8 büyütme), e) E aktarı (x0,8 büyütme). 58
- Şekil 4.24** : Satın alınan kara biber örneklerinin anatomik görüntüleri **A Aktarı:** a) $\times 20$ Güçlü kalın duvarlı taş hücreleri b) $\times 40$ Ortada endokarp hücreleri c) $\times 40$ Dış mezokarptan ayrılmış taş hücreleri d) $\times 40$ Yağ hücreli mezokarpın parankiması e) $\times 40$ İletim demeti parçası f) $\times 40$ Yüzey görünümünde pigment ve kalsiyum oksalat kristalleri (druz) içeren iki tabakalı taş hücreleri **B Aktarı:** g) $\times 20$ Güçlü kalın duvarlı taş hücreleri h) $\times 20$ Aşağıdan görülen endokarp hücreleri i) $\times 20$ Yukarıdan görülen endokarp j) $\times 10$ Yoğun şekilde sıkıştırılmış nişasta kütleleri ve bazı seyrek nişasta tanelerini içeren dış besi doku hücreleri k) $\times 20$ Altta yatan renk tabakalı endokarp hücreleri l) $\times 20$ İletim demeti parçası **C Aktarı:** m) $\times 40$ Dış mezokarptan ayrılmış taş hücreleri n) $\times 40$ Ortada endokarp hücreleri o) $\times 20$ Güçlü kalın duvarlı taş hücreleri p) $\times 20$ Tohum kabuğunun endokarp tabakası r) $\times 40$ Altta yatan renk tabakalı endokarp hücreleri s) $\times 40$ Yağ hücreli mezokarpın parankiması. 60
- Şekil 4.25** : Satın alınan kara biber örneklerinin anatomik görüntüleri **D Aktarı:** a) $\times 10$ Altta yatan renk tabakalı endokarp hücreleri b) $\times 20$ Ortada endokarp hücreleri c) $\times 20$ Yukarıdan görülen endokarp d) $\times 40$ Saptan lifli taş hücreleri e) $\times 40$ İletim demeti parçası **E Aktarı:** f) $\times 20$ Güçlü kalın duvarlı taş hücreleri g) $\times 40$ Aşağıdan görülen endokarp hücreleri h) $\times 20$ Yukarıdan görülen endokarp i) $\times 40$ Dış mezokarptan ayrılmış taş hücreleri j) $\times 40$ Yağ hücreli mezokarpın parankiması k) $\times 40$ İletim demeti parçası l) $\times 40$ Yoğun şekilde sıkıştırılmış nişasta kütleleri ve bazı seyrek nişasta tanelerini içeren dış besi doku hücreleri. 61
- Şekil 4.26** : Satın alınan kişniş örneklerinin makroskobik görüntüleri a) A aktarı, b) B aktarı, c) C aktarı, d) D aktarı, e) E aktarı..... 62
- Şekil 4.27** : Satın alınan kişniş örneklerinin mikroskobik görüntüleri (x0,8 büyütme) a) A aktarı, b) B aktarı, c) C aktarı, d) D aktarı, e) E aktarı..... 63
- Şekil 4.28** : Satın alınan kişniş örneklerindeki yabancı maddelerin mikroskobik görüntüleri a) B aktarı (x0,8 büyütme) b) D aktarı (x2 büyütme). 64
- Şekil 4.29** : Satın alınan kişniş örneklerinin anatomik görüntüleri **A Aktarı:** a) $\times 40$ Ekzokarp b) $\times 10$ Endokarp c) $\times 10$ İletim demetleri d) $\times 40$ Mezokarpta sklerenkima demetleri **B Aktarı:** e) $\times 40$ Ekzokarp f) $\times 20$ İletim demetleri g) $\times 10$ Mezokarpta sklerenkima demetleri h) $\times 20$ Endosperma ve kahverengi tohum kabuğu **C Aktarı:** i) $\times 40$ Ekzokarp j) $\times 10$ Endokarp k) $\times 20$ Mezokarpta sklerenkima demetleri l) $\times 10$ Kristal. 65
- Şekil 4.30** : Satın alınan kişniş örneklerinin anatomik görüntüleri **D Aktarı:** a) $\times 20$ Ekzokarp b) $\times 10$ Endokarp c) $\times 20$ İletim demetleri d) $\times 20$ Mezokarpta sklerenkima demetleri e) $\times 10$ Endosperma ve kahverengi tohum kabuğu f) $\times 20$ Nişasta **E Aktarı:** g) $\times 20$ Ekzokarp h) $\times 10$ Endokarp i) $\times 20$ İletim demetleri j) $\times 20$ Mezokarpta sklerenkima demetleri..... 66

- Şekil 4.31** : Satın alınan zerdeçal örneklerinin makroskopik görüntüleri **a)** A aktarı, **b)** B aktarı, **c)** C aktarı, **d)** D aktarı, **e)** E aktarı. 67
- Şekil 4.32** : Satın alınan zerdeçal örneklerinin mikroskopik görüntüleri (x0,8 büyütme) **a)** A aktarı, **b)** B aktarı, **c)** C aktarı, **d)** D aktarı, **e)** E aktarı..... 68
- Şekil 4.33** : Satın alınan zerdeçal örneklerindeki yabancı maddelerin mikroskopik görüntüleri **a)** A aktarı (x3 büyütme) **b)** B aktarı (x4 büyütme) **c)** C aktarı (x3 büyütme) **d)** D aktarı (x2 büyütme) **e)** E aktarı (x3 büyütme). 69
- Şekil 4.34** : Satın alınan zerdeçal örneklerinin anatomik görüntüleri **A Aktarı: a)** ×20 Mantar **b)** ×20 Jelatinleşmiş nişasta taşıyan parankima hücreleri **c)** ×40 İletim demetleri **B Aktarı: d)** ×40 Mantar **e)** ×20 Jelatinleşmiş nişasta taşıyan parankima hücreleri **f)** ×40 İletim demetleri **C Aktarı: g)** ×20 Mantar **h)** ×20 Jelatinleşmiş nişasta taşıyan parankima hücreleri **i)** ×40 İletim demetleri. 70
- Şekil 4.35** : Satın alınan zerdeçal örneklerinin anatomik görüntüleri **D Aktarı: a)** ×20 Mantar **b)** ×20 Parankima etrafında uçucu yağ damlacıkları **c)** ×40 Jelatinleşmiş nişasta taşıyan parankima hücreleri **d)** ×40 İletim demetleri **E Aktarı: e)** ×20 Mantar **f)** ×20 Jelatinleşmiş nişasta taşıyan parankima hücreleri **g)** ×40 İletim demetleri. 71
- Şekil 4.36** : Satın alınan biberiye örneklerinin makroskopik görüntüleri **a)** A aktarı, **b)** B aktarı, **c)** C aktarı, **d)** E aktarı. 72
- Şekil 4.37** : Satın alınan biberiye örnek tanelerinin mikroskopik görüntüleri (x0,8 büyütme) **a)** A aktarı, **b)** B aktarı, **c)** C aktarı, **d)** E aktarı..... 72
- Şekil 4.38** : Satın alınan biberiye örneklerindeki yabancı maddelerin görüntüleri **a)** A aktarı **b)** A aktarı (*Erica* spp. yaprakları) (×0,8 büyütme) **c)** B aktarı **d)** C aktarı **e)** E aktarı. 74
- Şekil 4.39** : Satın alınan biberiye örneklerinin anatomik görüntüleri **A Aktarı: a)** ×40 Hipoderma **b)** ×40 Diasitik stoma **c)** ×40 Dallanmış örtü tüyü **d)** ×10 Hipoderma ve kollenkima **B Aktarı: e)** ×40 Hipoderma **f)** ×40 Diasitik stoma **g)** ×20 Dallanmış örtü tüyü **h)** ×40 Hipoderma ve kollenkima **i)** ×40 Salgı tüyü. 75
- Şekil 4.40** : Satın alınan biberiye örneklerinin anatomik görüntüleri **C Aktarı: a)** ×40 Hipoderma **b)** ×40 Diasitik stoma **c)** ×10 Dallanmış örtü tüyü **d)** ×20 Hipoderma ve kollenkima **E Aktarı: e)** ×20 Hipoderma **f)** ×40 Diasitik stoma **g)** ×20 Dallanmış örtü tüyü **h)** ×40 Hipoderma ve kollenkima. 76
- Şekil 4.41** : Satın alınan kakule örneklerinin makroskopik görüntüleri **a)** A aktarı, **b)** C aktarı, **c)** E aktarı. 77
- Şekil 4.42** : Satın alınan kakule örneklerinin mikroskopik görüntüleri (x0,8 büyütme) **a)** A aktarı, **b)** C aktarı, **c)** E aktarı. 78
- Şekil 4.43** : Satın alınan kakule örneklerinin anatomik görüntüleri **A Aktarı: a)** ×20 Yüzey görünümünde tohum kabuğunun epiderması **b)** ×20 Yağ hücreleri taşıyan tohum kabuğunun yüzey görüntüsü **c)** ×10 Bir grup spiral şeklinde kalınlaşmış damar **d)** ×20 Epiderma üzerinde görülen arillus hücreleri **e)** ×20 Yüzey görünümünde arillus **f)** ×20 Yüzey görünümünde tohum kabuğunun sklerenkima tabakası **g)** ×20 Nişasta taneleri **C Aktarı: h)** ×20 Yüzey görünümünde tohum kabuğunun epiderması **i)** ×20 Yağ hücreleri taşıyan tohum kabuğunun yüzey görüntüsü **j)** ×20 Epiderma üzerinde görülen arillus hücreleri **k)** ×20 Yüzey görünümünde tohum kabuğunun sklerenkima tabakası **l)** ×10 Nişasta taneleri **m)** ×10 Nişasta taneleri içeren dış besi doku hücreleri **n)** ×40 Yüzey görünümünde tohum kabuğunun parankiması. 80
- Şekil 4.44** : Satın alınan kakule örneklerinin anatomik görüntüleri **E Aktarı: a)** ×20 Yüzey görünümünde tohum kabuğunun epiderması **b)** ×20 Yağ hücreleri taşıyan tohum kabuğunun yüzey görüntüsü **c)** ×20 Bir grup spiral şeklinde

kalınlaşmış damar d) ×20 Epiderma üzerinde görülen arillus hücreleri e) ×20 Yüzey görünümünde arillus f) ×10 Yüzey görünümünde tohum kabuğunun sklerenkima tabakası g) ×20 Tohum kabuğunun sklerenkima tabakası h) ×40 Nişasta taneleri içeren dış besi doku hücreleri i) ×40 Kalsiyum oksalat kristalleri (prizmatik kristaller).	81
Şekil 4.45 : Satın alınan kimyon örneklerinin makroskobik görüntüleri a) A aktarı, b) B aktarı, c) C aktarı, d) D aktarı, e) E aktarı.....	82
Şekil 4.46 : Satın alınan kimyon örneklerinin mikroskobik görüntüleri (x0,8 büyütme) a) A aktarı, b) B aktarı, c) C aktarı, d) D aktarı, e) E aktarı.....	83
Şekil 4.47 : Satın alınan kimyon örneklerindeki yabancı maddelerin mikroskobik görüntüleri a) A aktarı (x2 büyütme).....	84
Şekil 4.48 : Satın alınan kimyon örneklerinin anatomik görüntüleri A Aktarı: a) ×20 Yüzey görünümünde endokarp b) ×20 Enine görünümde salgı kanalı parçası c) ×40 Kalsiyum oksalat kristalleri (druz) içeren endosperm d) ×40 Mezokarpın sklerenkima tabakasından bir grup taş hücreleri e) ×40 İletim dokuyu gösteren yüzeysel görünümde perikarpın bir kısmı B Aktarı: f) ×40 Yüzey görünümünde endokarp g) ×20 Enine görünümde salgı kanalı parçası h) ×40 Kalsiyum oksalat kristalleri (druz) içeren endosperm i) ×20 Yüzeysel görünümünde parankima içeren perikarp parçası.	85
Şekil 4.49 : Satın alınan kimyon örneklerinin anatomik görüntüleri C Aktarı: a) ×40 Kalsiyum oksalat kristalleri (druz) içeren endosperm b) ×40 İletim dokuyu gösteren yüzeysel görünümde perikarpın bir kısmı c) ×40 Mezokarptan bir grup taş hücresi d) ×40 Mezokarpın sklerenkima tabakasından bir grup taş hücreleri e) ×20 Rafit kristali D Aktarı: f) ×20 Kalsiyum oksalat kristalleri (druz) içeren endosperm g) ×40 Mezokarpın sklerenkima tabakasından bir grup taş hücreleri h) ×40 Mezokarptan bir grup taş hücresi i) ×20 İki tabakalı parmaklıkları gösteren yüzeysel görünümde epikarpın bir kısmı j) ×20 Tüy.	86
Şekil 4.50 : Satın alınan kimyon örneklerinin anatomik görüntüleri E Aktarı: a) ×20 Enine görünümde salgı kanalı parçası b) ×40 Kalsiyum oksalat kristalleri (druz) içeren endosperm c) ×40 Mezokarpın sklerenkima tabakasından bir grup taş hücreleri d) ×40 Damar dokusu e) ×40 Tüy f) ×20 Yüzey görünümünde endokarp.....	87

KİLO VERMEYE YARDIMCI BAZI BAHARATLAR ÜZERİNDE ANATOMİK, MORFOLOJİK VE ORGANOLEPTİK İNCELEMELER

ÖZET

Baharatlar değişik amaçlarla tarih boyunca kullanılmıştır. Farmakoloji, yemekler ve kozmetik ürünleri gibi birçok alanda tercih edilmektedir. Sağlığa olumlu etkilerinden dolayı yemeklere de sıklıkla ilave edilirler. Yapılan çalışmalar sonucunda çörek otu, tarçın, zencefil, kırmızı biber, kara biber, kişniş, zerdeçal, biberiye, kakule ve kimyonun kilo vermeye yardımcı olduğu görülmüştür. Bu baharatların tüketimi sonucunda vücut kütle indeksini azaltarak obezite ve şişmanlığı engellediği gözlenmiştir.

Yapılan bu tez çalışmasında 5 tane aktar ve baharatçıdan satın alınan 10 farklı baharatın anatomik, morfolojik ve organoleptik özellikleri incelenmiştir. Organoleptik özellikler arasında tat, koku ve renk belirleyici olarak kullanılmıştır. Baharatların morfolojik özellikleri ve içeriğindeki yabancı maddeler stereo mikroskop yardımıyla tespit edilmiş ve fotoğraflanmıştır. Anatomik özelliklerini incelemek için Sartur ve Kloralhidrat reaktifleri kullanılmış, ışık mikroskobu yardımıyla anatomik çalışmalar fotoğraflanmıştır. Elde ettiğimiz sonuçlar bilimsel tanımlamalarla karşılaştırılıp değerlendirilmiştir.

Çörek otunun tadı aromatik, kalem tadında ve keskin; rengi gri-siyah; kokusu karakteristik ve keskindir. Çörek otunun tohumları 2–3 mm boyunda, 1,5-2 mm genişlikte ve 1 mm kalınlıktadır. Yabancı madde kontrolleri sonucunda başka bitkiye ait parçalara ve taş parçalarına rastlanılmıştır. Anatomik özellikleri sartur reaktifi kullanılarak incelenmiştir. Tarçının tadı karakteristik ve biraz tatlı; rengi farklı tonlarda açık kahverengi; kokusu karakteristik, aromatik ve hoş kokuludur. Yabancı madde kontrolleri sonucunda ip ve başka bitkiye ait parçalara rastlanılmıştır. Anatomik özellikleri sartur reaktifi kullanılarak incelenmiştir. Zencefilin tadı keskin ve aromatik; rengi değişik sarı tonlarında; kokusu karakteristik ve aromatiktir. Yabancı madde kontrolleri sonucunda başka bitkiye ait parçalara ve ipe rastlanılmıştır. Anatomik özellikleri kloralhidrat kullanılarak incelenmiştir. Kırmızı biberin tadı kendine has, karakteristik ve acımsı; rengi farklı kırmızı tonlarında; kokusu kendine has ve keskindir. Yabancı madde kontrolleri sonucunda başka bitkiye ait parçalara, küçük odun parçaları, tüy ve ipe rastlanılmıştır. Anatomik özellikleri sartur reaktifi kullanılarak incelenmiştir. Kara biberin tadı keskin ve acımsı; rengi kahverengiden siyaha dönük; kokusu kendine özgü, yakıcı ve keskindir. Yabancı madde kontrolleri sonucunda başka bitkiye ait parçalara, küçük odun parçasına ve tüye rastlanılmıştır. Anatomik özellikleri sartur reaktifi kullanılarak incelenmiştir. Kişnişin tadı kendine has, aromatik ve karakteristik; rengi farklı kahverengi tonlarında; kokusu keskin ve kendine özgüdür. Yabancı madde kontrolleri sonucunda başka bitkiye ait parçalara ve tüye rastlanılmıştır. Anatomik özellikleri sartur reaktifi kullanılarak incelenmiştir. Zerdeçalın tadı sıcak aromatik ve acıdır; rengi farklı sarı tonlarında; kokusu aromatiktir. Yabancı madde kontrolleri sonucunda ip, tüy, başka bitkiye ait parçalar

ve odun parçasına rastlanılmıştır. Anatomik özellikleri kloralhidrat kullanılarak incelenmiştir. Biberiyenin tadı keskin aromatik, kafurlu ve acıdır; rengi farklı tonlarda yeşil; kokusu kuvvetli aromatiktir. Biberiye 1-4 cm uzunluğunda ve 2-4 mm genişliğindedir. Yabancı madde kontrolleri sonucunda küçük odun parçalarına, sümüklü böcek kabuğu ve başka bitkiye ait parçalara rastlanılmıştır. Anatomik özellikleri kloralhidrat kullanılarak incelenmiştir. Kakulenin tadı aromatik, keskin ve hafif acı; rengi farklı kahverengi-yeşil tonlarında; kokusu aromatiktir. Tane kakulenin boyutları neredeyse birbirleriyle aynıdır. Yabancı madde kontrolleri sonucunda herhangi bir yabancı maddeye rastlanılmamıştır. Anatomik özellikleri sartur reaktifi kullanılarak incelenmiştir. Kimyonun tadı sıcak, acımsı, aromatik ve nahoş; rengi farklı kahverengi tonlarında; kokusu tuhaf, güçlü ve ağırdır. Yabancı madde kontrolleri sonucunda başka bitkiye ait parçalara ve ipe rastlanılmıştır. Anatomik özellikleri sartur reaktifi kullanılarak incelenmiştir. Anatomik, morfolojik ve organoleptik özellikler bilimsel tanımlamalarla karşılaştırılmıştır. Anatomik özellikler bilimsel tanımlamalara uygundur ancak baharatların organoleptik ve morfolojik özellikleri farklılık göstermekte ve bazıları tanımlamalara uymamaktadır.

Obeziteyi engellemek için yapılan tedavilerde sık kullanılan bitki listesinde çalışmamızda bulunan 5 baharat (kırmızı biber, kişniş, kimyon, çörek otu ve biberiye) yer almaktadır. Aynı zamanda obezite tedavisinde kullanılan egzotik bitkiler listesinde çalışmamızda bulunan 3 baharat (tarçın, zerdeçal ve zencefil) yer almaktadır. İncelediğimiz literatür çalışmalarının sonucunda bu baharatlara ek olarak kakule ve kara biberinde kilo vermeye yardımcı olduğu görülmüş ve çalışmamıza dahil edilmiştir. Çalışmamızdaki baharatları seçerken bu araştırmalar göz önünde bulundurulmuştur. Sonuç olarak denetim mekanizmaları eksik olarak ve güvenilir olmayan alanlardan temin edilen baharatların güvenilirliği tartışma konusudur ve çalışmamız buna ışık tutmaktadır.

Anahtar Kelimeler: Anatomik, baharat, morfolojik, organoleptik, zayıflama

ANATOMIC, MORPHOLOGICAL AND ORGANOLEPTIC INVESTIGATIONS ON SOME SPICES THAT ASSIST WEIGHT LOSS

SUMMARY

Spices have been used throughout history for different purposes. They are preferred in many areas such as pharmacology, cooking and cosmetics. They are often added to meals due to their positive effects on health. Studies have shown that black cumin, cinnamon, ginger, cayenne pepper, black pepper, coriander, turmeric, rosemary, cardamom and cumin help in weight loss. As a result of the consumption of these spices, it has been observed that they prevent obesity and obesity by reducing the body mass index.

In this thesis, anatomical, morphological and organoleptic properties of 10 different spices purchased from 5 herbalists and spice shops were examined. Among the organoleptic properties, taste, smell and color were used as determinants. The morphological characteristics of the spices and the impurities in the spices were determined and photographed using a stereo microscope. Sartur and Chloralhydrate reagents were used to examine the anatomical characteristics and anatomical studies were photographed with the help of light microscope. The results obtained were compared and evaluated with scientific descriptions.

The taste of black cumin is aromatic, pencil-like and pungent; the color is gray-black; the smell is characteristic and pungent. Black cumin seeds are 2-3 mm long, 1.5-2 mm wide and 1 mm thick. As a result of foreign matter controls, other plant parts and stone fragments were found. Anatomical characteristics were studied using the sartur reagent. The taste of cinnamon is characteristic and slightly sweet; the color is light brown with different shades; the smell is characteristic, aromatic and fragrant. Foreign matter was checked for strings and other plant parts. Anatomical characteristics were examined using sartur reagent. The taste of ginger is pungent and aromatic; color is light brown with different shades of yellow; odor is characteristic and aromatic. As a result of foreign matter controls, parts of other plants and rope were found. Anatomical characteristics were examined using chloralhydrate. The taste of paprika is distinctive, characteristic and bitter; the color is different shades of red; the smell is distinctive and pungent. As a result of foreign matter controls, parts of other plants, small pieces of wood, feathers and string were found. Anatomical characteristics were analyzed using sartur reagent. The taste of black pepper is pungent and bitter; the color is brown to black; the smell is distinctive, burning and pungent. Foreign matter was checked for plant parts, small pieces of wood and feathers. Anatomical characteristics were analyzed using sartur reagent. The taste of coriander is unique, aromatic and characteristic; the color is different shades of brown; the smell is pungent and distinctive. As a result of foreign matter controls, parts of other plants and feathers were found. Anatomical characteristics were analyzed using sartur reagent. The taste of turmeric is hot aromatic and bitter; the color is different shades of yellow; the smell is aromatic. String, feather, parts of other plants and pieces of wood were found as a result of foreign matter controls. Anatomical characteristics were examined using

chloralhydrate. The taste of rosemary is pungent aromatic, camphoraceous and bitter; the color is green with different shades; the smell is strongly aromatic. Rosemary is 1-4 cm long and 2-4 mm wide. Small pieces of wood, slug bark and other plant parts were found as a result of foreign matter controls. Anatomical characteristics were studied using chloralhydrate. The taste of cardamom is aromatic, pungent and slightly bitter; the color is different shades of brown-green; the smell is aromatic. The sizes of the cardamom grains are almost identical. No foreign matter was found as a result of foreign matter controls. Anatomical characteristics were analyzed using sartur reagent. The taste of cumin is hot, bitter, aromatic and unpleasant; the color is different shades of brown; the smell is peculiar, strong and heavy. Foreign matter checks revealed other plant parts and rope. Anatomical characteristics were analyzed using sartur reagent. Anatomical, morphological and organoleptic characteristics were compared with scientific descriptions. The anatomical characteristics conform to scientific descriptions, but the organoleptic and morphological characteristics of the spices vary and some do not conform to the descriptions.

The 5 spices in our study (paprika, coriander, cumin, cumin, black cumin and rosemary) are included in the list of plants commonly used in treatments to prevent obesity. At the same time, 3 spices (cinnamon, turmeric and ginger) were included in the list of exotic plants used in the treatment of obesity. As a result of the literature studies we examined, in addition to these spices, cardamom and black pepper were found to help weight loss and were included in our study. These studies were taken into consideration when selecting the spices in our study. As a result, the reliability of spices obtained from unreliable areas with incomplete control mechanisms is a matter of debate and our study sheds light on this.

Keywords: Anatomical, spice, morphological, organoleptic, slimming

1.GİRİŞ

Baharatlar, birçok ülkede yaygın olarak kullanılır ve neredeyse tüm ülkelerin diyetlerinde bulunur [1]. İnsanlık tarihini inceledikçe toplanan bilgilere göre milattan öncelerde bitkilerin yemeklerde tat değişikliği sağlamak için kullanıldığı görülmüştür [1,2]. Büyük İskender yaptığı keşifler sırasında birçok baharatı, farklı ülkelerin tanınmasını sağlamıştır. Baharatlar kullanılmaya başlandıkça ipek yolu ile baharatlardan kazanç sağlanmıştır [2].

Baharatların içinde organik hidrosil, renk verici ve tat değiştirici maddeler bulunur [3]. Genellikle yemeklerin görüntüsünü ve tadını değiştirmek için kullanılır [1,3]. Aynı zamanda besinlerin kısa sürede bozulmaması için baharatlar tercih edilir [1]. Baharatların sağlığa yararları oldukça fazladır [2]. Bu yararlardan bazıları yağların oksidasyonunu yavaşlatırlar, inflamasyonu ve ödemi azaltırlar, mantar enfeksiyonlarını azalttıkları bilinmektedir [2,4]. Baharatların fazla kilonun azalmasında da etkili olduğuna dair birçok çalışma yapılmıştır [5]. Çörek otu, tarçın, zencefil, kırmızı biber, kara biber, kişniş, zerdeçal, biberiye, kakule ve kimyon kilo vermeye yardımcı baharatlar arasındadır [6]. Zerdeçal, tarçın, kişniş, zencefilin beden kütle indeksini azalttığı saptanmıştır [5,6]. Çörek otu, plazma lipid protein düzeylerini düşürür aynı zamanda LDL kolesterolün düşmesine yardımcı olur [7]. Kırmızı biber yağ döngüsünü arttırarak yağ dokusunda önemli bir azalmaya yardımcı olur [8]. Kara biber açlık uyarıcı hormonunun salgılanmasını engeller ve bu şekilde şişmanlığın azalmasına katkıda bulunur [9]. Biberiye vücuttaki lipid miktarını kontrol altında tutar ve obezitenin engellenmesine yardımcı olur [10]. Kakule lipid düzeyini ve kandaki glukoz seviyesini azaltır [11]. Kimyonun kandaki yağ oranını ve vücut kütleliğini düşürücü etkisi vardır. Aynı zamanda kan şekeri değerlerini kontrol etmek için de kullanılır [12]. Baharatların etkileri üzerine çok sayıda çalışma vardır. Ama baharatların kilo vermeye yardımcı özelliklerinin mekanizmalarıyla birlikte daha detaylı incelenmesi gerekmektedir.

Bu tez çalışmasında çörek otu, tarçın, zencefil, kırmızı biber, kara biber, kişniş, zerdeçal, biberiye, kakule ve kimyon anatomik, morfolojik ve organoleptik özellikleri bakımından incelenmiştir.

2.GENEL BİLGİLER

2.1. Baharatlar ve genel özellikleri

Baharatlar yemeklerin lezzetini arttırmak için yemeklere ilave edilen bitkiler ya da bitkilerin kısımlarıdır [3]. Birçok farklı etkilerinden dolayı çok eski zamanlardan beri kullanılmaktadır. Dünyanın neredeyse her yerinde baharatlar kullanılmaktadır. Sağlığa faydalarından dolayı tıpta da yararlanılmaktadır [3]. Baharatların çeşitli şekillerde kullanımları mevcuttur bazı baharatlar kullanılmadan önce kurutulabilir. Kurutulmuş baharatlar daha çok tercih edilmektedir. Yemeklerin lezzetini değiştirmek için biberiye, ada çayı ve kekik kullanılabilir. Yemeklerde renk değişikliği sağlamak için safran, kırmızı veya kara biber bilinmektedir [14]. Türkiye’de senelerdir haşhaş, safran ve kimyon üretilmektedir. Zamanla çörek otu, kırmızı biber ve anason gibi baharatların da ekimi yapılmaktadır. Şu anda Türkiye’de en fazla üretimi yapılan baharat kırmızı biberdir. İkinci olarak kimyon, üçüncü olarak nane, dördüncü olarak kekik ve beşinci sırada ise anason yer almaktadır [13]. Ülkeler arasında baharat kullanımı en çok Hindistan’da yaygındır [15]. Ayurveda Hindistan’da kullanılan alternatif tıp sistemidir ve baharatların yararlarından faydalanılmaktadır [16]. Bazı kişilerde baharatlara karşı aşırı vücut reaksiyonu görülebilir. Bu alerjik durumlarda çok sıklıkla nezle, kronik bir şekilde devam eden astım, sindirim sistemi problemleri, ağızda veya boğazda kaşıntı gözlenebilir [3].

2.1.1. Baharatların tarihi

Baharatlar tarihte insanların sürekli kullandığı ve ticaret haline dönüştürdüğü bitki veya bitki kısımlarıdır [3,17]. İpek yolunda en çok ticareti yapılan besinler arasında baharatlar bulunmaktadır. Roma, İran ve Mısır gibi hükümdarlar tarafından yönetilen ülkelerde baharatlarda üstünlük kurmak için çaba göstermişlerdir [17]. Kayıtlı belgelere göre Asurya’da ve Mısırdaki baharatlar tüketilmektedir, aynı zamanda Roma İmparatorluğunda ve Yunanlılarda yemeklerin bozulmaması için baharatları yemeklere kattıkları bilinmektedir [1,2]. Büyük İskender yolculukları sırasında birçok

baharatı keşfetmiş ve tüm ülkelerin bu baharatları bilmesini ve kullanmasını sağlamıştır [2]. Avrupa ile Doğu Asya baharatları birbirlerine satmaktadır ve bunu gelir haline dönüştürmüşlerdir ama Batı Roma İmparatorluğunun çöküşüyle birlikte bu alışveriş büyük oranda durmuştur [1]. Baharat alışverişine en çok Arap Devleti üstünlük kurmuştur. Arapların üstünlüğü bittiğinde sırasıyla Portekiz Cumhuriyeti ve Hollanda Krallığı gelmiştir [18].

Baharatlardan en çok bilinenlerden birisi olan kara biber uzun yıllardır tüketilmektedir. 'Biber' ismi Hindistandaki biberlerin yakını olan 'Pippali' isminden türemiştir. İlk çağlarda Antik Roma karabiberi sıklıkla kullanmaktadır [17]. Magellan-Elcano seferi olarak bilinen bir İspanyol'un yaptığı seferde, Doğu Hint Adalarına doğru ilerleyen bir yol bulundu, aynı zamanda etlerin bozulmasını önlemek için ve uzun süre tadının veya aromasının korunmasını sağlamak için soğuk günlerde değişik birçok baharata tuz katarak etlere eklendi. Bu yolla baharatların bir özelliği daha bulunmuş oldu [1]. 1900 senesinden sonra yapay ve toksik ürünlerin çıkmasıyla birlikte insanlar yan etkileri daha az olan tıbbi ve aromatik bitkilere daha çok yönelmiş ve baharatlar daha fazla kullanılmaya başlanmıştır [19].

2.1.2. Baharatların kullanım alanları

Baharatlar değişik alanlarda kullanılır. Bunlardan bazıları yemeklerde, kozmetik ürünlerinde, farmakolojide ve ziraatte kullanılmaktadır [14,19]. 662 kadın arasında yapılan bir çalışmaya bakıldığında kadınların çoğunun evlerinde baharatları kullandıkları görülmüştür. Tıbbi amaçla tüketilen baharatlar arasında en fazla zahter, ada çayı ve kekik tercih edilmektedir. Çoğu kadın açık baharatlardan ziyade kapalı-paketlenmiş baharatları aldıklarını söylemişlerdir. Evde değilde başka yerde yemek tükettiklerinde kadınların %84,8'inde baharatları kullandıkları, %4,8'inde baharat kullanmadıkları ve %10,4'inde kişilerin sadece evde yemek yedikleri belirtilmiştir [18]. Baharatlar sadece iyi tat elde edebilmek için değil yiyecekleri uzun süre muhafaza etmek için de kullanılır [1,19]. Bu yüzden işlenmiş et ürünlerinde baharatlar yaygın bir şekilde kullanılır. Aynı zamanda baharatların yemek yeme isteğini azaltmak veya arttırmak ya da sindirimi rahatlatmak gibi etkileri de vardır [19]. Tarçın, daha çoğunlukla tatlı ürünlerinde, salepte, süt ile yapılan tatlılarda, değişik soslarda kullanımı tercih edilir. Karanfil, lezzet arttırıcı olarak yemeklere katılmaktadır. Et ürünlerinde, meyve ve sebzelerin uzun süre bekletilmesini sağlamak için ve tatlılarda kullanılmaktadır. Kişnişin yaprakları çoğunlukla sos ve ev yemeklerinde tercih

edilirken kurutulmuş meyvelerde lezzet artırıcı olarak kullanılır. Karabiber, tatlı dışında çoğu yemekte tercih edilir. Kimyon, işlenmiş etlerin yapılışında kullanılır. Zerdeçal, çoğu yemekte lezzet vermek amacıyla ilave edilir. Zencefil, genellikle alkollü ve alkolsüz içeceklerde ve yemeklerde kullanılır. Biberiyenin domatesle iyi bir tat verdiği düşünülmektedir ve domatesle çoğunlukla tercih edilmektedir [20]. Bu baharatların bazıları tez çalışması kapsamında seçilmiştir ve kullanım şekilleri Tablo 2.1’de verilmiştir.

Tablo 2.1 : Baharatlar ve Kullanım Alanları [20].

BAHARAT İSMİ	KARAKTERİSTİK YÖNLERİ	KULLANIM ŞEKİLLERİ
KARA BİBER	Yağların oksidasyonunu ve mikroorganizmaların büyümesini azaltır.	Tatlı çeşitleri dışında neredeyse bütün yemek çeşitlerine eklenir.
ZERDEÇAL	Genelde bütün şekilde değil de toz halinde yemeklere eklenir.	Çoğu yemeğe lezzeti arttırmak için eklenir.
TARÇIN	Tarçının tadı belirgin ve fark edilebilir tattadır.	Tarçının dış tabakası çok iyi aroma verir. Çoğunlukla geleneksel içeceklerde kullanılır, değişik tatlı türlerine eklenir.
BİBERİYE	Bitkinin yaprakları karakteristik tattadır. Aynı zamanda yağı da üretilmektedir.	Domatesle birlikte kullanımı daha yaygındır. Etli yemeklerde de tercih edilir.
KIŞNIŞ	Ağzı yakan bir lezzet verir. Mikroorganizmaların öldürülmesinde veya büyümesinin durdurulmasında etkilidir.	Özellikle yemeklere lezzet vermesi için tercih edilir. Kuru meyve çeşitlerine de eklenir.
KİMYON	Tadı biraz serttir. Bibere yakın bir aroması vardır.	İşlenmiş et ürünlerinde, bazı alkollü içeceklerde ve ette tercih edilir.
ZENCEFİL	Tadı sert, acımsı ve belirgindir.	Tatlı içeceklerde, alkollü içeceklerde, deniz ürünlerinde ve birçok yemekte kullanılmaktadır.

2.1.3. Baharatların sağlığa etkileri

Genel olarak baharatların yağların oksidasyonunu yavaşlattıkları, inflamasyonu, kanser ve tümör oluşumunu azalttıkları, kandaki şeker ve LDL oranının düşmesine yardımcı oldukları bilinmektedir. Baharatların bu etkileriyle birlikte psikolojik olarak etkileri de görülmüştür [21]. En fazla kullanılan baharatlardan olan zencefil ve zerdeçal oksidatif stres ve enfeksiyon oluşumunu önlemeye yardımcı olurlar. Diyabet tedavisi gören bireyler üzerinde yapılan çalışmalara göre takviye bir şekilde zerdeçal alındığında yağların yükseltgenme sonucu bozulmasında düşüş gözlenmiştir [22]. Melisa, kekik ile biberiyeye benzer yemeğe katılan baharatlarda kimyasal tepkimelerin hızını arttıran biyomoleküllerden biri olan süperoksit dismutazın etkisini yükselttikleri görülmüştür. Süperoksit dismutazın yükseltgenme önleyici özelliği vardır aynı zamanda enflamasyonu da azaltır [4]. Birçok baharatın besinlerde mikroorganizmaları öldürme ya da büyümelerini durdurma gibi etkileri vardır. Bu sayede de besinlerin uzun süre saklanmasını sağlarlar. Mantar enfeksiyonunu da azalttıkları bilinir. Bu sayede besin zehirlenme ihtimalini düşürürler [23]. Çoğu baharatın bunların arasında özellikle kırmızı biber, zerdeçal, zencefil ve soğan, sarımsağın kolesterol oranını ve kandaki trigliserid seviyesini de azalttıkları görülmüştür. Bu etkileri nasıl yaptıkları da araştırmalarla incelenmiş ve kanıtlanmıştır. Sayılan bu baharatlar üzerinde yapılan çalışmalara göre, bireyde kandaki çeşitli yağlar var olması gerekenden yüksek seviyede ise bu yağ oranını düşürdüğü saptanmıştır [24]. Baharatların kalp koruyucu etkileri olduğu bilinmektedir. Kakule, karanfil, sarımsak, zencefil, soğan, susam, kekik ve zerdeçal kardiyak hasar belirteçlerini azaltmaya yardımcı baharatlardandır. Kara biber, zencefil, biberiye, safran ve zerdeçalın kalbin çalışma mekanizmasında yararlı etkileri vardır. Kakule, karanfil, sarımsak, zencefil, soğan, safran ve zerdeçal kalp kası hücrelerinin kontrollü ölümlerini azaltırlar [25]. Özellikle zerdeçalın uygun miktarlarda alındığında kandaki şeker düzeyini kontrol altında tuttuğu bulunmuştur. Zencefil ve kimyonun dahil olduğu bazı baharatlar da kan şekerindeki glikoz değerini düşürürler. Ama bu araştırmalar oldukça kısıtlıdır ve daha fazla çalışmaya ihtiyaç vardır [26]. Baharatlar safra kesesinde kitlelerin oluşmasının engellenmesine yardımcı olurlar ve alyuvar mekanizmalarının bozulmamasını sağlarlar [27]. Baharatların insanlar üzerindeki faydalarının yanında fazla kullanımda oluşabilecek zararlar da bilinmektedir ve detaylı araştırılmalıdır [23].

2.2. Kilo vermeye yardımcı baharatlar

Baharatların başta insülin direnci olmak üzere şişmanlık, tansiyon yüksekliği, trigliserid yüksekliği, HDL kolesterolün düşüklüğü ve açlık kan şekerinin normal değerlerden yüksek olduğu durumlarda etkisi olduğu bilinmektedir. Baharatların yemeklerin içine katılmasıyla birlikte kan şekeri üzerine faydası olur aynı zamanda lipoproteinlerin işlev bozukluğunun düzenlenmesinde ve fazla kiloyu azalttığı görülmüştür [28]. Baharatlar yemeklerin sindirimini direkt etkileyerek yemeklerin küçük parçalara ayrılmasında ve absorpsiyonunda rol oynarlar. Bu şekilde kalori alımını etkileyerek vücuttaki enerjinin kontrolünü sağlarlar. Baharatların yemeklerdeki tat iyileştirme işlevlerinin yanında kilo alımı üzerindeki faydaları düşünüldüğünde çok yönlü katkıları vardır. Baharatların bazılarında birden fazla fenol grubu bulunduğu için hücre çeperlerinde mikroorganizmaların sebep olduğu zararların oranını düşürürler. Bu yolla da sindirimi etkileyerek vücuttaki kalori alımı dengesini sağlarlar [29]. Bazı baharatların canlılarda ısı üretimini ve lipidlerin yükseltgenmesini etkilediği yapılan çalışmalarla görülmüştür. İnsan vücudunda ısı üretimi sağlayan bu yapılar olumlu yönde kalori kontrolünün ve şişmanlığın engellenmesine katkı sağlarlar [30]. Baharatlar fazla kilodan kaynaklanan iltihaplanma ve onunla beraber görülen çeşitli sağlık sorunlarının engellenmesine yardımcı olurlar [28].

2.2.1. Çörek otu (*Nigella sativa* L.)

Familiya: Ranunculaceae

Bitkinin yayılışı: Güney Avrupa, Kuzey Afrika, Anadolu ve Batı Asya'da doğal olarak yetişen bir bitkidir. Yaygın bir şekilde kültürü yapılır, memleketimizde de özellikle Afyon, Burdur ve Isparta'da yetiştirilir [31].

Kayıtlı olduğu farmakope ve monograflar: Amerikan Farmakopesi/Bitkisel İlaç Özetleri, Farmakognozi ve Fitoterapi Derneği Monografları [32].

Tıbbi özellikleri: Çörek otunun boyu genellikle 20-30 cm'e kadar uzayabilir (Şekil 2.1). Çiçekleri maviye benzer bir tona sahiptir ve tohumları ufak koyu renklidir. Çörek otu yıllardır tamamlayıcı tıpta önerilmektedir. Migrende, enfeksiyonda, romatoid artrit, bronşların iltihaplanmasında ve solunum hastalıklarında kullanılır. Çörek otundan elde edilen yağın da vücuda dışarıdan uygulandığında mikrop öldürücü etkisi ve vücudun belirli bölgesini uyuşturduğu görülmüştür [33]. Bazı ülkelerde özellikle

Fas'ta çörek otunu diyabetin olumsuz etkilerini azaltmak için tüketirler. Aynı zamanda kötü kolesterolü düşürür. Hayvanlar üzerinde yapılan bir çalışmaya göre çörek otu kullanımından yaklaşık bir ay sonraki süreçte hayvanların kandaki insülin oranını azalttığı kanıtlanmıştır. Çörek otunun etkisi insüline direkt sinyalin iletilmesi değil de pankreasın üzerindeki fazla müdahale sonucu kan şekerini normal seviyeye düşürdüğü bulunmuştur [34]. İçerisinde çörek otu bulunan bitkisel droglar çok kullanılmaktadır. Çörek otunun tedavi edici faydalarının çoğu çörek otu yağında bulunan timokinondan sağlandığı bilinmektedir [35].

Çörek otu obezite ve kalp-damar hastalıkları riskini azaltır. Sıçanlar üzerinde uygulanan araştırmaya göre çörek otunun kandaki çeşitli yağların gereken düzeyden fazla olduğu durumlarda oluşabilecek etkileri azalttığı görülmüştür. İçerisinde bulunan uçucu yağların katkısıyla lipoprotein azlığı veya çokluğu sonucu oluşan bozuklukların da azalmasına yardımcı olur [33]. Çörek otunun kandaki yağ miktarına etkilerini gözlemlemek için birden fazla araştırma yapılmıştır. Bu çalışmaların neredeyse çoğunda çörek otunun plazma lipoprotein düzeylerini düşürdüğü saptanmıştır. Şeker hastaları üzerinde yapılan bir çalışmaya göre 3 aylık bir sürede hastalara çörek otu takviyesi verilmiştir. Çörek otu takviyesi verilen hastalar üç gruba ayrılmıştır. 3 ay tamamlanmadan 1 ayın sonunda bir grup dışında diğer hastalarda iyi kolesterol artış kötü kolesterol azalmıştır. Trigliserit miktarı düşmüştür [7]. Genel olarak çörek otu bu etkisiyle beraber şişmanlık oranını azaltır ve enerji kaybının hızlanmasını sağlar [36]. Karaciğere bağlı çeşitli bozukluklarda da çörek otunun ALT ve AST düzeylerinde düzelmeye görülmüştür. Bu araştırmanın olumlu sonuçlarının en büyük sebebi çörek otunun şişmanlığı azaltmasıdır. Günlük besin alım miktarına dikkat edilerek ve egzersiz yapılarak çörek otu kullanımıyla obezitenin oranının azalacağı belirlenmiştir [37]. Yapılan bir çalışmaya göre çörek otu takviyesi alan bireylerde 1 ayın sonunda beden kütle indekslerinde, vücut yağ yüzdesinde, bel çevresinde azalma gözlenmiştir. Zerdeçalla çörek otu birlikte kullanıldığında 2 aylık süreç sonunda bunlara ek olarak kalça çevresinde de düzelmeye görülmüştür. Çörek otunun kullanımı sonucunda çoğu insanın vücut ölçülerinde düzelmeye sağlanmıştır. Fazla kilodan kaynaklanan hastalıklara ilişkin yan etkiler de bireylerde giderek azalmıştır [6]. Menopoza girmiş kadınlar üzerinde her gün çörek otu takviyesi almaları sağlanmıştır. Günde 1 g çörek otu tüketmişlerdir. 8 haftanın sonunda değerler incelenmiş ve ölçümler yapılmıştır. Kilo kaybı bariz bir şekilde görülmüştür. Çörek otunun nasıl bu kadar etkili olduğu

incelenmiş ve iştah kapatma yani tok tutma etkisinden dolayı olduğu anlaşılmıştır. Bu sayede şişmanlığı önlediği düşünülmektedir. Sadece bu özelliği değil yağ emme oranında ve kalori alım miktarında düşüş, kalori yakma hızında artma, yağ dokusundaki değişimler, yağ oluşumunda düşüş ve yağ eritme düzeyinin yüksek olması gibi etkenlerin de göz önünde bulundurulması gerekir. Şişman erkeklerde de çörek otu takviyesi yapıldıktan 12 hafta sonra kilo kaybı gözlenmiştir. Çörek otunun obeziteye karşı olumlu etkilerinin yanında birçok faydası da bulunmaktadır [38].



Şekil 2.1 : Çörek otu (*Nigella sativa* L.) [34].

2.2.2. Tarçın (*Cinnamomum verum* J. Presl)

Familiya: Lauraceae

Bitkinin yayılışı: Tropikal Güney Hindistan ve Sri Lanka'da deniz seviyesinden 900 m'ye kadar doğal bir yayılış göstermektedir. Zamanla Hint Okyanusu adaları ve Güneydoğu Asya boyunca da yayılmıştır. Günümüzde Afrika'nın bazı bölgeleri, Endonezya, Güney Amerika, Sri Lanka, Hindistan'ın kıyı bölgesi, Malezya, Madagaskar, Büyük ve Küçük Antiller ile Seyşel adalarında yaygın olarak kültürü yapılmaktadır [31].

Kayıtlı olduğu farmakope ve monograflar: Avrupa Farmakopesi, Avusturalya Farmakopesi, Brezilya Farmakopesi, Fransız Farmakopesi, Hollanda Farmakopesi, İngiliz Bitki Farmakopesi, İngiliz Farmakopesi, İsviçre Farmakopesi, Meksika Farmakopesi, Mısır Farmakopesi, Portekiz Farmakopesi, Romanya Farmakopesi,

Yunanistan Farmakopesi, Martindale, ESCOP Monografaları, Komisyon E Monografaları, PDR Bitki Monografaları, WHO Monografaları [31].

Tıbbi özellikleri: Tarçın, tropik bölgelerde yetişir ve boyutu ne çok büyük ne de çok küçüktür (Şekil 2.2). Hindistan'da yemeklere ve içeceklere eklenmek için sıklıkla kullanılır. Yağı sayesinde oksidasyon önleme özelliğine sahiptir [39]. Tarçın bunların yanında enfeksiyonları önler, mikropların gelişimini engeller, kalp-damar hastalıkları ve kanser oluşum riskini azaltır. Hayvanlar üzerinde yapılan araştırmalarda kan şekeri seviyesini düşürdüğü bulunmuştur [40]. Tarçının birçok çeşidinde şişmanlığı engelleyici faydaları olan fenol grupları vardır. Laboratuvar ortamında ya da yapay koşullarda yapılan çalışmalara bakıldığında, yağ dokusu değişimlerini fenol gruplarının durdurabileceği belirtilmiştir. Bunun yanında yağların tahrip olmasını arttırarak, yağ oluşumunu ve bağırsaklarda yağların emülsiyon haline gelmesini azaltarak şişmanlığın oluşmasını engellerler. Şeker hastaları üzerinde yapılan bir çalışmaya göre hastaların 2 ay boyunca tarçın yemeleri sağlanmış ve 2 ayın sonunda Hemogloblin A1c'nin, kilonun ve kandaki yağ oranının büyük miktarda düştüğü görülmüştür [41]. Bunun gibi yapılan çoğu çalışmaya göre tarçının, tokluk kan şekerini düşürdüğü ve insan vücudundaki yağlı, yağsız kütle ve kemik kütlesi yüzdelerini pozitif yönde etkilediği görülmüştür. Yine şeker hastası bireylerde uygulanan çalışmada 1 ay 10 gündür farklı miktarlarda tarçın tüketmeleri istenmiştir. Deneyin sonunda açlık kan şekerinin azalmasıyla birlikte kandaki yağ miktarı ve kötü kolesterol de azalmıştır [29]. Tarçının içerisinde yer alan flavonoidlerin kilo vermeye yardımcı olduğu bilinmektedir. Öğünlerine ek olarak tarçın verilen hastaların çoğunda kiloyu, beden kütle indeksini, yağ kütlelerini ve bel çevresi oranlarını düşürmüştür. Tarçın glikozit hidroliz enzimleri işlevini arttırıp bağırsakların etrafındaki adenozin trifosfat enzimini durdurur. Bundan dolayı basit bir şeker olan glukozun sindiriminin azalmasına yardımcı olur. Bu etkiler sayesinde tarçın yağların oluşumu ile vücutta yağların saklanması düşürür. Ve insan vücudunda da bel-kalça çevresi, vücut ağırlığı, bel-kalça oranı azalır ve düzelmeye gider. Çalışmalar genelde şişman yaşı genç ama reşit olan kişilerde yapılmış, uzun zaman boyunca ek tarçın tüketiminin tarçının faydasının daha da belirgin olduğu görülmüştür. Kilo vermeye etkisinin yanında fazla kilodan dolayı oluşan olumsuz etkileri de azaltır [42]. Birden fazla hastalığı bulunan kişilere ek tarçın yediklerinde büyük tansiyonda, yağ miktarı

oranında azalma görülmüştür. Aynı zamanda yağsız dokuda artma gözlenmiştir. Tarçın vücutta önemli değişiklikler yaparak kilo vermeye yardımcı olur [43].



Şekil 2.2 : Tarçın (*Cinnamomum verum* J. Presl) [20].

2.2.3. Zencefil (*Zingiber officinale* Roscoe)

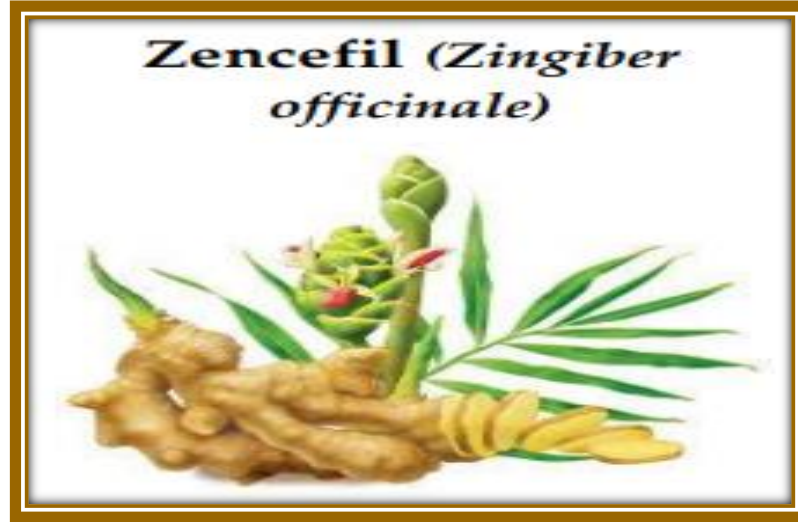Familiya: Zingiberaceae

Bitkinin yayılışı: Güneydoğu Asya’da doğal olarak yetişir. Nijerya, Hindistan, Tayvan ve Jamaika’da kültürü yapılmaktadır [31].

Kayıtlı olduğu farmakope ve monograflar: A.B.D. Farmakopesi, Arjantin Farmakopesi, Avrupa Farmakopesi, Belçika Farmakopesi, Brezilya Farmakopesi, Çin Farmakopesi, Fin Farmakopesi, Fransız Farmakopesi, Hollanda Farmakopesi, İngiliz Farmakopesi, İsveç Farmakopesi, İsviçre Farmakopesi, Japon Farmakopesi, Martindale, Meksika Farmakopesi, Mısır Farmakopesi, Norveç Farmakopesi, ESCOP Monografları, Komisyon E Monografları, WHO Monografları [31].

Tıbbi özellikleri: Zencefil Asya’nın güney bölgelerinde doğal olarak yetişen bir bitkidir. Çiçekleri genelde yeşilimsi bir tona sahiptir (Şekil 2.3). Zamanla zencefilin farmakolojide ve besinlerle tüketilmek için başka ülkelerde de ekimi yapılmıştır [44]. Jamaika ve Çin’de zencefilin değişik biçimleri yer almaktadır. Günümüzde çoğunlukla sindirim sistemi problemlerinin yol açtığı hastalıkların etkilerini azaltmak için zencefil tüketilmektedir [45]. Aynı zamanda zencefil analjezik etkiye sahiptir. Özellikle kireçlenme, romatizma hastalıklarında ve menstrüel döngüde oluşan sancuları azaltmada rol oynar. Ama bu yararın kesinliği için daha çok çalışmaya ihtiyaç vardır. Zencefil yemeklerde aromayı arttırmak için sıklıkla tercih edilir [44]. Yemeklerdeki aromayı değiştirmesinin etkilerinden birisi zencefilin kendine has aromasının

olmasıdır [30]. Zencefil vücutta ısı üretimini sağlar, yükseltgenme ve enfeksiyon önleyicidir [43]. Zencefil kilo alımını da etkiler. İki farklı şekilde şişmanlığı engellediği gözlenmiştir. Bunlardan birincisi gastrointestinal hareketliliği etkilemeleri ve yemek yeme isteğini değiştirmesidir. İkincisi vücutta ısı üretimini sağlamalarına bağlı olarak kalori yakımını sağlarlar. Sindirim sistemi hastalıklarına da iyi gelmesinin bir sebebi olarak gastrointestinal hareketliliği etkilemeleri görülmektedir. Zencefilin vücutta ısı değişimini etkilemesi konusunda insanlar üzerinde yapılan çalışmalar yetersiz görülmüş ve olumsuz sonuçlanmıştır [29]. Şişman kadınlar üzerinde yapılan bir çalışmaya göre zencefilin tozlaştırılmış hali ek olarak verildi. 3 ay süre boyunca tüketmeleri sağlandı. Beden kütle indeksi ve yağlı, yağsız kütle ve kemik kütlelerinin yüzdeleri her bir ayın sonunda ölçüldü. Deneyi başlatmadan tokluk hormonu, yağ dokusuna özgü salgılanan hormonlar ve kan şekeri hormonları ölçülmüştür. İnsülin direnç testi de uygulanmıştır. Aynı ölçümler deney bittikten sonra da yapılmıştır. Deney sonucunda beden kütle indeksi ile birlikte insülin direncinde düşüş gözlenmiştir. Tokluk hormonu, yağ dokusuna özgü salgılanan hormonlarda ve kan şekeri hormonlarının bazılarında da iyileşme olmuştur. Ama yağ, yağsız kütle ve kemik kütlelerinin yüzdelerinde farklılık olmamıştır. Deneyin çıkarımı ek zencefil tüketilmesinin şişmanlığı önlediği ve sebep olduğu hastalıklar üzerinde az da olsa faydası olmasıdır. Ama deney yetersiz bulunmuştur. Daha çok çalışma yapılması gerekmektedir [46]. Zencefilin şişmanlığı önlemeye yardımcı olduğu bir diğer faktör de lipoprotein miktarını düzeltmeye katkı sağlamasıdır. Bu sayede kalp-damar hastalıklarının oluşumunu engellemeye yardımcı olur. Bazı araştırmaların sonunda yüksek yağlı beslenen kişilerin öğünlerine zencefil katıldığında vücut kütlelerini, kan şekeri düzeyini ve kolesterolü düşürdüğü saptanmıştır [47].



Şekil 2.3 : Zencefil (*Zingiber officinale* Roscoe) [20].

2.2.4. Kırmızı biber (*Capsicum annuum* L.)

Familiya: Solanaceae

Bitkinin yayılışı: Meksika ve Orta Amerika'da doğal olarak yetişmekle birlikte, dünyanın ılıman bölgelerinde kültürü yapılabilmektedir [31].

Kayıtlı olduğu farmakope ve monograflar: Amerikan Farmakopesi, Avrupa Farmakopesi, Japon Farmakopesi, Komisyon E Monografları [31].

Tıbbi özellikleri: Biber uzun yıllardır yemeklere katılarak kullanılır. Genellikle aroma arttırdığı, renk değişimini sağladığı ve bazı hastalıkları olumlu etkilediği için yemeklerle birlikte tüketilir. Biberin değişik şekilleri vardır (Şekil 2.4). Tatlı, acı veya belirgin tatları olan biberler kullanılmaktadır. Biberlerin içerisinde renklendiriciler ve birçok yararlı bileşen bulunmaktadır. Acı biberin acı olmasını sağlayan en önemli bileşen kapsaisindir. Kapsaisin yükseltgenme önler, mikroorganizmaların öldürülmesini ya da durdurulmasını sağlar, kanser oluşumunu azaltır ve ağrı kesici özelliği vardır. Bunların yanında kilo vermeye yardımcı olduğu da bilinmektedir [48]. Kırmızı biberin kilo alımını nasıl etkileyebileceği konusunda araştırma yapılmıştır. Fazla miktarda karbonhidrat ve yağdan oluşan diyeteye biber ilave edilerek bireylerin tüketmeleri sağlanmıştır. Bireyler 4 farklı çeşitte yemek yemişler. İlki sadece fazla yağlı bir yemek, ikincisi bu yemeğe ek olarak biber eklenmiş, üçüncüsü sadece fazla karbonhidratlı bir yemek, dördüncüsü ise bu yemeğe ek olarak biber eklenmiştir. Fazla miktarda yağla birlikte biber yenilen yemekte bireylerde tokluk hissi yaratmıştır.

Öğüne biber eklendiğinde bir sonraki öğünlerinde daha az oranda enerji aldıkları saptanmıştır [49]. Yapılan çoğu araştırmada kırmızı biber tüketimi boyunca daha fazla kalori yakıldığı bulunmuştur. Bu olay kırmızı biberin obeziteyi engellediğini gösterir. Aslında bunun sebebi kırmızı biberin metabolik hızını arttırarak ısı üretebilme yeteneğine bağlı olduğu bilinmektedir. Acı biberin acı olmasını sağlayan madde yani kapsaisin iğne ya da ağızdan direkt vücuda verildiğinde yağ metabolizmasını değiştirerek vücuttaki yağ miktarı oranını düşürür [8]. Birçok çalışmanın sonucunda kapsaisinin kilo vermeye fayda gösterdiği kanıtlanmıştır, bununla birlikte vücuttaki yapım-yıkım süreçlerinde yarar sağlayacağı bulunmuştur [29]. Hayvanlar üzerinde yapılan araştırmalara bakıldığında lipid odacıklarının büyümesinin durdurulmasını etkileyerek şişmanlığı önlediği görülmüştür. Laboratuvar ortamında ya da yapay koşullarda yapılan çalışmalarda değişik miktarlarda acı biberin yağ dokusu üzerindeki renk miktarını düşürerek yağ dokusu değişimini durdurduğu görülmüştür. Bu sayede yağ dokusunda depolanan yağ miktarını düşürür. Şişman kadınlarda yapılan bir deneye göre kadınlara üç ay süre zarfında kapsaisin verildiğinde göbekteki lipid oranının düştüğü gözlenmiştir. Tatlı biberlerin de kilo vermeye yardımcı oldukları bilinmektedir. Ama etkisi diğerine oranla düşüktür [50].



Şekil 2.4 : Meyve şekli, rengine ve boyutuna göre sınıflandırılmış kırmızı biber (1), çiçeği (*C. annuum*) (2) [48].

2.2.5. Kara biber (*Piper nigrum* L.)


Familiya: Piperaceae

Bitkinin yayılışı: Güney Hindistan'da doğal olarak yetişmekte, Tropikal Asya ve Karayipler'de kültürü yapılmaktadır [31].

Kayıtlı olduğu farmakope ve monograflar: Martindale, PDR Bitki Monografları [31].

Tıbbi özellikleri: Kara biber sıklıkla tüketilen baharatlar arasındadır. İçerisindeki piperin baharata baskın bir tat vermektedir (Şekil 2.5). Sadece yemeklerde değil sağlığa faydalarından dolayı tüketimi mevcuttur. İlaç metabolizması üzerine de katkısı vardır. İçerisinde yer alan piperin; bağışıklık sistemini düzenleyici, yükseltgenme önleyici, enfeksiyon ve kanser oluşumunu azaltıcı, amiplerin sebep olduğu hastalıkları azaltıcı etkileri vardır [51]. Şeker hastalığında faydalı olup, kandaki yağ oranını ve kötü kolesterolü düşürür. Canlılarda yapılan çalışmaya göre lipid düşürücü etkisi kanıtlanmıştır [52]. Kara biberde bulunan piperin kilo kaybı sağlar. Hayvanlarda yapılan çalışmaya göre şişman farelerde piperin tüketildiğinde kilo miktarında düşüş saptanmıştır. Aynı zamanda piperin ağızdan verildiğinde beden kütle indeksinde iyileşme gözlemlendi. Bunun sebebinin yükseltgenme önleyici özelliğinden kaynaklandığı düşünülmektedir. Farelerin kan şekeri seviyelerini de düzenlediği görülmüştür. Fazla yağ ile beslenen şişman farelerde ek olarak piperin verildiğinde karaciğerdeki yağ dokusu büyük oranda azalmıştır. Vücuttaki yağ miktarı üzerindeki olumlu değişimi kolesterolün kullanımını düşürmesinden kaynaklandığı düşünülmektedir. Piperin, çok yağlı besin tüketimine bağlı olarak oluşan serbest radikallerin sebep olduğu metabolik yan ürünlerin oluşumunu durdurur. Fazla miktarda yağlı besin tüketen farelerde ek piperin verilmesi sonrasındaki izlenimler farelerde büyük miktarda kilo kaybı olduğunu göstermiştir. Bu etkinin kaynağı araştırıldığında tokluk hormonunun etkisini ve kalori yakımını artırıp vücutta yağların birikimini ve şişmanlamayı sağlayan metabolizmaları durdurmasına katkı sağlayabileceği düşünülmektedir. Sadece şişmanlık değil kan basıncını normal seviyelere getirebileceğine de inanılır [53]. Piperin kötü kolesterolü ve kandaki yağ miktarı oranını düşürmekle kalmaz iyi kolesterolün oranını da artırır. Bu da lipoproteinlerin sayısal olarak düzenlenmesine yardımcı olduğunu gösterir. Yapılan çalışmaların sonucunda piperin yemek yeme isteğini azaltmak yerine yağ miktarını

azaltıcı ve şişmanlığı önleyici şekilde etkili olduğu bulunmuştur. Yağ miktarı depolanmasını önlenmesine yardımcı olduğu bilinir. Yağ oluşumunda görev alan enzimleri düzenleyerek bu etkiyi yaptığı görülmüştür. Piperin şişmanlığı önleyerek şişmanlığın sebep olduğu çeşitli hastalıkları da bu vasıtayla engeller. Farelerde yapılan çalışmada insülin seviyesini de kontrol altına alarak şeker hastalığının da oluşmasını engeller. Bununla birlikte kötü kolesterolü düşürerek sebep olduğu rahatsızlıkları da giderir [54].



Şekil 2.5 : Kara biber (*Piper nigrum* L.) [20].

2.2.6. Kişniş (*Coriandrum sativum* L.)

Familiya: Apiaceae

Bitkinin yayılışı: Orta Avrupa'da doğal olarak bulunur. Güney Amerika (Meksika)'da yetişir. Mısır, Fas, Fransa, Türkiye, Macaristan, Almanya, İtalya, Ukrayna, Çin, Hindistan, İran ve Amerika'da ekimi yapılır [55].

Kayıtlı olduğu farmakope ve monograflar: Komisyon E Monografları, İngiliz Bitkisel Drog Özetleri/İngiliz Bitkisel Drog Farmakopesi, Türk Farmakopesi/III.Avrupa Farmakopesi Adaptasyonu 2016 [32].

Tıbbi özellikleri: Kişniş 70 cm'e kadar uzayabilen zayıf dallara sahiptir [56] (Şekil 2.6). Kişniş sağlık sorunlarına yarar sağladığı için insanlar arasında bu yönüyle daha

çok ilgi çekmektedir. Çoğu ülkede sıklıkla kullanılır. Hint kültüründe bazı baharat karışımlarının esas maddesi olarak tüketilmektedir. Kişnişin her kısmı tamamlayıcı tıpta hastalıklara çare olması için tercih edilmiştir. Kişnişin özellikle mide sorunlarına iyi gelmesinden dolayı kullanıldığı düşünülmektedir [57]. Kişnişin başlıca faydaları arasında bakterilerin üremesini engellemesi veya öldürmesi, mantar enfeksiyonlarını engelleme, yükseltgenme önleyici gibi özellikleri yer alır. Yemeklerin daha uzun süre saklanmasını sağlamak amacıyla ve yemeklere aroma vermek için de kullanılır. Kişnişin diyabeti düzelttiğine dair etkileri de saptanmıştır. Aslında kişnişin kullanım alanları çok geniştir. Kozmetikte, ilaç endüstrisinde ve besinlerde değişik amaçlarla kullanıldığı görülmüştür [56]. Kişniş lipoprotein düzeylerinin düşük olmasını sağlar. Genellikle fareler üzerinde yapılan çalışmalarda kişniş tüketimi yağ oranını ve kötü kolesterolün seviyesini düşürürken iyi kolesterolün seviyesini arttırdığı saptanmıştır. Bunların sonucunda kişnişin lipoprotein düzeylerini düşürmesindeki nedeni yükseltgeme önleyici olmasından ileri gelir. Yüksek yükseltgeme önleyici özelliğinin yanında, kandaki yüksek yağ seviyesini azalttığı ve yağ döngüsünü değiştirdiği gözlenmiştir. Bu özellikler incelendiğinde kişnişin birden fazla yöntemle yağ döngüsünü düzenleme kapasitesi sonucu lipoprotein düzeylerini düşürdüğü ve vücuda dış etmenlerden zarar gelmesini önlemek için yükseltgeme önleyici olarak tepki verdiği anlaşılmıştır [58]. Yapılan bir araştırmada, kanlarında yağ oranı yüksek bireylerde kişnişin kilo değişimindeki değişiklikleri gözlemlendi. Deney sarımsakla kişnişin farklı ve birlikte tüketimleri sonucundaki farklılıklara değindi. İki grubunda kilo kaybı yaşadığı gözlemlendi ama özellikle kişniş tüketen bireylerde tansiyondaki faydasının, kilo kaybından daha baskın oluşu göze çarptı. Bu konu hakkındaki bilimsel çalışmalar yetersizdir. Özellikle şişman bireylerin sadece kişniş tüketmeleri sağlanarak deneyler uygulanmalıdır [6]. Kişnişin bu faydalarından dolayı kalp hastalıklarından da koruduğu düşünülmektedir. Bunun kanıtı olarak kanlarında şeker ve yağ oranı yüksek şişman farelere düzenli olarak kişniş verilerek yapılan çalışma sonucunda kandaki yağ oranını, kan şekeri değerlerini ve kötü kolesterol miktarını düşürdüğü görülmüştür. Glikoz değerini ise olması gereken aralığa getirmiştir. Ama burada kişnişin düzenli kullanımını sonucu bu etkilerin görüldüğü dikkat çekmektedir [59].



Şekil 2.6 : Kişniş (*Coriandrum sativum* L.) [57].

2.2.7. Zerdeçal (*Curcuma longa* L.)

Familiya: Zingiberaceae

Bitkinin yayılışı: Güney Asya’da; Çin, Hindistan, Endonezya, Malezya, Filipinler, Madagaskar, Vietnam, Laos ve Kamboçya’da doğal yayılış gösteren, yaygın olarak Hindistan’ın Madras, Bengal ve Bombay bölgeleri, Çin’in güneyi, Tayland, Tayvan, Japonya, Burma, Endonezya ve Afrika’nın tropik bölgelerinde kültürü yapılan, çok yıllık, rizomlu bir çalıdır [31].

Kayıtlı olduğu farmakope ve monograflar: Alman Farmakopesi, Çin Halk Cumhuriyeti Farmakopesi, Japon Bitkisel İlaç Farmakopesi, Hindistan Ayurvedik Farmakopesi, WHO Monografları, ESCOP Monografları, Komisyon E Monografları, PDR Bitki Monografları [31].

Tıbbi özellikleri: Zerdeçal açık sarımsı renge sahiptir (Şekil 2.7). Hintlilerin daha çok kullandıkları bilinmektedir. Zerdeçal; diyabette, eklem hastalıklarında, mikroplar sonucu oluşan hastalıklarda kullanılır. Zerdeçalın içerisinde en önemli madde kurkumindir. Çalışmalar sonucunda kurkuminin yükseltgeme önleyici, enfeksiyon oluşumunu azaltıcı, tümör hücrelerini durdurmaya yardımcı, virüslere karşı koruyucu, kısırlığı önleyici, kalp ve damar hastalıklarının oluşumunu engelleyici ve kan pıhtılaşmasını önleyici özellikleri olduğu saptanmıştır. Kurkumin, zerdeçalın sağlığa faydasındaki en etkili bileşendir. İçeriğindeki kurkuminden dolayı zerdeçal birden fazla rahatsızlıkta tüketilebilir [60]. Yapılan çalışmalar sonucunda kurkuminin diğer bir faydası da şişmanlık üzerinedir. Fazla kilo ve yan etkilerinin oluşumundaki en

büyük sebeplerden bir tanesi olan yağ döngüsü üzerinde kurkuminin iyileştirici etkisi olduğu saptanmıştır. Fareler üzerinde uygulanan deney sonucunda kurkumin takviyesinin, kandaki yağ seviyesini azalttığı ve buna bağlı olarak da lipoprotein düzeylerinin düştüğü görülmüştür. Özellikle şişman farelere ek kurkumin verildiğinde farelerin zayıfladığı, yağsız vücut ağırlığı oranının yükseldiği gözlenmiştir. Aynı zamanda belirli miktarda kurkumin yenmesi sonucu vücudun temel enerji harcama oranını yükselttikleri bu yolla da kalori yakılmasına yardımcı olduğu görülmüştür. Kalori yakılmasının artması ile vücudun yağsız dokusunun yükselmesi şişman bireylerde diyabet ve kalp-damar hastalıkları oluşumunu azaltır [61]. Kurkumin sürekli oluşan enfeksiyonu durdurmak için vücuttaki yağ kütlelerinde direkt rol oynar. Yağ hücrelerinin parçalanmasında rol oynayan protein hormonunun oluşumunu uyarır. Kurkumin ek olarak yağ hücrelerinin değişimini durdurur ve yükseltgeme önleyici özelliğinin oluşmasına yardımcı olur [62]. İnsanlar üzerinde yapılan bir araştırmaya göre bireylerin zerdeçal tüketimi sonucunda kilo kaybı ve şişmanlık düzeyleri kayda değer bir oranda düşmüştür. Diğer bir araştırmada ise hindiba ile birlikte verildiğinde başta bireylerde pek değişiklik görülmedi zamanla bel çevresi ve vücut kütle indekslerinde azalma gözlemlendi ama diğer tek baharat verilen deneylerle kıyaslandığında bu azalma daha düşüktür. Farelerde yapılan çalışmalar sonucunda zerdeçalın agresif moleküller sonucu oluşan serbest radikal miktarını düşürdüğü veya engellediği görülmüştür [6]. Farelerde ek kurkumin verilmesi mekanik, fiziksel ve biyokimyasal fonksiyonlarını, gen ifadesini ve hücre topluluğunun fonksiyonlarını düzelttiği gözlenmiştir [43]. Neredeyse çoğu deneyde zerdeçalın şişmanlık üzerine olumlu etkileri olabileceği bulunmuştur. Aynı zamanda zerdeçal miktarı ve ne kadar zamanda verilmesi gerektiği dikkat edilerek tüketilmelidir [6].



Şekil 2.7 : Zerdeçal (*Curcuma longa* L.) [20].

2.2.8. Biberiye (*Rosmarinus officinalis* L.)

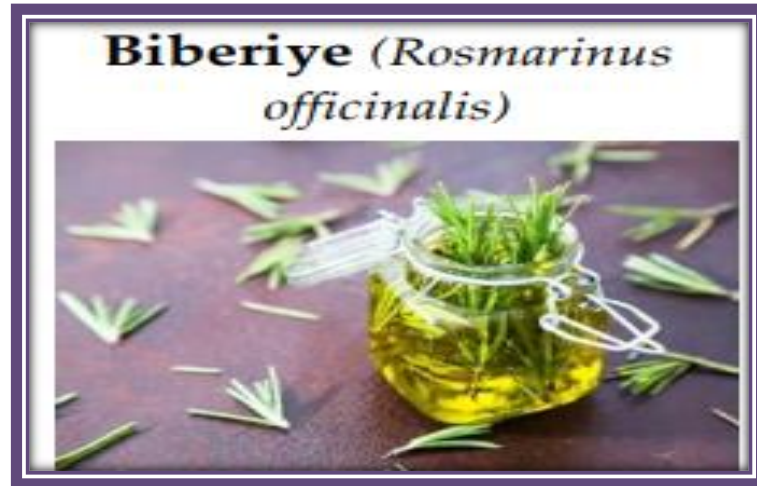Familiya: Lamiaceae

Bitkinin yayılışı: Akdeniz ülkeleri ile Batı ve Güney Anadolu'da doğal olarak yetişir. Türkiye'de genellikle süs bitkisi olarak yetiştirilmektedir [31].

Kayıtlı olduğu farmakope ve monograflar: Avrupa Farmakopesi, Fransız Farmakopesi, İngiliz Bitki Farmakopesi, ESCOP Monografları, Komisyon E Monografları [31].

Tıbbi özellikleri: Biberiye sıklıkla kullanılan baharatlar arasında yer alır. Kendine has tadının olmasından dolayı yemeklerde sıklıkla tercih edilir (Şekil 2.8). Yetiştikleri bölgede yaşayan insanların da fazlasıyla biberiye tükettikleri görülmüştür. Biberiyenin başlıca özellikleri yükseltgenme önleyici ve yemeklerin erken bozulmasını engelleyici olmasıdır. Tamamlayıcı tıpta da biberiyeden yararlanılmaktadır. Grip ve romatoid artrit gibi hastalıklarda kullanılır [63]. Biberiyenin antihepatotoksisite, mantar enfeksiyonlarında fonksiyonel ajan, böcek ilacı, yükseltgeme önleyici, bakterilerin üremelerine engel olma ya da bakterileri öldürme gibi fizyolojik fonksiyonları bulunur. Biberiyedeki bu etkilerin ana sebebi içeriğindeki polifenollerdir. Ama sadece polifenollerden kaynaklandığı söylenemez [64]. Biberiye ve içeriğindeki maddeler birden fazla araştırmada yemeklere eklendiğinde şişmanlığı önlediği gözlenmiştir. Hayvanlarda yapılan çalışmaya göre, hayvanların bir buçuk ay boyunca biberiye

tüketmeleri sağlanmıştır. Aynı zamanda hayvanlar o sırada fazla yağ içeren besin tüketmişlerdir. Bu beslenmeye rağmen biberiye ağırlık artışını engellemiştir. Biberiye lipid dokusunun artışını durdurmaya yardımcı olur, kandaki yağ oranını düşürür [65]. Biberiye ek olarak kimyasal maddelerin karaciğere zarar vermesini önler, vücudu enfeksiyonlardan korur. Mide mukozası ile yağ dokusu değişimlerini durdurur. Bu etkilerle obezitenin önlenmesine yardımcı olur [43]. Biberiye, dışkı yağ miktarının uzaklaştırılmasını sağlayarak şişmanlığı engeller. Bir diğer özelliği ise adipoz dokunun oluşmasını engellemesidir [66]. Bir çalışmada kolesterolden yüksek besinlerle beslenen hayvanların biberiye tüketmeleri sağlanmıştır. Hayvanların vücutlarındaki yağ oranını düzenlediği görülmüştür. 2 haftalık bir süreçte biberiye tüketmeleri sonucunda kötü kolesterol ve kandaki yağ miktarında düşüş yaşanmıştır. Biberiyenin içeriğinde bulunan bir asit olan karnosik asit şişmanlığı önlemeye yardımcı olur. Hayvanlara uygulanan deneyde 1 ay 10 gün bu asit verildiğinde iç organlarda biriken yağ miktarını düşürdüğü gözlenmiştir. Kandaki yağ miktarı ile gizli şekeri düzeltmiştir. Karaciğerdeki yağlanmayı azaltmış, karaciğer enzimlerinin yüksekliğini engellemiştir. Yağ dokusunu küçülterek yağ dokusunun büyüüp gelişmesini önler. Çoğu çalışmanın sonucunda biberiyenin özellikle yüksek yağlı beslenen şişman canlılarda kilo kaybına katkı sağladığı gözlenmiştir [65].



Şekil 2.8 : Biberiye (*Rosmarinus officinalis* L.) [20].

2.2.9. Kakule (*Elettaria cardamomum* (L.) Maton)

Familiya: Zingiberaceae

Bitkinin yayılışı: Güney Hindistan, Sri Lanka ve Hint yarımadasının güneybatısındaki dağlarda doğal olarak yetişen bitkinin, Sri Lanka, Endonezya, Tayland, Guatemala, Kosta Rika, Nikaragua, Brezilya, Tanzanya, Güney Afrika gibi dünyanın birçok bölgesinde kültürü yapılmaktadır [67].

Kayıtlı olduğu farmakope ve monograflar: İngiliz Farmakopesi, Japon Farmakopesi, Hindistan Ayurvedik Farmakopesi, Martindale, USP 29 Ulusal, Formülleri, Komisyon E Monografları, PDR Bitki Monografları [67].

Tıbbi özellikleri: Kakule uzun yıllardan beri kullanılmaktadır. Maliyeti yüksek baharatlar arasında yer alır [68]. Diş hastalıkları ve solunum sistemlerinin yanında birçok rahatsızlıkta kakule kullanılır. Bu etkilerinden dolayı yemeklere katılmasının yanında tamamlayıcı tıpta da eskiden beri tercih edilen baharatlar arasındadır (Şekil 2.9). Kakulenin etkileri arasında yükseltgeme önleyici, tümör ve şeker hastalığının engellenmesine yardımcı, mantar enfeksiyonları ve diğer enfeksiyonlardan koruyucu, virüs enfeksiyonuna karşı ajan ve mide rahatsızlıklarına karşı kullanımı yer alır [69]. Kakulenin mikroorganizmaları öldüren ya da büyümelerini durdurmasına yardımcı olduğu görülmüştür. Ama bu etkinin görülmesi için kakulenin ne kadar tüketileceği önemlidir. Çok fazla tüketilmemesi gerekir [70]. Yapılan araştırmalarda kakulenin lipid dokusu ve şişmanlıkta rol oynadığını göstermiştir. Bunlara bağlı olarak oluşan hastalıkları da etkiler. Diyabet öncesi ve şişman kadınlarda uygulanan bir çalışmada ek kakule verilmesinin bireylerin bazı değerlerini etkilediği gözlenmiştir. Kötü kolesterolü düşürdüğü ve iyi kolesterolün düşmesini engellediği görülmüştür. Aynı zamanda ek kakule verilmesi diyabetli bireylerde kandaki yağ oranını düşürmüştür. Gizli şeker hastalığı olan insanlara kakule verilmesi, serbest radikaller sonucu oluşan metabolik yan ürünleri ve enfeksiyondan koruyucu özelliği olduğu kanıtlanmıştır. Bu etkiyle beraber oluşacak yan etkiler de önlenir [71]. Kakule, karaciğer hastalıklarına sahip şişman kişilerin karaciğer enzimleri üzerinde olumlu etkiler gösterir. İran'da yapılan bir çalışmaya göre karaciğer hastası bireylere kakule verilmesi karaciğerdeki yağlanma oranını düşürdüğü görülmüştür. Kakule; lipoproteinlerin miktarından kaynaklanan bozuklukları düzeltmiş, karaciğer büyümesi ile açlık kan şekeri oranlarında iyileşme sağlamıştır [72]. İki ay boyunca şişman farelerin kakule

tüketmeleri sağlanmıştır. Fareler fazla miktarda yağ ile beslenmiştir. İki ayın sonunda kakulenin fareler üzerinde şişmanlığı engellediği gözlenmiştir. Kakule şişmanlığı önlemesinin yanında, kan basıncı ve kan şekeri üzerine etkileri de değişik çalışmalar yapılarak gösterilmiştir. Kakule bu yolla kalp ve damar hastalıkları için önleyici özellikler göstererek vücudu korur. Kakulenin şişmanlık ile ilişkisini açıklamak için birden fazla deney yapılmıştır. Ama çoğunluğu hayvanlar üzerinedir. Bu konuda daha fazla çalışma yapılması gerekmektedir [71].



Şekil 2.9 : Kakule (*Elettaria cardamomum* (L.) Maton) [69].

2.2.10. Kimyon (*Cuminum cyminum* L.)

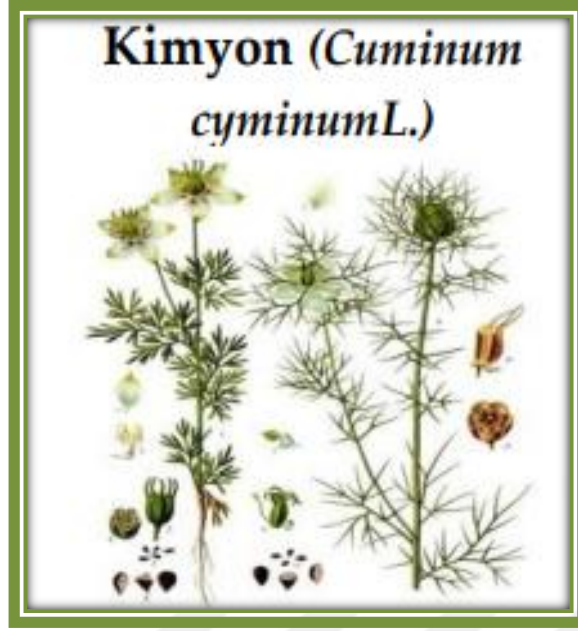
Familiya: Apiaceae

Bitkinin yayılışı: Akdeniz bölgesinde (Türkiye), Mısır, Güney Rusya, Asya: Hindistan, Sri Lanka, Pakistan, Çin, Japonya, Endonezya, İran'da bulunur [55].

Kayıtlı olduğu farmakope ve monograflar: -

Tıbbi özellikleri: Kimyon birçok ülkede farklı etkileri olduğu için tercih edilmektedir. Arabistan, İran, Irak halkları arasında ve Hintliler tarafından sıklıkla kullanılır (Şekil 2.10-2.11). Diğer baharatlarda olduğu gibi kimyon yine en çok yemeklere katılır [73]. Kimyon sağlığa oldukça faydalıdır. Özellikle deri rahatsızlıklarında ve vücudu zararlı veya yabancı maddelerden koruyucu etkisi vardır. Birçok tıbbi açıdan yararı olmasına rağmen istenmeyen etkiler de yarattığı gözlenmiştir [74]. Kimyonu Hintliler genellikle midesel rahatsızlıklarda kullanırlar. Uzun süren ishal ile hazımsızlık üzerine etkileri daha da yaygındır. Kimyonun; şeker hastalığını önleyici, nöronların korunması, kalp sağlığını koruyucu, yükseltgeme önleyici, enfeksiyon oluşumunu engelleyici, sindirim

sistemini uyarıcı gibi fonksiyonel özellikleri bulunur. Ek olarak kanserden koruyucu özelliği de bilinmektedir. Yapılan bir çalışmaya göre şeker hastalığına sahip olan kişilere kimyon takviyesi verilmiştir. 6 ay boyunca kimyonu ağızdan almaları sağlanmıştır. Bir buçuk ay sürelerle kan değerleri ölçülmüştür. Deneyin sonucunda bireylerin kan şekeri seviyelerinin düştüğü gözlenmiştir [34]. Kimyonun aynı zamanda şişmanlığı önleyici ve lipoprotein seviyelerini düşürücü etkisi vardır. Vücuttaki iyi kolesterolü artırıp, kötü kolesterolün ise azalmasını sağlar. Şişman bireylerin kimyon takviyesiyle kan değeri oranlarını iyileştirebileceği ve kilo azalımı sağlayabileceği düşünülmektedir [75]. Şişman kişilere ek kimyon verilerek ölçümleri yapılmıştır. Kişilerin şişman ve yetişkin olmasına dikkat edilmiştir. İki aylık bir sürede kimyon tükettikten sonra değerleri ölçülmüştür. Beden kütle indekslerinde düşüş ve kan şekeri seviyelerinde iyileşme gözlenmiştir. Bu deneyin sonunda kimyonun ağırlık kaybı ile kan şekeri seviyelerine katkıda bulunduğu görülmüştür [76]. Bazı araştırmalarda kimyonun, kandaki yağ oranını da düşürdüğü gözlenir. Özellikle yüksek enerji ile beslenen kişilerin kimyon tüketimi sonucunda vücuttaki antropometrik değerleri düzelttikleri ve lipid dokusunu düşürdüğü görülür. Ama yağsız doku üzerinde herhangi bir etki gözlenmemiştir. Kimyonun kolesterol üzerine etkisi oldukça değişkendir. Bazı deneylerde kimyonun kolesterolü düzelttiği görülmesine rağmen bir çalışmada ise iyi veya kötü kolesterol üzerinde farklılık görülmemiştir. Bunun sebebinin deney gruplarının değişken ve deneyleri tükettikleri zamanın değişmesinden dolayı olduğu düşünülür. Bu araştırmalara bakıldığında kimyonun genel olarak kilo kaybına yardımcı olduğu görülmüştür. Ama aksini gösteren çalışmalar da bulunmaktadır [12].



Şekil 2.10 : Kimyon (*Cuminum cyminum* L.) [20].



Şekil 2.11 : Kimyon meyveleri [34].

3.GEREÇ VE YÖNTEM




3.1.Bitkisel materyal

Çalışmada öncelikle kilo vermeye yardımcı baharatlar tespit edilmiştir. Kırmızı biber, kişniş, kimyon, çörek otu, biberiye, tarçın, zerdeçal ve zencefil, bileşimlerinde yer alan şişmanlığı engelleyici bileşenlerden dolayı sıklıkla çalışmalara konu olmuş ve insanlar bu baharatları kullanarak şişmanlık dahil birçok hastalık üzerinde etkilerini gözlemlemiştir [77]. Karabiber ve kakulenin de içeriğindeki bileşenlerin diğer 8 baharat gibi fazla kiloyu ve yan etkilerini önleyebileceğine dair çalışmalar mevcuttur [54,72]. Bu etkileriyle şişmanlığı engellemeleri yönünden ve kakule hariç diğer baharatların maliyetinin düşük olması sebebiyle halkın ilgisini çekmiş ve talep artmıştır [77].

Bitkilerin seçimleri zayıflama üzerine yapılan mevcut çalışma ve deneylerdeki etki ve etkinlik durumları göz önüne alınarak yapılmıştır. Baharatlar tespit edilirken göz önünde bulundurulmuş faktörlerden birisi de insanların kilo vermek için tercih ettikleri baharatlardır. Literatürden ve halkın tercihlerine dayanarak tespit edilen 10 baharat İstanbul'da bulunan 5 farklı aktar ve baharatçıdan temin edilmiştir. Bu baharatların kilo vermeye yardımcı olmalarına dair detaylı bilgiler literatürler kullanılarak araştırılmıştır. Baharatların nasıl kilo vermeye yardımcı olduğu ve buna yönelik yapılan çalışmalar araştırılmıştır. Drogların teşhisi şahsım ve Dr. Öğr. Üyesi Çağla Kızıarslan Hançer tarafından Bezmiâlem Vakıf Üniversitesi Eczacılık Fakültesi Farmasötik Botanik Anabilim Dalı Araştırma Laboratuvarı'nda yapılmıştır. Temin edilen baharatların anatomik, organoleptik ve morfolojik özellikleri bu doğrultuda laboratuvarında incelenmiştir.

3.2.Saha çalışması


Kilo vermeye yardımcı bazı baharatlardan (çörek otu, tarçın, zencefil, kırmızı biber, kara biber, kişniş, zerdeçal, biberiye, kakule ve kimyon) numune alınmıştır. Numuneler birbirleriyle karşılaştırmak için 5 farklı aktardan alınmıştır. Aktar isimleri gizli tutulmuş ve A, B, C, D ve E aktarı şeklinde isimlendirilmiştir. Her bir baharat 10-20 gr alınıp, küçük şeffaf poşetlere koyulmuş ve üzerine isimleri not edilmiştir. Alınan baharatlar ayrı poşetlerde birbirleriyle karışmayacak şekilde muhafaza edilip, her bir baharatın hangi baharatçıdan alındığı belli edilmiştir. Satın alınan örneklerin satılış şekilleri (açık, paketli, kapalı, rafta, kavanozda) tespit edilmiş ve fotoğrafları çekilmiştir (Şekil 3.1-3.5). İncelenen baharatlar çalışma için laboratuvara getirilip morfolojik, organoleptik ve anatomik özelliklerine bakılmıştır.



Şekil 3.1 : A Aktarı a) Çörek otu b) Tarçın c) Zencefil d) Kırmızı biber e) Karabiber f) Kışniş g) Zerdeçal h) Biberiye i) Kakule j) Kimyon.



Şekil 3.2 : B Aktarı a) Çörek otu b) Tarçın c) Zencefil d) Kırmızı biber e) Karabiber f) Kişniş g) Zerdeçal h) Biberiye i) Kimyon.



Şekil 3.3 : C Aktarı a) Çörek otu b) Tarçın c) Zencefil d) Kırmızı biber e) Karabiber f) Kişniş g) Zerdeçal h) Biberiye i) Kakule j) Kimyon.



Şekil 3.4 : D Aktarı a) Çörek otu b) Tarçın c) Zencefil d) Kırmızı biber e) Karabiber f) Kişniş g) Zerdeçal h) Kimyon.



Şekil 3.5 : E Aktarı **a)** Çörek otu **b)** Tarçın **c)** Zencefil **d)** Kırmızı biber **e)** Karabiber **f)** Kışniş **g)** Zerdeçal **h)** Biberiye **i)** Kakule **j)** Kimyon.

3.3.Morfolojik ve organoleptik çalışma

İstanbul'da bulunan aktar ve baharatçılardan satın alınan 10 farklı baharatın morfolojik ve organoleptik özellikleri incelenmiştir.

Her bir örnekten 10-20 gramlık kısımlar hassas terazide tartılıp ayrılarak, tartılan bu örneklerin içeriğindeki farklı bitki örnekleri ve yabancı maddeler, pens yardımıyla stereo mikroskop altında gruplandırılmış ve bu maddelerin ölçüsü alınıp fotoğraflanmıştır. Tespit edilen örneklerin ayrıntılı fotoğrafları Bezmialem Vakıf Üniversitesi Eczacılık Fakültesi Farmasötik Botanik Anabilim Dalı Araştırma Laboratuvarında bulunan Nikon SMZ800 trinoküler stereo mikroskop ve Kameram 122 dijital mikro yapı analiz sisteminden oluşan görüntüleme sistemi ile çekilmiştir. Çörek otu, tarçın, zencefil, kırmızı biber, kara biber, kişniş, zerdeçal ve kimyonda bulunan yabancı maddeler mikroskop aracılığıyla görüntüleri kaydedilmiştir. Biberiyede bulunan yabancı maddelerin görüntüleri ise telefon kamerası ile çekilmiş, sadece A Aktarından alınan biberiyede yabancı maddeler mikroskop yardımıyla da fotoğraflanmıştır. İncelenen tane baharatların (biberiye, kakule ve çörek otu) stereomikroskop yardımıyla morfolojik özelliklerine bakılmıştır. İncelediğimiz farmakopelerdeki monografların morfolojik özelliklerinin tanımlamalarının uygun olup olmadığı mikroskop yardımıyla incelenmiştir. Baharatların dış görünüşleri, boyutları ve renkleri dikkatle değerlendirilmiştir.

Toz droglar için organoleptik incelemede drogların renk tespiti yapılmış, bir miktar drog avuç içinde ezildikten sonra koklanarak drogların koku tespiti yapıp, az miktarda drog alınarak dil ucu ile tadına bakılarak drogların tatlarının tespiti yapılmıştır ve droglar birbirleriyle karşılaştırılmıştır. Karşılaştırmalar farmakopelerden faydalanılarak yapılmıştır. Drogların morfolojik özellikleri, tatları ve kokuları baharatları ayırt etmede etkili olmuştur. Drogların tanımları ve özellikleri not edilmiştir.

3.4. Anatomik çalışma

Anatomik incelemelerde tane örnekler toz drog haline getirilip, mikroskopta incelenmesi için toz droglar lam ve lamel arasına koyulmuştur. Toz drogların mikroskopik incelemesi için toplu iğne ucu ile alınan numune bir damla reaktif

damlatılan lam üzerine yayıldıktan sonra üzerine hava kabarcığı kalmayacak şekilde lamel kapatılmıştır. Toz droglar için sartur ve kloralhidrat reaktifleriyle preparat hazırlanmıştır [78,79]. Biberiye, zencefil ve zerdeçalda net görüntü elde etmek için kloralhidrat; kırmızı biber, tarçın, kişniş, kimyon, kakule, çörek otu ve karabiberde sartur reaktifi kullanılmış ve anatomik çalışmalara ait fotoğraflar Bezmialem Vakıf Üniversitesi Eczacılık Fakültesi Farmasötik Botanik Anabilim Dalı Araştırma Laboratuvarında bulunan Nikon 80i trinoküler ışık mikroskobu ve Kameram 21 dijital mikro yapı analiz sistemi ile çekilmiştir. Numuneler mikroskopta ×4, ×10, ×20 ve ×40 büyütme gücünden faydalanılarak incelenmiştir. Bu aşamada da droglarda yabancı madde olup olmadığı tekrar kontrol edilip raporlanmıştır.

3.4.1.Kullanılan reaktifler

Kullanılan tüm kimyasallar analitik kalitededir. Droglar farmakopelerde tarif edildiği şekilde toz edilerek kloralhidrat ve sartur reaktifi ile incelenmiştir [80].


Kloralhidrat Reaktifi: 80.0 gr kloralhidrat, 20 mL distile su içinde ultrasonik su banyosunda çözülerek hazırlanmıştır. Biberiye, zencefil ve zerdeçalda kloralhidrat reaktifi kullanılmıştır [80].

Sartur Reaktifi: 1949 yılında S. Çelebioğlu ve T. Baytop tarafından uygulanmış önemli bir reaktiftir. İçeriğinde: potasyum iyodür, laktik asit, anilin, iyot, Sudan III, alkol ve su bulunur. Laktik asit, kesilmiş bölümleri net gösterir. Sudan III ise boya sağlar ve bitki epidermisi ve periderm hücre duvarı makromoleküllerini turuncu yapar. Mantar bariyerleri ise daha koyu kırmızıya dönük bir renk alır. Anilin, ligninle etkileşime girerek sarımsı tona ulaşır. Bu yüzden bitkinin odun bölgeleri bu reaktif kullanımıyla sarımsı bir renge boyanır. İyot ise nişastalı ürünlerde mavi mor arası bir renge dönüştürür. Bu bileşimdeki diğer maddeler bileşimin uygulanabilir hale getirilmesinde etkilidir. Reaktif soğukta etki etmez sıcakta etkisi görülür, kalsiyum oksalat kristallerine ise etki etmez. Reaktif formülü aşağıdaki gibidir [81]:

Saf laktik asit.....	60 ml
Soğukta Sudan III ile doyurulmuş laktik asit.....	45 ml
Saf anilin.....	2 g
İyot.....	0,20 g
Potasyum iyodür.....	1 g

Alkol 95°10 ml
Distile su.....80 ml

Mikroskop, gözümüzle ayırt edemediğimiz nesnelere arařtırmak için tercih edilir [82]. Birçok farklı mikroskop vardır ve hepsi deęişik kullanım alanlarına göre ayrılmıřtır [82,83]. Mikroskoplar kullanım alanlarına ve işlevlerine göre 9 farklı gruba ayrılmıřtır [83]. Mikroskopların fotoğraf çekme özellięi ilk kez William Henry tarafından uygulanmıřtır. Herhangi bir cismin mikroskopa veya başka bir cihazla büyütülerek çekilmiş olan fotoğrafına ‘mikrograf’ denir [82]. Bu yöntem kullanılarak toz halindeki drogların, Nikon SMZ800 trinoküler stereo mikroskop ile Kameram 122 dijital mikro yapı analiz ve Nikon 80i trinoküler ışık mikroskobu ile Kameram 21 dijital mikro yapı analiz yardımıyla mikro görüntüleri sağlanmıřtır (Şekil 3.6-3.7).



Şekil 3.6 : Nikon 80i trinoküler ışık mikroskobu.



Şekil 3.7 : Nikon SMZ800 trinoküler stereo mikroskop.

Elde edilen bulgular doğrultusunda baharatların anatomik özellikleri göz önüne alınarak, incelenmiş olan toz droglarla karşılaştırılmıştır. Baharatların anatomik özelliklerini karşılaştırmada; Bitkisel Drogların Makroskopik ve Mikroskopik Özellikleri adlı kitaptan, 2017 Türk Farmakopesinden, WHO seçilmiş tıbbi bitkiler monografisinden ve Atlas of Microscopy'den faydalanılmıştır [80,84-86]. Bu karşılaştırma esnasında elde edilen sonuçlar not edilmiştir.

3.5.Literatür taraması


Çalışma kapsamında seçilen bitkilerle ilgili literatür taraması yapılmıştır. Literatür taramasında baharatların özellikle kilo vermeye yardımcı olmaları dikkate alınmış ve bu baharatların morfolojik, anatomik ve organoleptik incelemelerine dair literatür Pubmed, Google Akademik, Science Direct ve Web of Science veri tabanları üzerinden araştırılıp incelenmiştir. Baharatların zayıflama üzerine etkilerine dair yapılan araştırmalara da çalışmada yer verilmiştir.

4. BULGULAR VE TARTIŞMA

4.1. Çörek otu (*Nigella sativa* L.)

4.1.1. Morfolojik ve organoleptik özellikler

Çörek otu, yağlı ve irili ufaklı tane parçaları şeklinde satın alınmıştır. Çörek otunun tohumları 2–3 mm boyunda, 1,5-2 mm genişlikte ve 1 mm kalınlıktadır, dış minesı ile temas ettiğinde metalik tat bırakmıştır (Şekil 4.1-4.2). Ezildikten sonra kurşun kalem tadı, ardından keskin, aromatik biber tadı gelmiş, boğazın dibinde tahriş edici ve damakta kalıcı olarak aşırı acılık vermiştir. Rengi siyahtır. Öğütüldüğünde tane çörek otunun beyaz kısımları açığa çıkmıştır (Şekil 4.1).




Şekil 4.1 : Satın alınan çörek otu örneklerinin makroskobik görüntüleri a) A aktarı, b) B aktarı, c) C aktarı, d) D aktarı, e) E aktarı.



Şekil 4.2 : Satın alınan çörek otu örneklerinin mikroskopik görüntüleri (x0,8 büyütme) **a)** A aktarı, **b)** B aktarı, **c)** C aktarı, **d)** D aktarı, **e)** E aktarı.

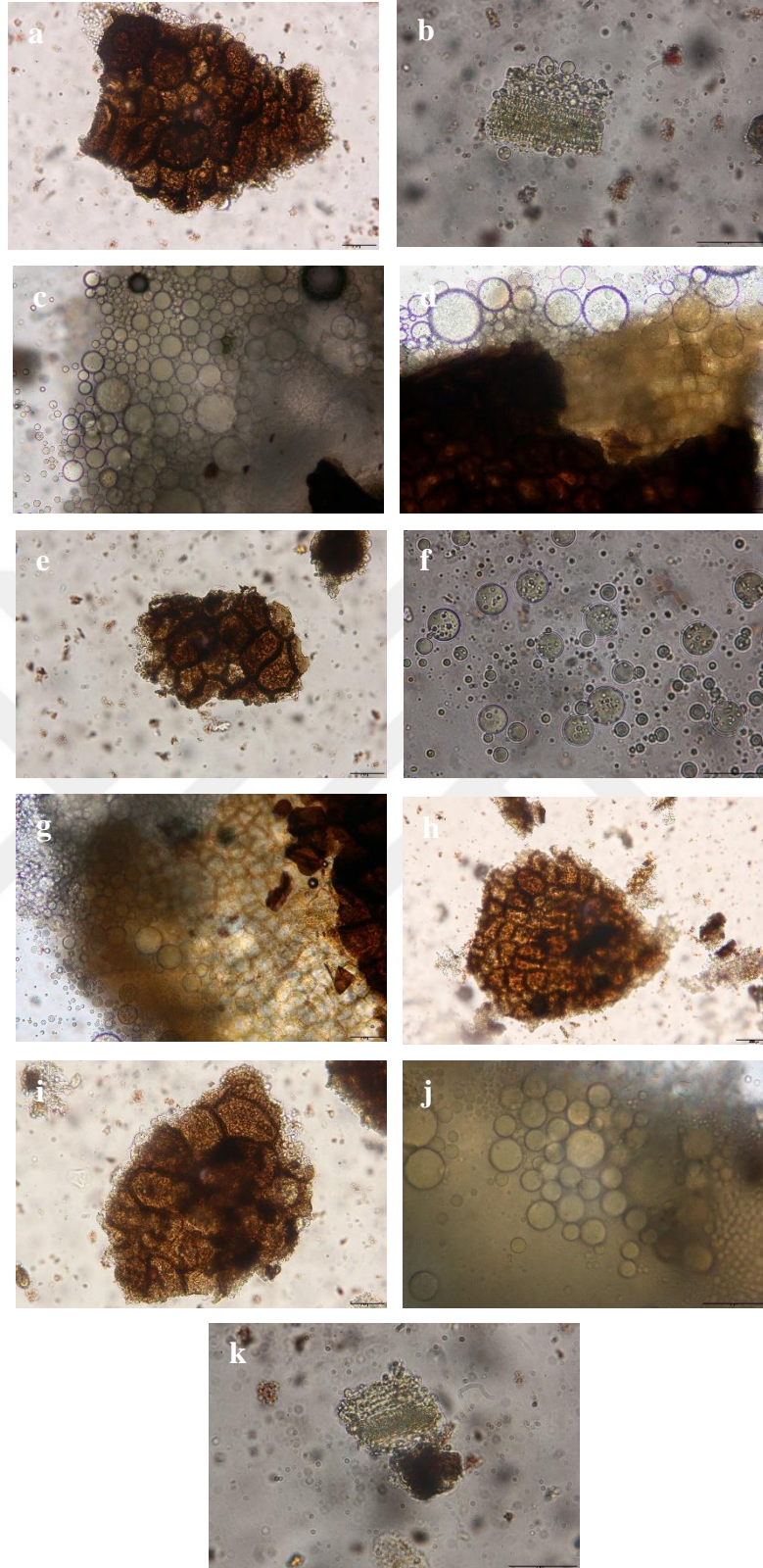
Çörek otunun içeriğindeki yabancı maddeler mikroskop yardımıyla tespit edilmiş ve fotoğraflanmıştır. Yabancı madde görüntüleri $\times 0,8$ büyütme ile incelenmiştir. A aktarından alınan çörek otunda taş parçalarına ve başka bitki parçalarına (*Chenopodium* spp. meyveleri ve tespit edilemeyen diğer bitkilere ait meyve ve tohumlar) rastlanılmıştır. B, C, D ve E aktarlarından alınan çörek otunda çok sayıda başka bitki parçalarına (*Chenopodium* spp. meyveleri ve tespit edilemeyen diğer bitki parçaları, meyve ve tohumlar) rastlanılmıştır. Çörek otu toz halinde olmadığı için içeriğindeki yabancı maddeler kolaylıkla tespit edilmiştir (Şekil 4.3).



Şekil 4.3 : Satın alınan çörek otu örneklerindeki yabancı maddelerin mikroskopik görüntüleri (x0,8 büyütme) **a)** A aktarı, **b)** B aktarı, **c)** C aktarı, **d)** D aktarı, **e)** E aktarı (Chen.: *Chenopodium* spp. meyveleri).

4.1.2. Anatomik özellikler

Çörek otu mikroskofta incelendiğinde A aktarında parankima hücreleri üzerinde testa parçaları ve iletim demeti üzerinde yağ damlacıkları gözlenmiştir. B aktarında yağ damlacıkları, dikdörtgensel parankima hücreleri üzerinde testa parçası ve yağ damlacıkları gözlenmiştir. C aktarında parankima hücreleri üzerinde testa parçaları ve yağ damlacıkları gözlenmiştir. D aktarında parankima hücreleri üzerinde testa parçası ve yağ damlacıkları gözlenmiştir. E aktarında parankima hücreleri üzerinde testa parçaları, yağ damlacıkları ve iletim demetleri gözlenmiştir (Şekil 4.4).




Şekil 4.4 : Satın alınan çörek otu örneklerinin anatomik görüntüleri **A Aktarı a)** $\times 20$ Parankima hücreleri üzerinde testa parçaları **b)** $\times 40$ İletim demeti üzerinde yağ damlacıkları **B Aktarı c)** $\times 20$ Yağ damlacıkları **d)** $\times 20$ Dikdörtgensel parankima hücreleri üzerinde testa parçası ve yağ damlacıkları **C Aktarı e)** $\times 20$ Parankima hücreleri üzerinde testa parçaları **f)** $\times 40$ Yağ damlacıkları **D Aktarı g)** $\times 20$ Parankima hücreleri üzerinde testa parçası ve yağ damlacıkları **h)** $\times 10$ Parankima

hücreleri üzerinde testa parçası **E Aktarı i**) $\times 20$ Parankima hücreleri üzerinde testa parçaları **j**) $\times 40$ Yağ damlacıkları **k**) $\times 40$ İletim demetleri.

4.2. Tarçın (*Cinnamomum verum* J. Presl)

4.2.1. Morfolojik ve organoleptik özellikler

Tarçın; A, B, D ve E aktarlarında homojen toz ve lifli şekilde, C aktarında ise homojen ince toz ve lifli şekilde satın alınmıştır. Tarçının kokusu, karakteristik ve aromatik; tadı ise karakteristik ve biraz tatlıdır. Aynı zamanda hoş kokuludur. Rengi ise kahverengi tonlarındadır. D aktarının tarçını diğer aktarlara göre daha açık kahverengi tona ve nemli bir görüntüye sahiptir (Şekil 4.5).

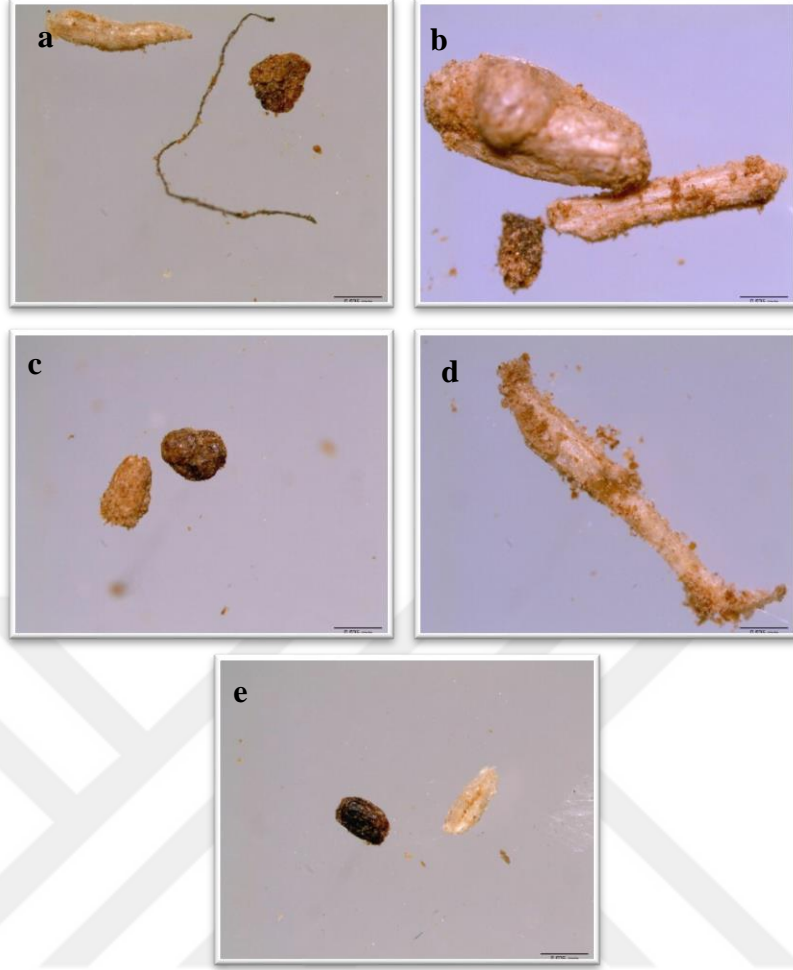


Şekil 4.5 : Satın alınan tarçın örneklerinin makroskobik görüntüleri **a)** A aktarı, **b)** B aktarı, **c)** C aktarı, **d)** D aktarı, **e)** E aktarı.



Şekil 4.6 : Satın alınan tarçın örneklerinin mikroskopik görüntüleri (x0,8 büyütme)
a) A aktarı, **b)** B aktarı, **c)** C aktarı, **d)** D aktarı, **e)** E aktarı.

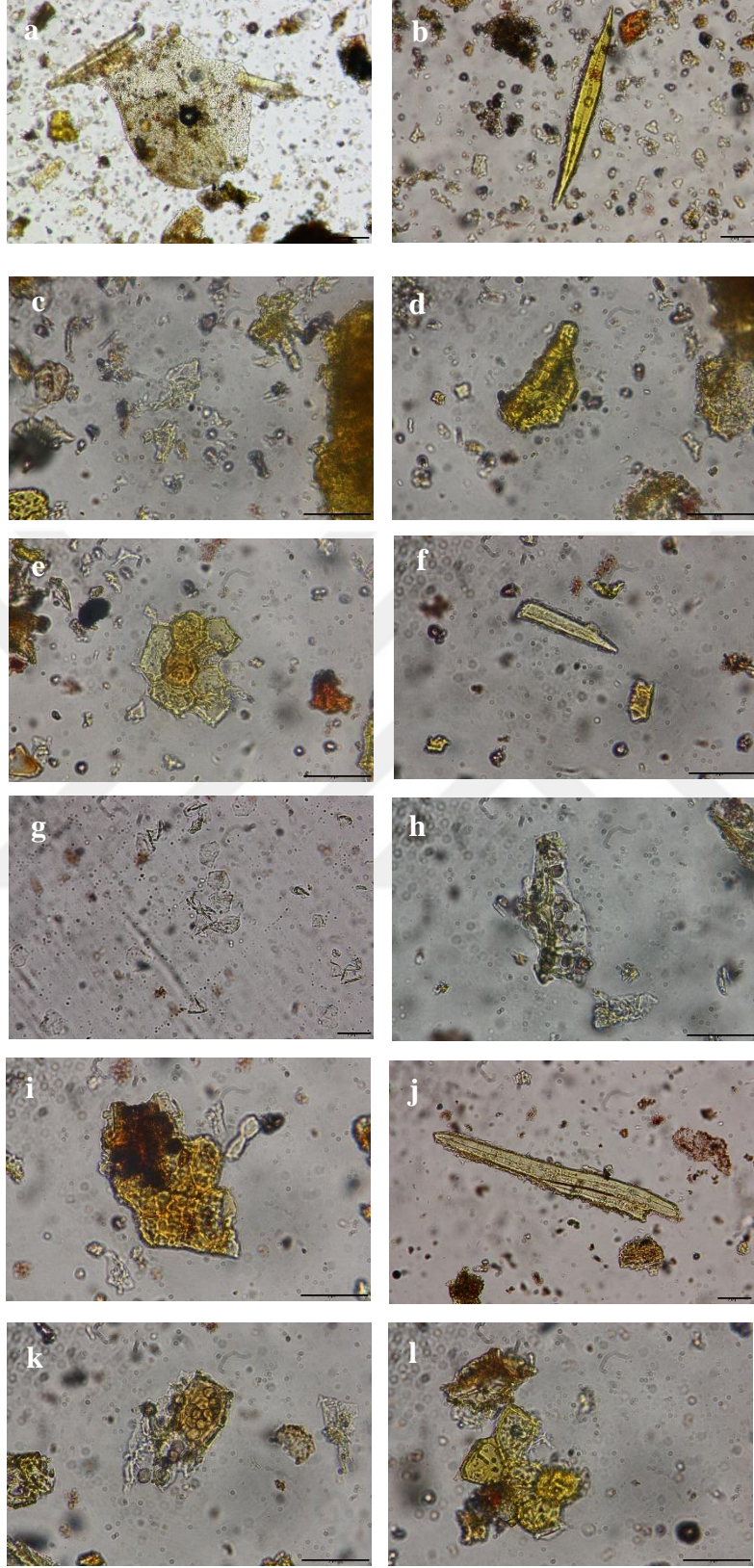
Tarçının içeriğindeki yabancı maddeler mikroskop yardımıyla tespit edilmiş ve fotoğraflanmıştır. Yabancı madde görüntüleri $\times 3$ büyütme ile incelenmiştir. A aktarından alınan tarçında ip ve başka bitkiye ait parçalara rastlanılmıştır. B, C, D ve E aktarlarından alınan tarçında başka bitkiye ait parçalara rastlanılmıştır (Şekil 4.7).



Şekil 4.7 : Satın alınan tarçın örneklerindeki yabancı maddelerin mikroskobik görüntüleri (x3 büyütme), **a)** A aktarı, **b)** B aktarı, **c)** C aktarı, **d)** D aktarı, **e)** E aktarı.

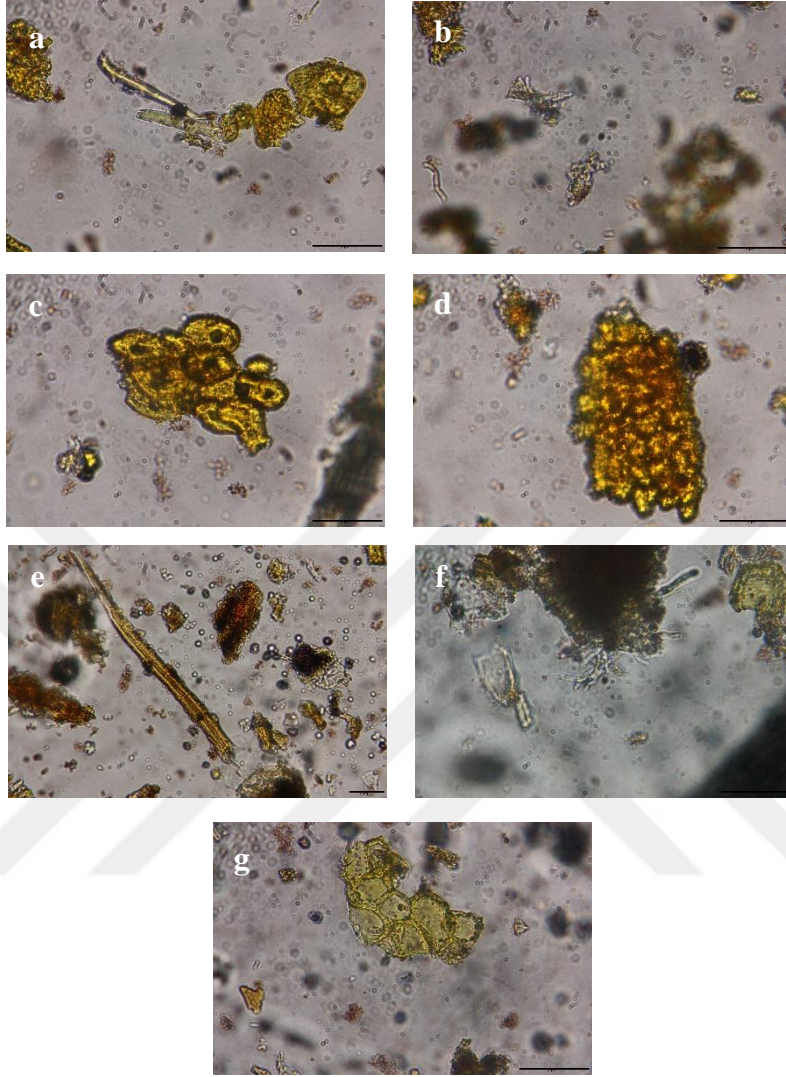
4.2.2. Anatomik özellikler

Tarçın mikroskopta incelendiğinde A aktarında taş hücreleri, sklerenkima lifleri, küçük rafit kristalleri, parankimada nişasta tanecikleri, parankimada salgı hücreleri gözlenmiştir. B aktarında sklerenkima lifleri, küçük rafit kristalleri, parankimada nişasta tanecikleri, parankimada salgı hücreleri gözlenmiştir. C aktarında sklerenkima lifleri, parankimada nişasta tanecikleri, parankimada salgı hücreleri gözlenmiştir (Şekil 4.8). D aktarında sklerenkima lifleri, küçük rafit kristalleri, parankimada nişasta tanecikleri, parankimada salgı hücreleri gözlenmiştir. E aktarında sklerenkima lifleri, küçük rafit kristalleri, parankimada nişasta tanecikleri gözlenmiştir (Şekil 4.9).



Şekil 4.8 : Satın alınan tarçın örneklerinin anatomik görüntüleri **A Aktarı** **a)** $\times 10$ Taş hücreleri **b)** $\times 20$ Sklerenkima lifleri **c)** $\times 40$ Küçük rafit kristalleri **d)** $\times 40$ Parankimada nişasta tanecikleri **e)** $\times 40$ Parankimada salgı hücreleri **B Aktarı:** **f)** $\times 40$ Sklerenkima lifleri **g)** $\times 20$ Küçük rafit kristalleri **h)** $\times 40$ Parankimada nişasta

tanecikleri **i)** $\times 40$ Parankimada salgı hücreleri **C Aktarı: j)** $\times 20$ Sklerenkima lifleri
k) $\times 40$ Parankimada nişasta tanecikleri **l)** $\times 40$ Parankimada salgı hücreleri.

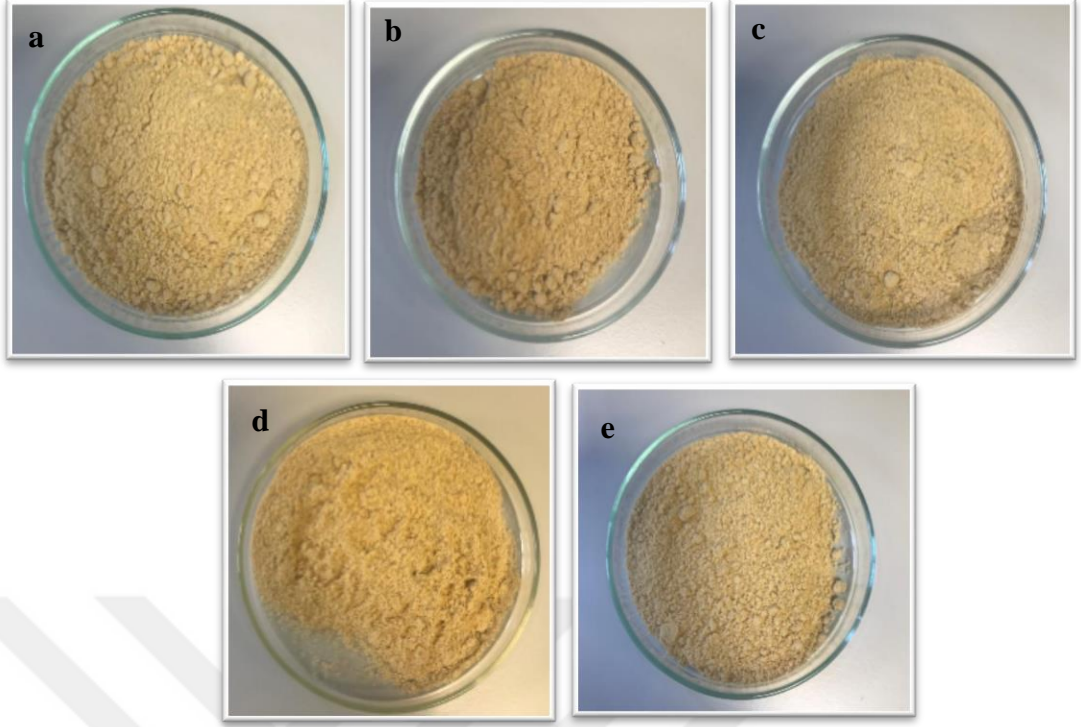


Şekil 4.9 : Satın alınan tarçın örneklerinin anatomik görüntüleri **D Aktarı: a)** $\times 20$ Sklerenkima lifleri **b)** $\times 40$ Küçük rafit kristalleri **c)** $\times 40$ Parankimada nişasta tanecikleri **d)** $\times 40$ Parankimada salgı hücreleri **E Aktarı: e)** $\times 20$ Sklerenkima lifleri **f)** $\times 40$ Küçük rafit kristalleri **g)** $\times 40$ Parankimada nişasta tanecikleri.

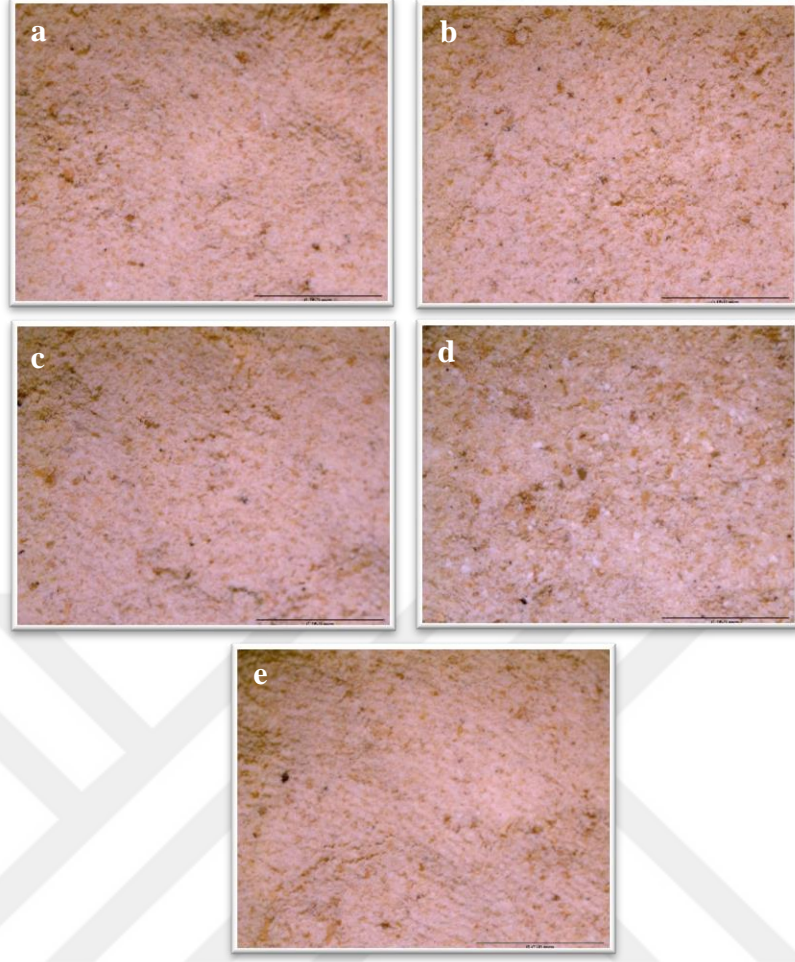
4.3. Zencefil (*Zingiber officinale* Roscoe)

4.3.1. Morfolojik ve organoleptik özellikler

Zencefil, homojen toz şeklinde satın alınmıştır. Zencefilin kokusu, karakteristik aromatik; tadı ise keskin ve aromatiktir. Rengi genel olarak soluk sarıdan kahverengiye dönüktür. D aktarı diğer aktarlara göre daha parlak sarı renktedir (Şekil 4.10).

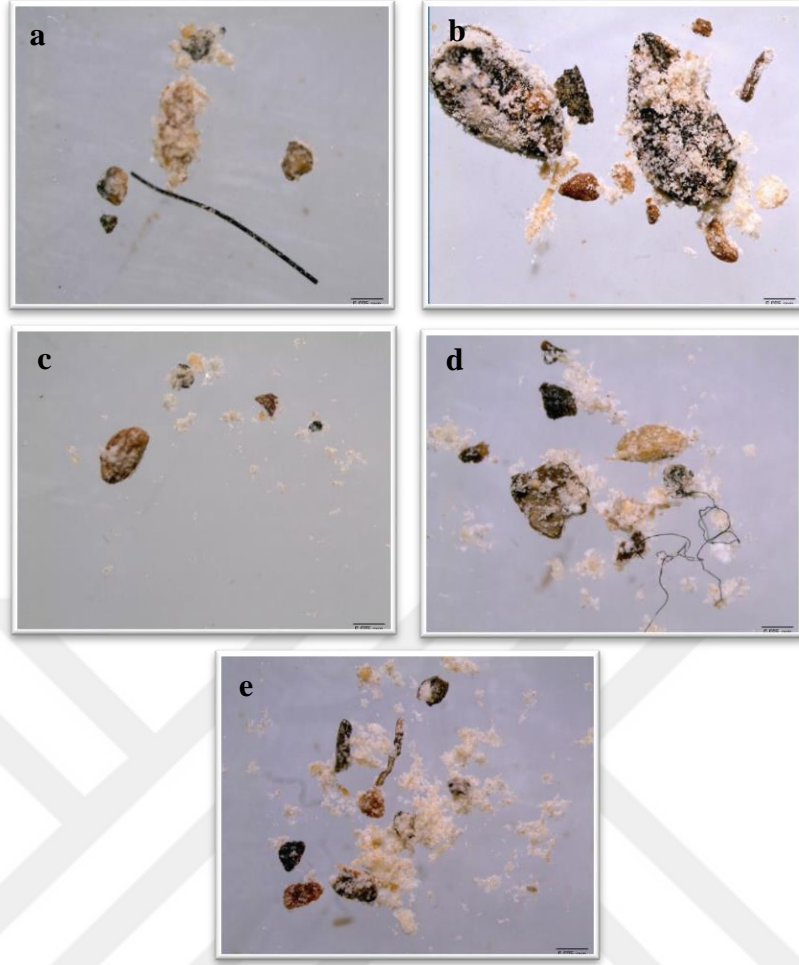


Şekil 4.10 : Satın alınan zencefil örneklerinin makroskobik görüntüleri **a)** A aktarı, **b)** B aktarı, **c)** C aktarı, **d)** D aktarı, **e)** E aktarı.



Şekil 4.11 : Satın alınan zencefil örneklerinin mikroskopik görüntüleri (x0,8 büyütme) **a)** A aktarı, **b)** B aktarı, **c)** C aktarı, **d)** D aktarı, **e)** E aktarı.

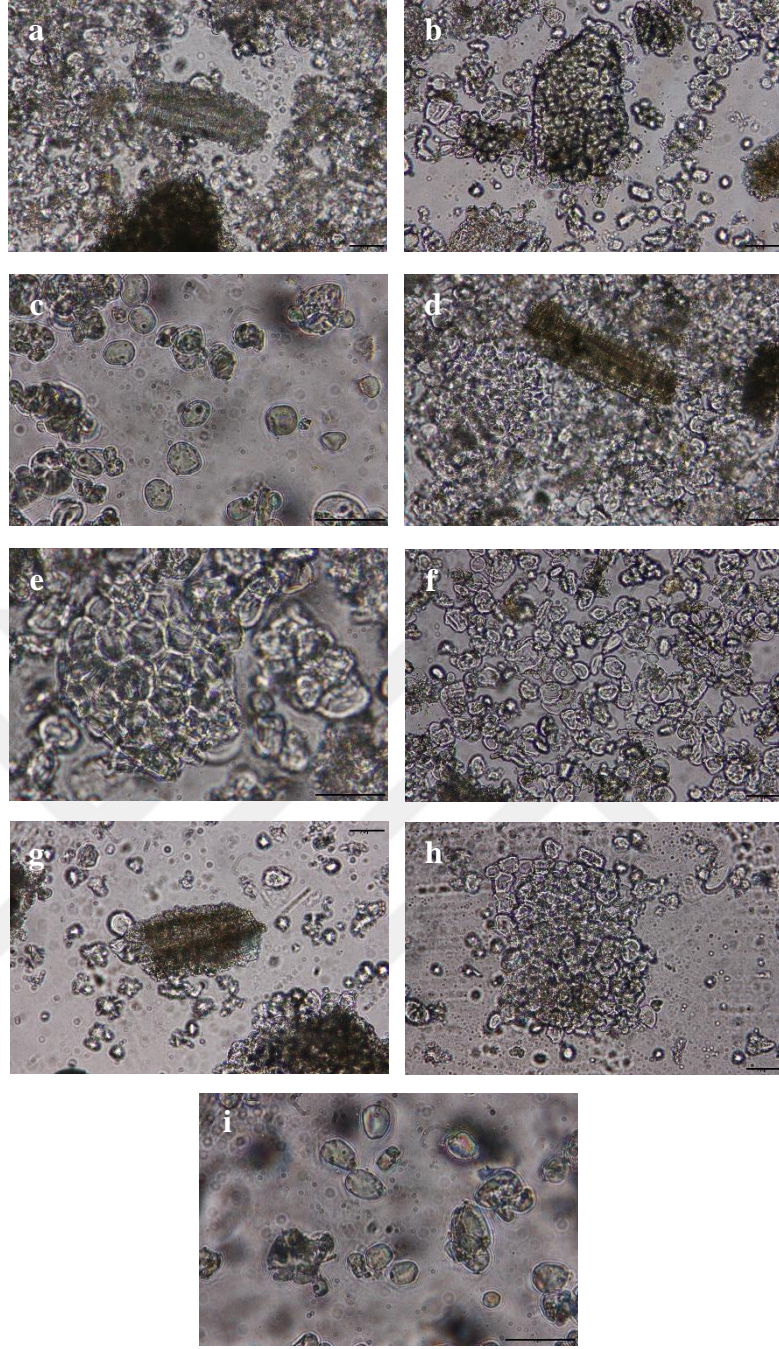
Zencefilin içeriğindeki yabancı maddeler mikroskop yardımıyla tespit edilmiş ve fotoğraflanmıştır. Yabancı madde görüntüleri $\times 2$ büyütme ile incelenmiştir. A, D ve E aktarlarından alınan zencefilde ip ve başka bitki parçalarına rastlanılmıştır. B ve C aktarlarından alınan zencefilde çok sayıda başka bitki parçalarına rastlanılmıştır (Şekil 4.12).



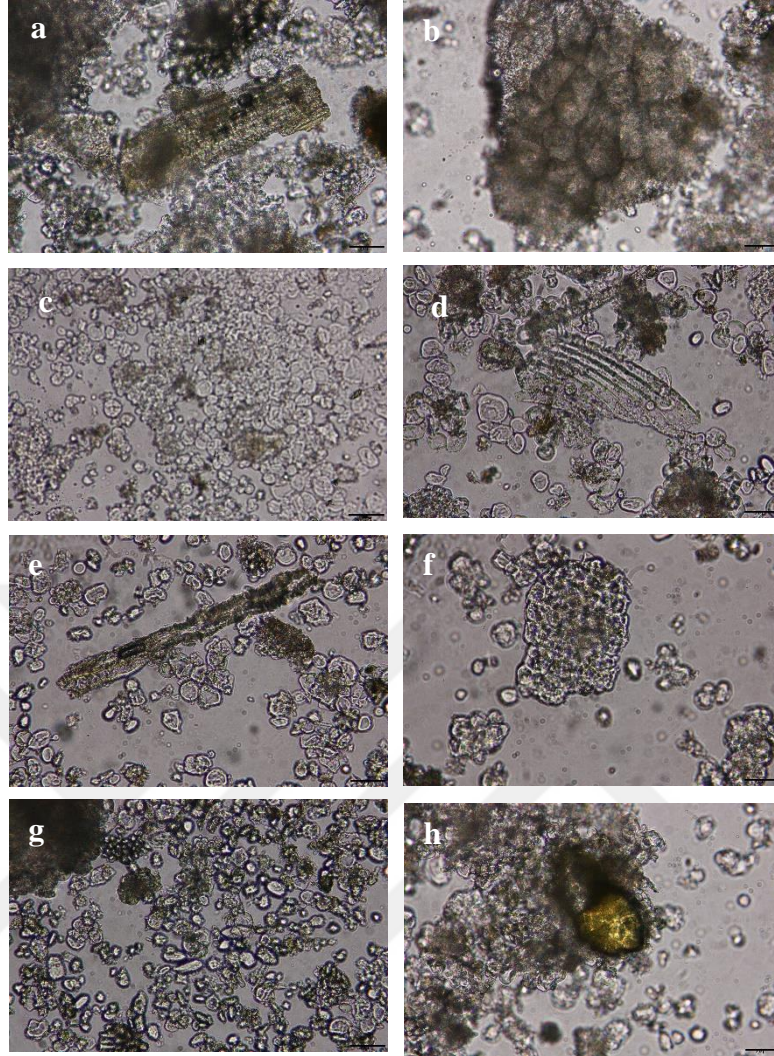
Şekil 4.12 : Satın alınan zencefil örneklerindeki yabancı maddelerin mikroskopik görüntüleri (x2 büyütme) **a)** A aktarı, **b)** B aktarı, **c)** C aktarı, **d)** D aktarı, **e)** E aktarı.

4.3.2. Anatomik özellikler

Zencefil mikroskopla incelendiğinde A aktarında iletim demetleri, mantar hücreleri, parankima dışında nişasta taneleri gözlenmiştir. B aktarında iletim demetleri, mantar hücreleri, parankima dışında nişasta taneleri gözlenmiştir. C aktarında iletim demetleri, mantar hücreleri, parankima dışında nişasta taneleri gözlenmiştir (Şekil 4.13). D aktarında iletim demetleri, mantar hücreleri, parankima dışında nişasta taneleri, lifler gözlenmiştir. E aktarında iletim demetleri, mantar hücreleri, parankima dışında nişasta taneleri, salgı hücresi gözlenmiştir (Şekil 4.14).



Şekil 4.13 : Satın alınan zencefil örneklerinin anatomik görüntüleri **A Aktarı: a) ×20** İletim demetleri **b) ×20** Mantar hücreleri **c) ×40** Parankima dışında nişasta taneleri **B Aktarı: d) ×20** İletim demetleri **e) ×40** Mantar hücreleri **f) ×20** Parankima dışında nişasta taneleri **C Aktarı: g) ×20** İletim demetleri **h) ×20** Mantar hücreleri **i) ×40** Parankima dışında nişasta taneleri.




Şekil 4.14 : Satın alınan zencefil örneklerinin anatomik görüntüleri **D Aktarı:** **a)** ×20 İletim demetleri **b)** ×20 Mantar hücreleri **c)** ×10 Parankima dışında nişasta taneleri **d)** ×20 Lifler **E Aktarı:** **e)** ×20 İletim demetleri **f)** ×20 Mantar hücreleri **g)** ×20 Parankima dışında nişasta taneleri **h)** ×20 Salgı hücresi.

4.4. Kırmızı biber (*Capsicum annuum* L.)

4.4.1. Morfolojik ve organoleptik özellikler

Kırmızı biber; A, B, C ve D aktarlarında irili ufaklı kaba toz şeklinde, E aktarında ise homojen toz şeklinde satın alınmıştır. Kırmızı biberin tadı, kendine has, karakteristik ve acımsıdır. Kokusu kendine has ve keskindir. Rengi ise kırmızı tonlarındadır. Aktarların kırmızı biberi öğütme oranları farklılık göstermektedir. E aktarı diğer aktarlara göre kırmızı biberi daha fazla öğütmüştür ve daha parlak kırmızı renktedir. C aktarı ise daha koyu kırmızıdır (Şekil 4.15).




Şekil 4.15 : Satın alınan kırmızı biber örneklerinin makroskobik görüntüleri **a)** A aktarı, **b)** B aktarı, **c)** C aktarı, **d)** D aktarı, **e)** E aktarı.




Şekil 4.16 : Satın alınan kırmızı biber örneklerinin mikroskopik görüntüleri ($\times 0,8$ büyütme) **a)** A aktarı, **b)** B aktarı, **c)** C aktarı, **d)** D aktarı, **e)** E aktarı.

Kırmızı biberin içeriğindeki yabancı maddeler mikroskop yardımıyla tespit edilmiş ve fotoğraflanmıştır. Yabancı madde görüntüleri A, C, D ve E aktarında $\times 0,8$ büyütme ile B aktarında ise $\times 2$ büyütme ile incelenmiştir. A aktarından alınan kırmızı biberde başka bitkiye ait parçalar, ip ve küçük odun parçalarına rastlanılmıştır. B aktarından alınan kırmızı biberde çok sayıda başka bitki parçalarına rastlanılmıştır. C ve D aktarlarından alınan kırmızı biberde başka bitkiye ait parçalar, küçük odun parçası ve tüy parçasına rastlanılmıştır. E aktarından alınan kırmızı biberde başka bitkiye ait parçalar ve ip parçasına rastlanılmıştır (Şekil 4.17). Tüm baharatlar oda koşullarında saklanmıştır ama diğer baharatlara göre kırmızı biberin daha erken küflendiği görülmüştür. Kırmızı biber satın alındıktan 2-3 hafta sonra küflenmeye başlamıştır. Küflenmenin hızı E aktarında oldukça belirgindir (Şekil 4.18).



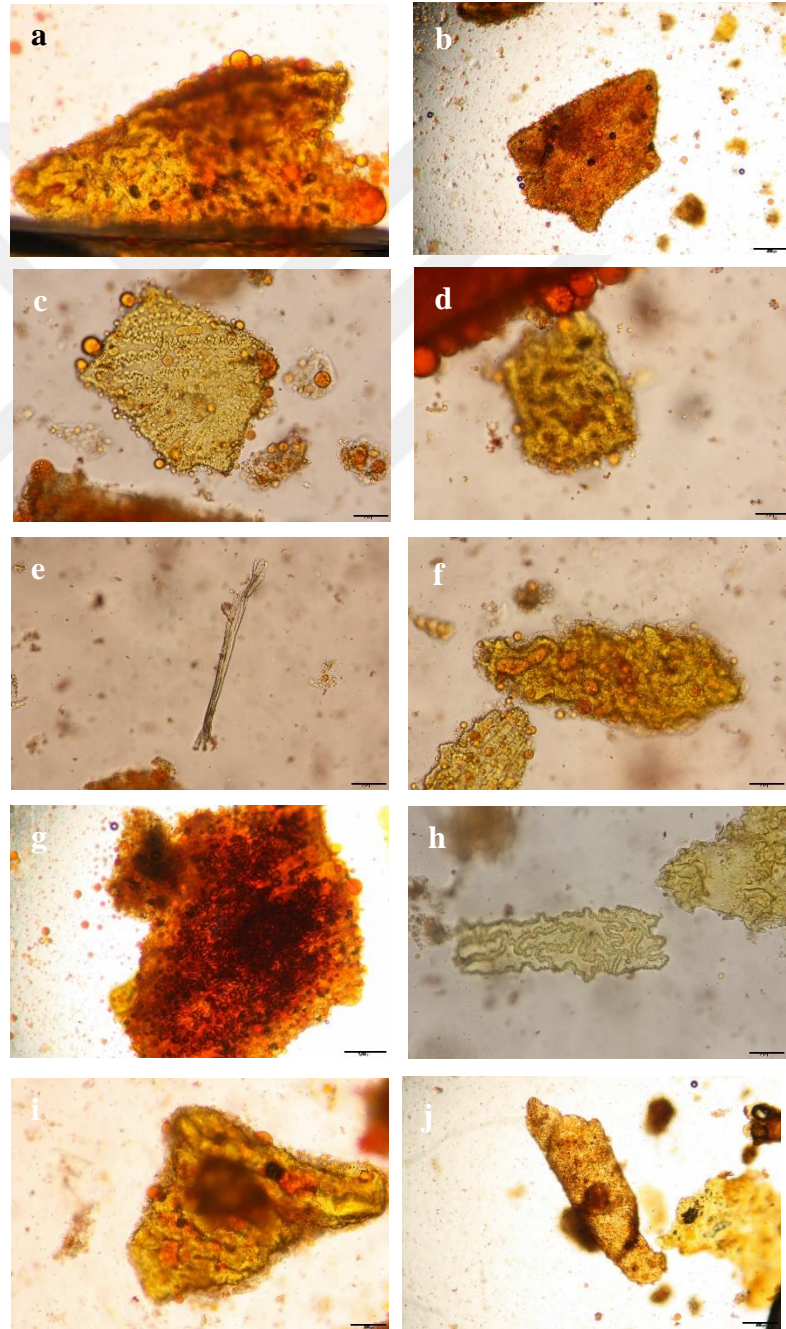
Şekil 4.17 : Satın alınan kırmızı biber örneklerindeki yabancı maddelerin mikroskopik görüntüleri **a)** A aktarı (x0,8 büyütme), **b)** B aktarı (x2 büyütme), **c)** C aktarı (x0,8 büyütme), **d)** D aktarı (x0,8 büyütme), **e)** E aktarı (x0,8 büyütme).

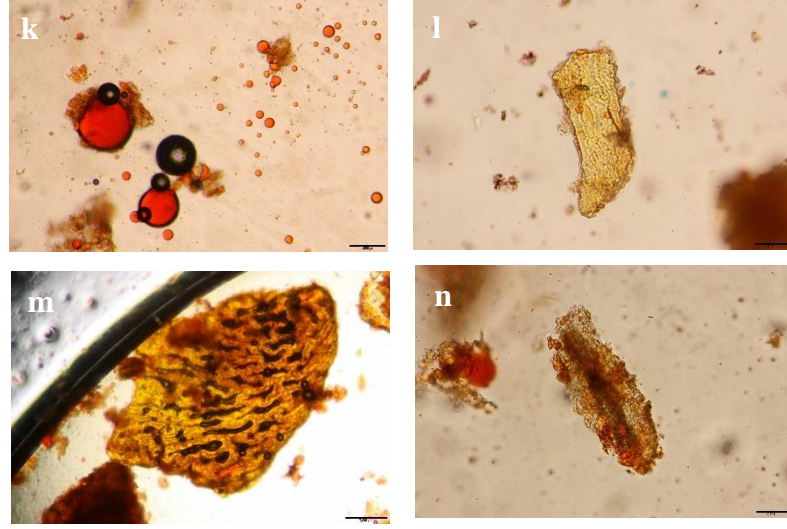


Şekil 4.18 : Satın alınan kırmızı biberin küf görüntüleri.

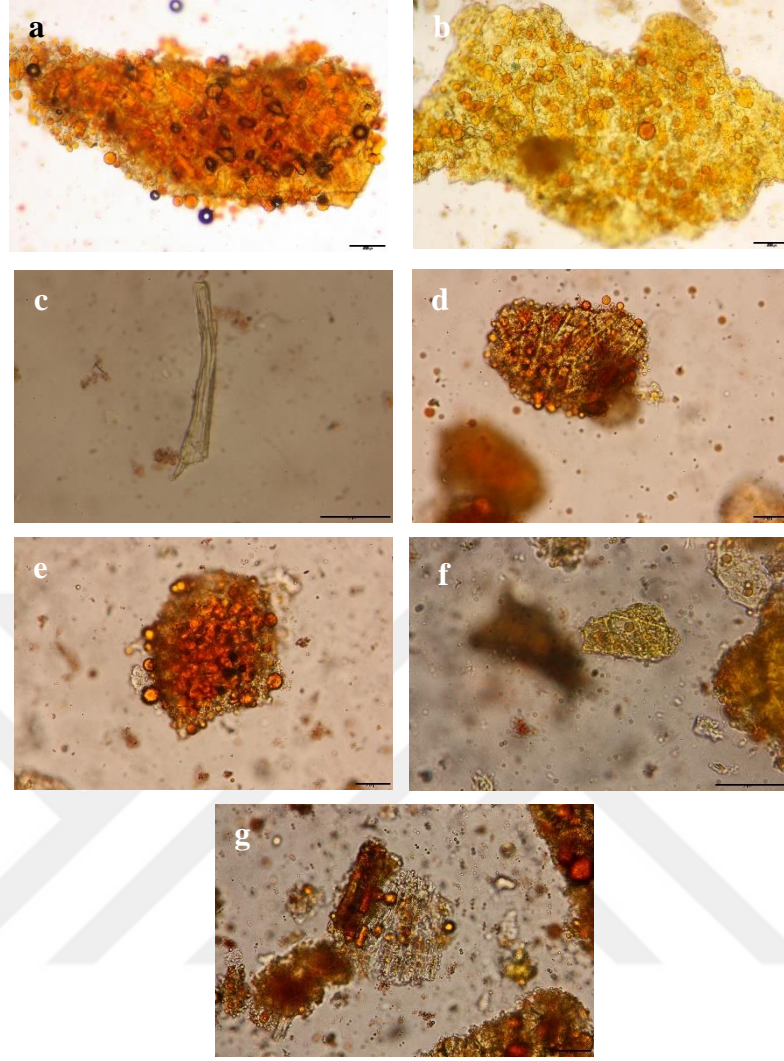
4.4.2. Anatomik özellikler

Kırmızı biber mikroskofta incelendiğinde A aktarında ekzokarp, yağ damlacıkları ve karotenoidler, iç epiderma, tohum kabuğu, tüy gözlenmiştir. B aktarında ekzokarp, yağ damlacıkları ve karotenoidler, iç epiderma, tohum kabuğu gözlenmiştir. C aktarında ekzokarp, yağ damlacıkları ve karotenoidler, iç epiderma, tohum kabuğu, iletim demetleri gözlenmiştir (Şekil 4.19). D aktarında ekzokarp, yağ damlacıkları ve karotenoidler, tüy gözlenmiştir. E aktarında ekzokarp, yağ damlacıkları ve karotenoidler, iç epiderma, billur kumu gözlenmiştir (Şekil 4.20).





Şekil 4.19 : Satın alınan kırmızı biber örneklerinin anatomik görüntüleri **A Aktarı a)** $\times 10$ Ekzokarp **b)** $\times 10$ Yağ damlacıkları ve karotenoidler **c)** $\times 20$ İç epiderma **d)** $\times 20$ Tohum kabuğu **e)** $\times 20$ Tüy **B Aktarı: f)** $\times 20$ Ekzokarp **g)** $\times 4$ Yağ damlacıkları ve karotenoidler **h)** $\times 20$ İç epiderma **i)** $\times 10$ Tohum kabuğu **C Aktarı: j)** $\times 10$ Ekzokarp **k)** $\times 10$ Yağ damlacıkları ve karotenoidler **l)** $\times 20$ İç epiderma **m)** $\times 4$ Tohum kabuğu **n)** $\times 20$ İletim demetleri.




Şekil 4.20 : Satın alınan kırmızı biber örneklerinin anatomik görüntüleri **D Aktarı:** a) ×10 Ekzokarp b) ×10 Yağ damlacıkları ve karotenoidler c) ×40 Tüy **E Aktarı:** d) ×20 Ekzokarp e) ×20 Yağ damlacıkları ve karotenoidler f) ×40 İç epiderma g) ×20 Billur kumu.

4.5. Kara biber (*Piper nigrum* L.)

4.5.1. Morfolojik ve organoleptik özellikler

Kara biber, homojen ince toz şeklinde satın alınmıştır. Kara biberin tadı keskin ve acımsıdır. Kokusu kendine özgü ve keskindir. Koklandığında burun ve boğazı keskin bir şekilde yakar. Rengi ise kahverengiden siyaha dönüktür (Şekil 4.21).

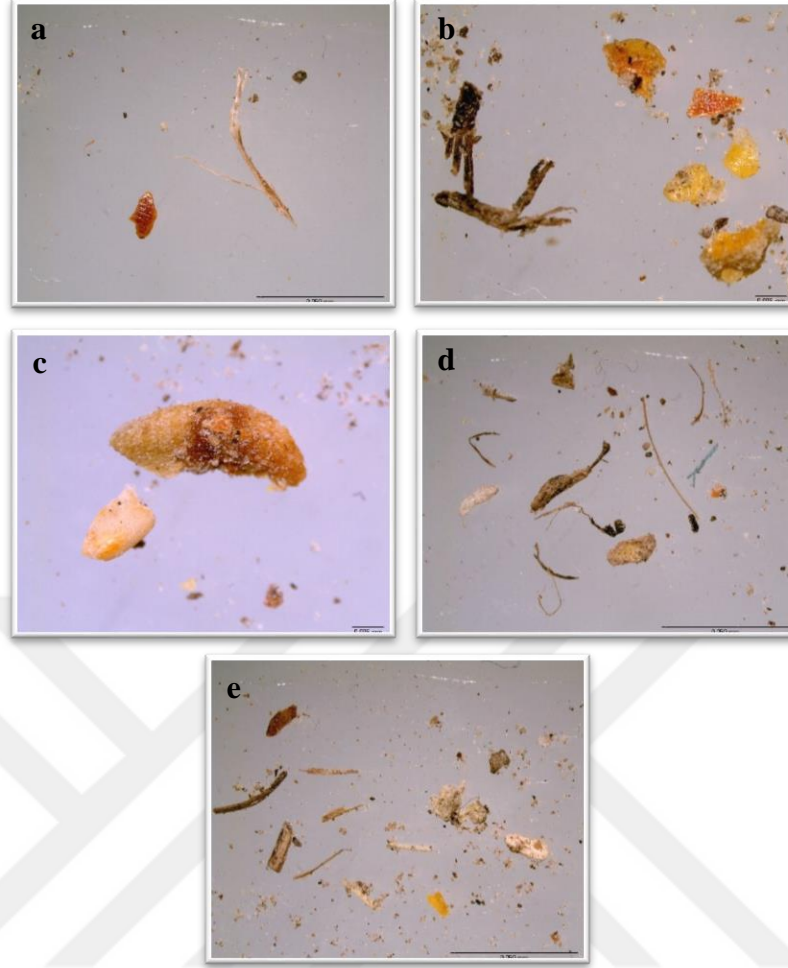


Şekil 4.21 : Satın alınan kara biber örneklerinin makroskobik görüntüleri **a)** A aktarı, **b)** B aktarı, **c)** C aktarı, **d)** D aktarı, **e)** E aktarı.



Şekil 4.22 : Satın alınan kara biber örneklerinin mikroskopik görüntüleri ($\times 0,8$ büyütme) **a)** A aktarı, **b)** B aktarı, **c)** C aktarı, **d)** D aktarı, **e)** E aktarı.

Kara biberin içeriğindeki yabancı maddeler mikroskop yardımıyla tespit edilmiş ve fotoğraflanmıştır. Yabancı madde görüntüleri A, D ve E aktarlarında $\times 0,8$ büyütme ile B aktarında ise $\times 2$ büyütme ile incelenmiştir. A ve E aktarlarından alınan kara biberde başka bitkiye ait parçalara ve küçük odun parçalarına rastlanılmıştır. B aktarından alınan kara biberde çok sayıda başka bitki parçalarına rastlanılmıştır. D aktarından alınan kara biberde başka bitkiye ait parçalar, küçük odun parçaları ve tüy parçalarına rastlanılmıştır. C aktarında herhangi bir yabancı maddeye rastlanılmamıştır (Şekil 4.23).





Şekil 4.23 : Satın alınan kara biber örneklerindeki yabancı maddelerin mikroskobik görüntüleri **a)** A aktarı (x0,8 büyütme), **b)** B aktarı (x2 büyütme), **c)** B aktarı (x2 büyütme), **d)** D aktarı (x0,8 büyütme), **e)** E aktarı (x0,8 büyütme).

4.5.2. Anatomik özellikler


Kara biber mikroskopta incelendiğinde A aktarında güçlü kalın duvarlı taş hücreler, ortada endokarp hücreleri, dış mezokarptan ayrılmış taş hücreleri, yağ hücreli mezokarpın parankimasi, iletim demeti parçası, yüzey görünümünde pigment ve kalsiyum oksalat kristalleri (druz) içeren iki tabakalı taş hücreleri gözlenmiştir. B aktarında güçlü kalın duvarlı taş hücreler, aşağıdan görülen endokarp hücreleri, yukarıdan görülen endokarp, yoğun şekilde sıkıştırılmış nişasta kütleleri ve bazı seyrek nişasta tanelerini içeren dış besi doku hücreleri, altta yatan renk tabakalı endokarp hücreleri, iletim demeti parçası gözlenmiştir. C aktarında dış mezokarptan ayrılmış taş hücreleri, ortada endokarp hücreleri, güçlü kalın duvarlı taş hücreleri, tohum kabuğunun endokarp tabakası, altta yatan renk tabakalı endokarp hücreleri, yağ hücreli

mezokarpın parankiması gözlenmiştir (Şekil 4.24). D aktarında altta yatan renk tabakalı endokarp hücreleri, ortada endokarp hücreleri, yukarıdan görülen endokarp, saptan lifli taş hücreleri, iletim demeti parçası gözlenmiştir. E aktarında güçlü kalın duvarlı taş hücreleri, aşağıdan görülen endokarp hücreleri, yukarıdan görülen endokarp, dış mezokarptan ayrılmış taş hücreleri, yağ hücreli mezokarpın parankiması, iletim demeti parçası, yoğun şekilde sıkıştırılmış nişasta kütleleri ve bazı seyrek nişasta tanelerini içeren dış besi doku hücreleri gözlenmiştir (Şekil 4.25).





Şekil 4.24 : Satın alınan kara biber örneklerinin anatomik görüntüleri **A Aktarı:** **a)** $\times 20$ Güçlü kalın duvarlı taş hücreleri **b)** $\times 40$ Ortada endokarp hücreleri **c)** $\times 40$ Dış mezokarptan ayrılmış taş hücreleri **d)** $\times 40$ Yağ hücreli mezokarpın parankiması **e)** $\times 40$ İletim demeti parçası **f)** $\times 40$ Yüzey görünümünde pigment ve kalsiyum oksalat kristalleri (druz) içeren iki tabakalı taş hücreleri **B Aktarı:** **g)** $\times 20$ Güçlü kalın duvarlı taş hücreleri **h)** $\times 20$ Aşağıdan görülen endokarp hücreleri **i)** $\times 20$ Yukarıdan görülen endokarp **j)** $\times 10$ Yoğun şekilde sıkıştırılmış nişasta kütleleri ve bazı seyrek nişasta tanelerini içeren dış besi doku hücreleri **k)** $\times 20$ Altta yatan renk tabakalı endokarp hücreleri **l)** $\times 20$ İletim demeti parçası **C Aktarı:** **m)** $\times 40$ Dış mezokarptan ayrılmış taş hücreleri **n)** $\times 40$ Ortada endokarp hücreleri **o)** $\times 20$ Güçlü kalın duvarlı taş hücreleri **p)** $\times 20$ Tohum kabuğunun endokarp tabakası **r)** $\times 40$ Altta yatan renk tabakalı endokarp hücreleri **s)** $\times 40$ Yağ hücreli mezokarpın parankiması.




Şekil 4.25 : Satın alınan kara biber örneklerinin anatomik görüntüleri **D Aktarı:** **a)** $\times 10$ Altta yatan renk tabakalı endokarp hücreleri **b)** $\times 20$ Ortada endokarp hücreleri **c)** $\times 20$ Yukarıdan görülen endokarp **d)** $\times 40$ Saptan lifli taş hücreleri **e)** $\times 40$ İletim demeti parçası **E Aktarı:** **f)** $\times 20$ Güçlü kalın duvarlı taş hücreleri **g)** $\times 40$ Aşağıdan görülen endokarp hücreleri **h)** $\times 20$ Yukarıdan görülen endokarp **i)** $\times 40$ Dış mezokarptan ayrılmış taş hücreleri **j)** $\times 40$ Yağ hücreli mezokarpın parankiması **k)**

×40 İletim demeti parçası D) ×40 Yoğun şekilde sıkıştırılmış nişasta kütleleri ve bazı seyrek nişasta tanelerini içeren dış besi doku hücreleri.

4.6. Kişniş (*Coriandrum sativum* L.)

4.6.1. Morfolojik ve organoleptik özellikler

Kişniş; A aktarında heterojen kalın toz şeklinde, B, C, D ve E aktarlarında ise homojen ince toz şeklinde satın alınmıştır. Kişnişin tadı kendine has, aromatik ve karakteristiktir. Kokusu keskin ve kendine özgüdür. Kişnişin meyvesi kahverengi olmasından dolayı öğütülmüş kişnişin de kahverengi olması beklenmektedir. İncelediğimiz aktarlarda kişnişin kahverengi tonlarında olduğu saptanmıştır. A aktarı diğer aktarlara göre kişnişi daha az öğütmüştür (Şekil 4.26).

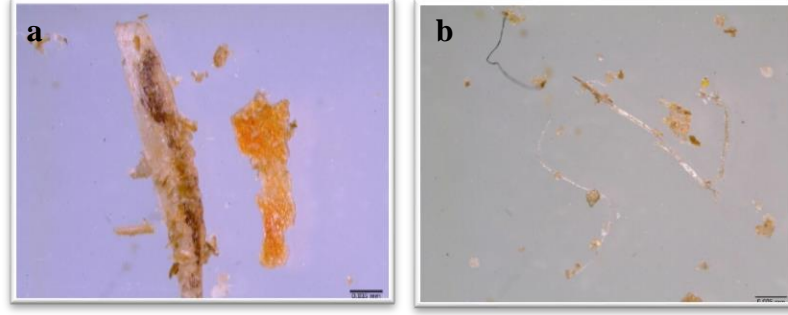


Şekil 4.26 : Satın alınan kişniş örneklerinin makroskobik görüntüleri a) A aktarı, b) B aktarı, c) C aktarı, d) D aktarı, e) E aktarı.



Şekil 4.27 : Satın alınan kişniş örneklerinin mikroskobik görüntüleri (x0,8 büyütme)
a) A aktarı, b) B aktarı, c) C aktarı, d) D aktarı, e) E aktarı.


Kişnişin içeriğindeki yabancı maddeler mikroskop yardımıyla tespit edilmiş ve fotoğraflanmıştır. Yabancı madde görüntüleri B aktarında 0,8 büyütme ile D aktarında ise $\times 2$ büyütme ile incelenmiştir. A, C ve E aktarlarından alınan kişnişte herhangi bir yabancı maddeye rastlanılmamıştır. B aktarından alınan kişnişte başka bir bitkiye ait parçalara rastlanılmıştır. D aktarından alınan kişnişte ise tüylere rastlanılmıştır (Şekil 4.28).




Şekil 4.28 : Satın alınan kişniş örneklerindeki yabancı maddelerin mikroskobik görüntüleri **a)** B aktarı (x0,8 büyütme) **b)** D aktarı (x2 büyütme).


4.6.2. Anatomik özellikler

Kişniş mikroskopta incelendiğinde A aktarında ekzokarp, endokarp, iletim demetleri, mezokarpta sklerenkima demetleri gözlenmiştir. B aktarında ekzokarp, iletim demetleri, mezokarpta sklerenkima demetleri, endosperma ve kahverengi tohum kabuğu gözlenmiştir. C aktarında ekzokarp, endokarp, mezokarpta sklerenkima demetleri, kristal gözlenmiştir (Şekil 4.29). D aktarında ekzokarp, endokarp, iletim demetleri, mezokarpta sklerenkima demetleri, endosperma ve kahverengi tohum kabuğu, nişasta gözlenmiştir. E aktarında ekzokarp, endokarp, iletim demetleri, mezokarpta sklerenkima demetleri gözlenmiştir (Şekil 4.30).





Şekil 4.29 : Satın alınan kişniş örneklerinin anatomik görüntüleri **A Aktarı:** **a)** $\times 40$ Ekzokarp **b)** $\times 10$ Endokarp **c)** $\times 10$ İletim demetleri **d)** $\times 40$ Mezokarpta sklerenkima demetleri **B Aktarı:** **e)** $\times 40$ Ekzokarp **f)** $\times 20$ İletim demetleri **g)** $\times 10$ Mezokarpta sklerenkima demetleri **h)** $\times 20$ Endosperma ve kahverengi tohum kabuğu **C Aktarı:** **i)** $\times 40$ Ekzokarp **j)** $\times 10$ Endokarp **k)** $\times 20$ Mezokarpta sklerenkima demetleri **l)** $\times 10$ Kristal.




Şekil 4.30 : Satın alınan kışniş örneklerinin anatomik görüntüleri **D Aktarı:** **a)** ×20 Ekzokarp **b)** ×10 Endokarp **c)** ×20 İletim demetleri **d)** ×20 Mezokarpta sklerenkima demetleri **e)** ×10 Endosperma ve kahverengi tohum kabuğu **f)** ×20 Nişasta **E Aktarı:** **g)** ×20 Ekzokarp **h)** ×10 Endokarp **i)** ×20 İletim demetleri **j)** ×20 Mezokarpta sklerenkima demetleri.

4.7. Zerdeçal (*Curcuma longa* L.)

4.7.1. Morfolojik ve organoleptik özellikler

Zerdeçal, homojen ince toz şeklinde satın alınmıştır. Zerdeçalın kokusu aromatik; tadı, sıcak aromatik ve acıdır. Drog çiğnendiği zaman tükürüğü sarıya boyamıştır. 5 aktardan alınan zerdeçal örnekleri parlak sarı renge sahiptir. Ama D aktarında zerdeçalın rengi daha koyudur. Öğütülme miktarları birbirlerine yakındır (Şekil 4.31).

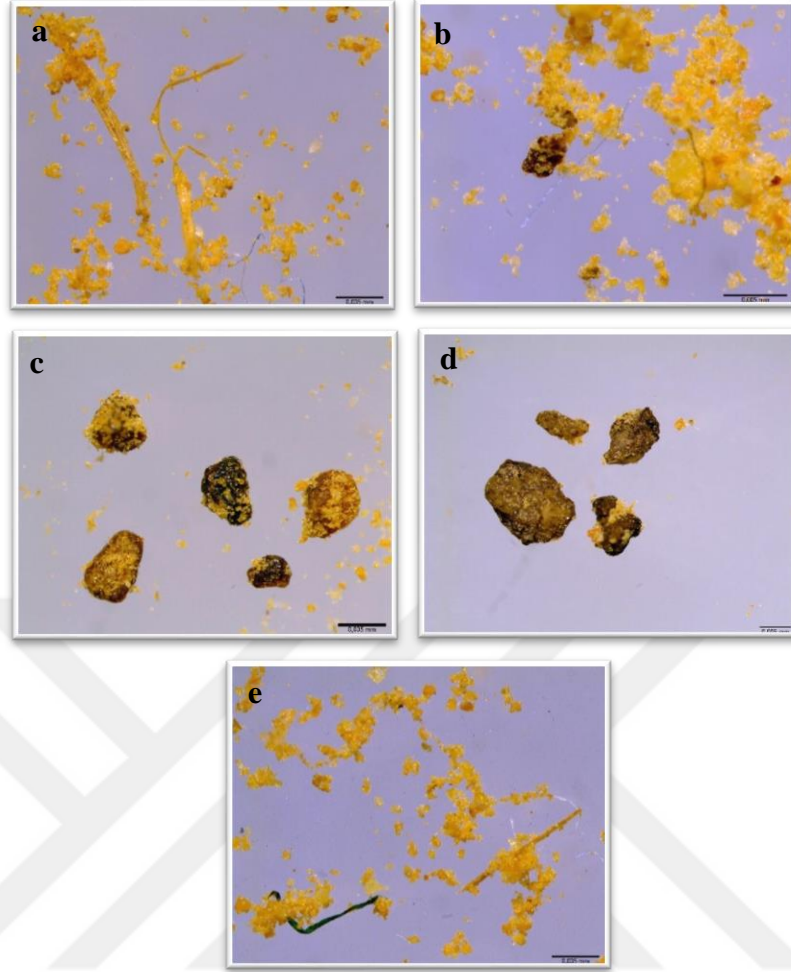


Şekil 4.31 : Satın alınan zerdeçal örneklerinin makroskobik görüntüleri **a)** A aktarı, **b)** B aktarı, **c)** C aktarı, **d)** D aktarı, **e)** E aktarı.



Şekil 4.32 : Satın alınan zerdeçal örneklerinin mikroskopik görüntüleri (x0,8 büyütme) **a)** A aktarı, **b)** B aktarı, **c)** C aktarı, **d)** D aktarı, **e)** E aktarı.

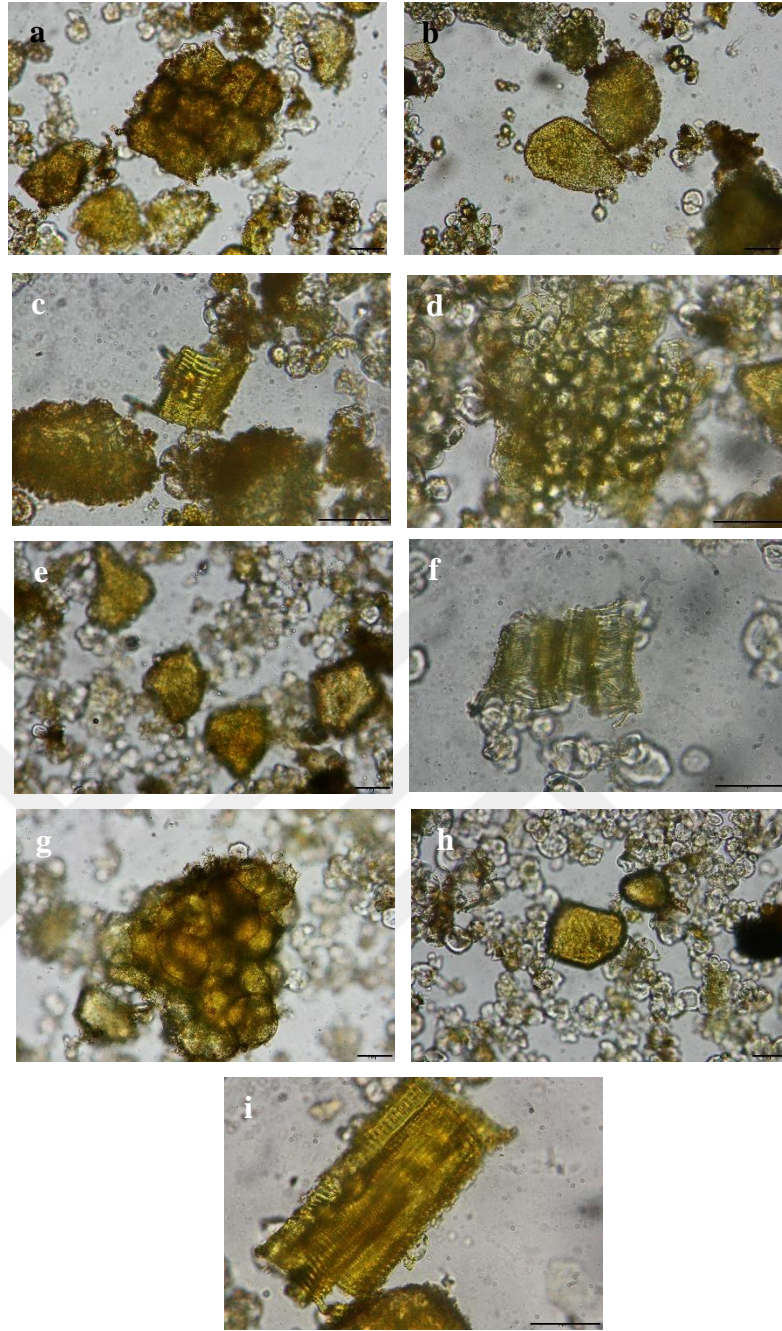
Zerdeçalın içeriğindeki yabancı maddeler mikroskop yardımıyla tespit edilmiş ve fotoğraflanmıştır. Yabancı madde görüntüleri A, C ve E aktarlarında $\times 3$ büyütme, B aktarında $\times 4$ büyütme, D aktarında $\times 2$ büyütme ile incelenmiştir. A aktarından alınan zerdeçalda ip ve tüye rastlanılmıştır. B aktarından alınan zerdeçalda başka bitkiye ait parçalara ve ipe rastlanılmıştır. C ve D aktarlarından alınan zerdeçalda başka bitkiye ait parçalara rastlanılmıştır. E aktarından alınan zerdeçalda ip ve küçük odun parçasına rastlanılmıştır (Şekil 4.33).



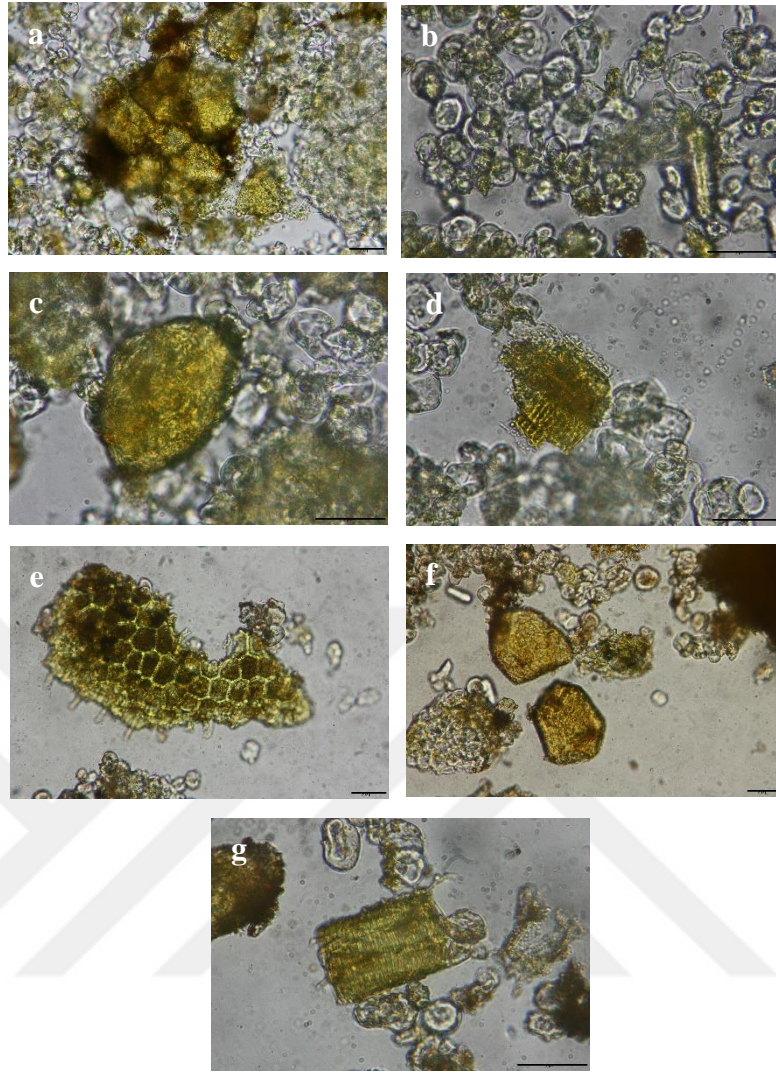
Şekil 4.33 : Satın alınan zerdeçal örneklerindeki yabancı maddelerin mikroskopik görüntüleri **a)** A aktarı (x3 büyütme) **b)** B aktarı (x4 büyütme) **c)** C aktarı (x3 büyütme) **d)** D aktarı (x2 büyütme) **e)** E aktarı (x3 büyütme).

4.7.2. Anatomik özellikler

Zerdeçal mikroskopta incelendiğinde A aktarında mantar, jelatinleşmiş nişasta taşıyan parankima hücreleri, iletim demetleri gözlenmiştir. B aktarında mantar, jelatinleşmiş nişasta taşıyan parankima hücreleri, iletim demetleri gözlenmiştir. C aktarında mantar, jelatinleşmiş nişasta taşıyan parankima hücreleri, iletim demetleri gözlenmiştir (Şekil 4.34). D aktarında mantar, parankima etrafında uçucu yağ damlacıkları, jelatinleşmiş nişasta taşıyan parankima hücreleri, iletim demetleri gözlenmiştir. E aktarında mantar, jelatinleşmiş nişasta taşıyan parankima hücreleri, iletim demetleri gözlenmiştir (Şekil 4.35).



Şekil 4.34 : Satın alınan zerdeçal örneklerinin anatomik görüntüleri **A Aktarı:** a) $\times 20$ Mantar b) $\times 20$ Jelatinleşmiş nişasta taşıyan parankima hücreleri c) $\times 40$ İletim demetleri **B Aktarı:** d) $\times 40$ Mantar e) $\times 20$ Jelatinleşmiş nişasta taşıyan parankima hücreleri f) $\times 40$ İletim demetleri **C Aktarı:** g) $\times 20$ Mantar h) $\times 20$ Jelatinleşmiş nişasta taşıyan parankima hücreleri i) $\times 40$ İletim demetleri.



Şekil 4.35 : Satın alınan zerdeçal örneklerinin anatomik görüntüleri **D Aktarı:** a) $\times 20$ Mantar b) $\times 20$ Parankima etrafında uçucu yağ damlacıkları c) $\times 40$ Jelatinleşmiş nişasta taşıyan parankima hücreleri d) $\times 40$ İletim demetleri **E Aktarı:** e) $\times 20$ Mantar f) $\times 20$ Jelatinleşmiş nişasta taşıyan parankima hücreleri g) $\times 40$ İletim demetleri.

4.8. Biberiye (*Rosmarinus officinalis* L.)

Biberiye örnekleri, tez çalışması için seçilen 5 aktarın 4 tanesinde bulunmuştur.


4.8.1. Morfolojik ve organoleptik özellikler

Biberiye, irili ufaklı heterojen kılçık yapraklar şeklinde satın alınmıştır. Biberiye yaprakları 1-4 cm uzunluğunda ve 2-4 mm genişliğindedir (Şekil 4.37). Biberiyenin kokusu kuvvetli aromatiktir; tadı ise keskin aromatik, kafurlu ve acıdır. Rengi koyu yeşil tonlarındadır. C aktarından alınan biberiyenin rengi yeşilden kahverengiye

dönüktür. Boyutları farklılık göstermektedir. B aktarında diğer aktarlara göre biberiyenin uzunluğu daha kısadır ve rengi soluk yeşildir (Şekil 4.36).



Şekil 4.36 : Satın alınan biberiyeni örneklerinin makroskobik görüntüleri **a)** A aktarı, **b)** B aktarı, **c)** C aktarı, **d)** E aktarı.



Şekil 4.37 : Satın alınan biberiyeni örnek tanelerinin mikroskobik görüntüleri (x0,8 büyütme) **a)** A aktarı, **b)** B aktarı, **c)** C aktarı, **d)** E aktarı.

Biberiyenin içeriğindeki yabancı maddeler tespit edilmiş, telefon kamerası ve mikroskop ile fotoğrafları çekilmiştir. A aktarından alınan biberiyede başka bitkiye ait parçalara (*Erica* spp. yaprakları ve tespit edilemeyen diğer bitki parçaları, meyve ve tohumlar), sümüklü böcek kabuğuna ve küçük odun parçalarına rastlanılmıştır. B aktarından alınan biberiyede küçük odun parçalarına rastlanılmıştır. C ve E aktarlarından alınan biberiyede başka bitkiye ait parçalara ve küçük odun parçalarına rastlanılmıştır (Şekil 4.38).

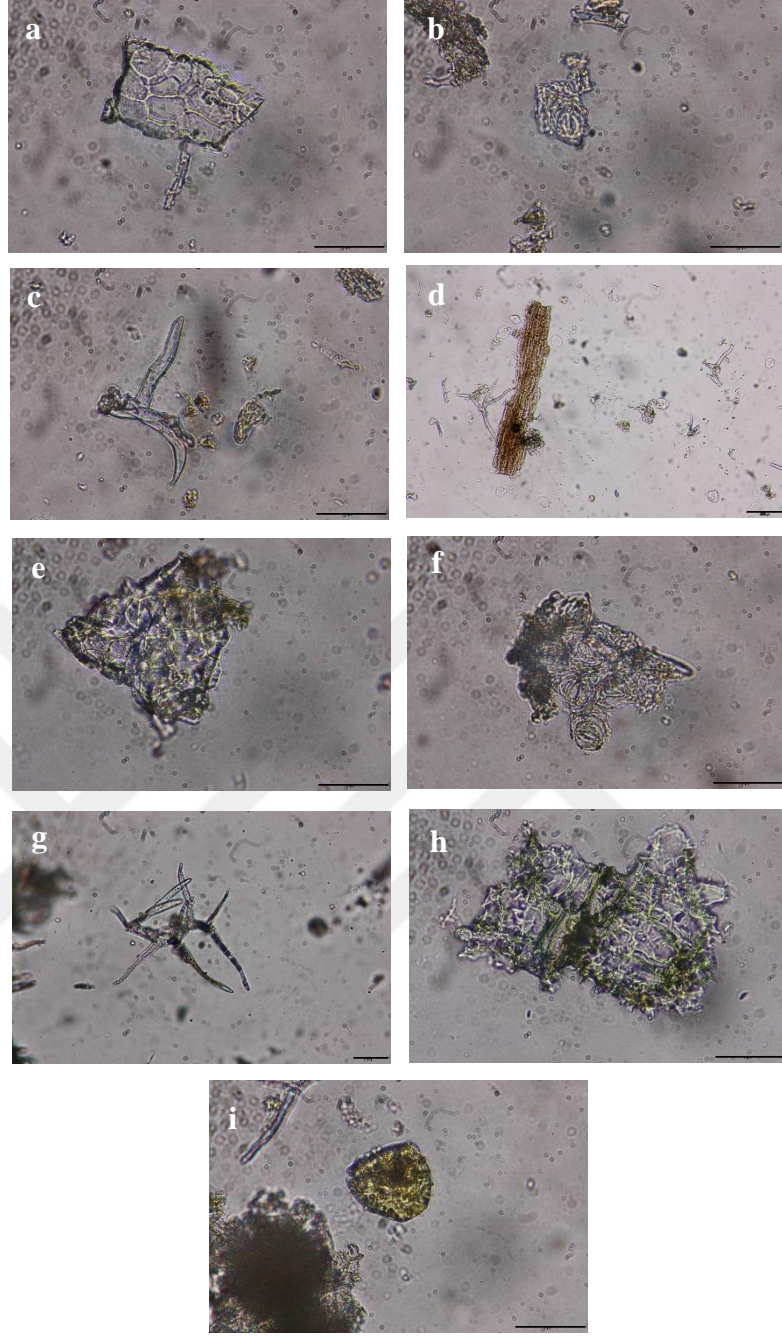
A aktarından alınan biberiye örneğinde başka bitkiye ait parçaların (*Erica* spp. yaprakları ve tespit edilemeyen diğer bitki parçaları, meyve ve tohumlar) mikroskop yardımıyla görüntüleri çekilmiştir. A, B, C ve E aktarlarından alınan biberiyede bulunan diğer yabancı maddelerin görüntüleri telefon kamerası ile çekilmiştir (Şekil 4.38).



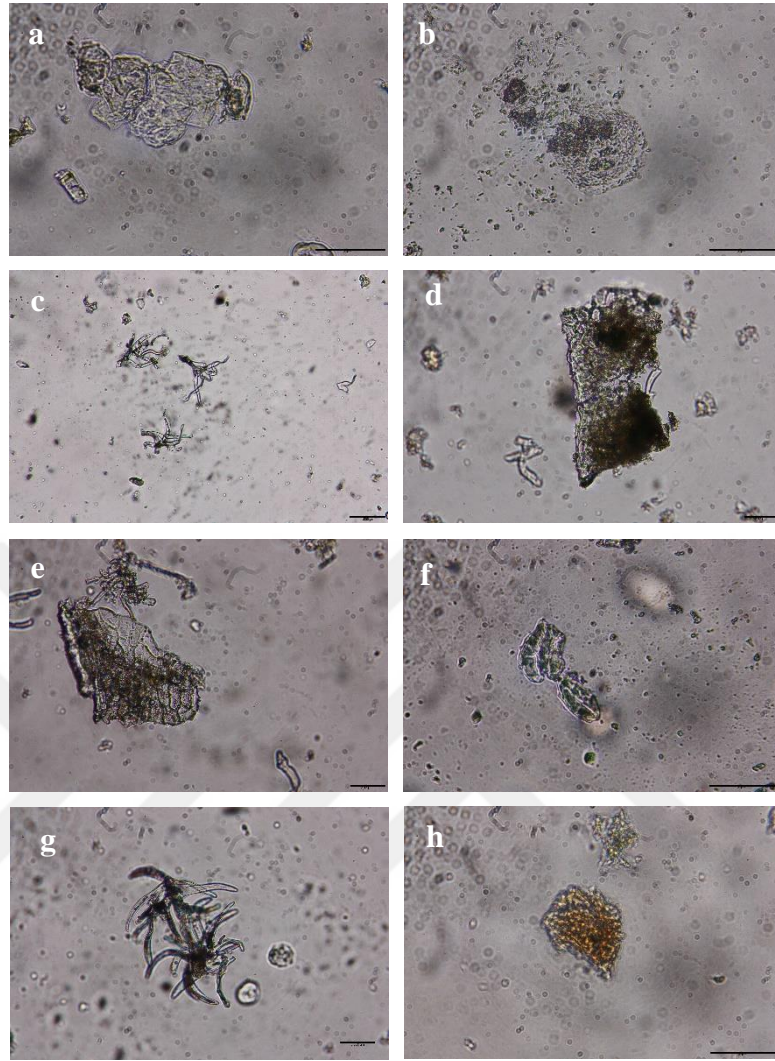
Şekil 4.38 : Satın alınan biberiye örneklerindeki yabancı maddelerin görüntüleri **a)** A aktarı **b)** A aktarı (*Erica* spp. yaprakları) ($\times 0,8$ büyütme) **c)** B aktarı **d)** C aktarı **e)** E aktarı.

4.8.2. Anatomik özellikler

Biberiye mikroskopta incelendiğinde A aktarında hipoderma, diasitik stoma, dallanmış örtü tüyü, hipoderma ve kollenkima gözlenmiştir. B aktarında hipoderma, diasitik stoma, dallanmış örtü tüyü, hipoderma ve kollenkima, salgı tüyleri gözlenmiştir (Şekil 4.39). C aktarında hipoderma, diasitik stoma, dallanmış örtü tüyü, hipoderma ve kollenkima gözlenmiştir. E aktarında hipoderma, diasitik stoma, dallanmış örtü tüyü, hipoderma ve kollenkima gözlenmiştir (Şekil 4.40).



Şekil 4.39 : Satın alınan biberiye örneklerinin anatomik görüntüleri **A Aktarı:** a) $\times 40$ Hipoderma b) $\times 40$ Diasitik stoma c) $\times 40$ Dallanmış örtü tüyü d) $\times 10$ Hipoderma ve kollenkima **B Aktarı:** e) $\times 40$ Hipoderma f) $\times 40$ Diasitik stoma g) $\times 20$ Dallanmış örtü tüyü h) $\times 40$ Hipoderma ve kollenkima i) $\times 40$ Salgı tüyü.



Şekil 4.40 : Satın alınan biberiye örneklerinin anatomik görüntüleri **C Aktarı:** **a)** $\times 40$ Hipoderma **b)** $\times 40$ Diasitik stoma **c)** $\times 10$ Dallanmış örtü tüyü **d)** $\times 20$ Hipoderma ve kollenkima **E Aktarı:** **e)** $\times 20$ Hipoderma **f)** $\times 40$ Diasitik stoma **g)** $\times 20$ Dallanmış örtü tüyü **h)** $\times 40$ Hipoderma ve kollenkima.


4.9. Kakule (*Elettaria cardamomum* (L.) Maton)

Kakule örnekleri, tez çalışması için seçilen 5 aktarın 3 tanesinde bulunmuştur. Satın alınan 1 örnek toz halde, diğerleri ise tane olarak satılan meyveler şeklindedir.

4.9.1. Morfolojik ve organoleptik özellikler

Kakulenin kokusu: aromatik; tadı ise aromatik, keskin ve hafif acıdır. Rengi; C aktarından alınan meyve kakulenin soluk yeşil, E aktarından alınan meyve kakulenin yeşil, toz kakulenin ise açık kahverengi ve açık yeşil tonlarındadır. Tane kakulenin boyutları neredeyse birbirleriyle aynıdır. A aktarından alınan toz edilmiş kakule heterojen bir karışımdır ve kakule meyvesinin dış yapısı irili ufaklı göze çarpmaktadır (Şekil 4.41).

A, C ve E aktarlarından satın alınan kakulede yabancı maddelere rastlanılmamıştır.




Şekil 4.41 : Satın alınan kakule örneklerinin makroskobik görüntüleri a) A aktarı, b) C aktarı, c) E aktarı.

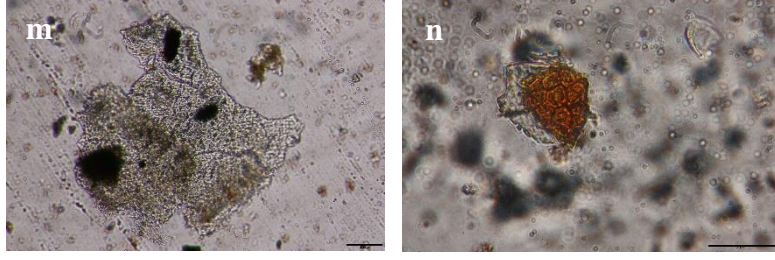


Şekil 4.42 : Satın alınan kakule örneklerinin mikroskopik görüntüleri (x0,8 büyütme)
a) A aktarı, b) C aktarı, c) E aktarı.


4.9.2. Anatomik özellikler

Kakule mikroskopta incelendiğinde A aktarında yüzey görünümünde tohum kabuğunun epiderması, yağ hücreleri taşıyan tohum kabuğunun yüzey görüntüsü, bir grup spiral şeklinde kalınlaşmış damar, epiderma üzerinde görülen arillus hücreleri, yüzey görünümünde arillus, yüzey görünümünde tohum kabuğunun sklerenkima tabakası, nişasta taneleri gözlenmiştir. C aktarında yüzey görünümünde tohum kabuğunun epiderması, yağ hücreleri taşıyan tohum kabuğunun yüzey görüntüsü, epiderma üzerinde görülen arillus hücreleri, yüzey görünümünde tohum kabuğunun sklerenkima tabakası, nişasta taneleri, nişasta taneleri içeren dış besi doku hücreleri, yüzey görünümünde tohum kabuğunun parankiması gözlenir (Şekil 4.43). E aktarında yüzey görünümünde tohum kabuğunun epiderması, yağ hücreleri taşıyan tohum kabuğunun yüzey görüntüsü, bir grup spiral şeklinde kalınlaşmış damar, epiderma üzerinde görülen arillus hücreleri, yüzey görünümünde arillus, yüzey görünümünde tohum kabuğunun sklerenkima tabakası, tohum kabuğunun sklerenkima tabakası, nişasta taneleri içeren dış besi doku hücreleri, kalsiyum oksalat kristalleri (prizmatik kristaller) gözlenmiştir (Şekil 4.44).





Şekil 4.43 : Satın alınan kakule örneklerinin anatomik görüntüleri **A Aktarı:** **a)** ×20 Yüzey görünümünde tohum kabuğunun epiderması **b)** ×20 Yağ hücreleri taşıyan tohum kabuğunun yüzey görüntüsü **c)** ×10 Bir grup spiral şekilde kalınlaşmış damar **d)** ×20 Epiderma üzerinde görülen arillus hücreleri **e)** ×20 Yüzey görünümünde arillus **f)** ×20 Yüzey görünümünde tohum kabuğunun sklerenkima tabakası **g)** ×20 Nişasta taneleri **C Aktarı:** **h)** ×20 Yüzey görünümünde tohum kabuğunun epiderması **i)** ×20 Yağ hücreleri taşıyan tohum kabuğunun yüzey görüntüsü **j)** ×20 Epiderma üzerinde görülen arillus hücreleri **k)** ×20 Yüzey görünümünde tohum kabuğunun sklerenkima tabakası **l)** ×10 Nişasta taneleri **m)** ×10 Nişasta taneleri içeren dış besi doku hücreleri **n)** ×40 Yüzey görünümünde tohum kabuğunun parankiması.




Şekil 4.44 : Satın alınan kakule örneklerinin anatomik görüntüleri **E Aktarı:** **a)** ×20 Yüzey görünümünde tohum kabuğunun epiderması **b)** ×20 Yağ hücreleri taşıyan tohum kabuğunun yüzey görüntüsü **c)** ×20 Bir grup spiral şeklinde kalınlaşmış damar **d)** ×20 Epiderma üzerinde görülen arillus hücreleri **e)** ×20 Yüzey görünümünde arillus **f)** ×10 Yüzey görünümünde tohum kabuğunun sklerenkima tabakası **g)** ×20 Tohum kabuğunun sklerenkima tabakası **h)** ×40 Nişasta taneleri içeren dış besi doku hücreleri **i)** ×40 Kalsiyum oksalat kristalleri (prizmatik kristaller).

4.10. Kimyon (*Cuminum cyminum* L.)

4.10.1. Morfolojik ve organoleptik özellikler

Kimyon, homojen ince toz şeklinde satın alınmıştır. Kimyon meyvelerinin kokusu güçlü ve ağırdır; tatları sıcak, acımsı, aromatik ve nahoştur. Rengi ise kahverengi tonlarına sahiptir. Ama A ve C aktarı diğer aktarlara göre gözle görülebilir şekilde daha açık kahverengi olarak gözlenmiştir (Şekil 4.45).

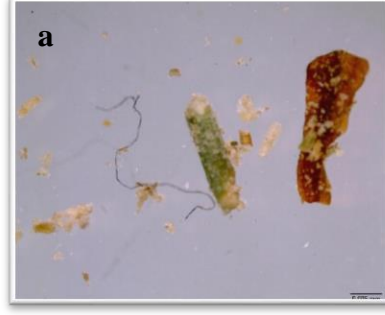

Şekil 4.45 : Satın alınan kimyon örneklerinin makroskobik görüntüleri a) A aktarı, b) B aktarı, c) C aktarı, d) D aktarı, e) E aktarı.



Şekil 4.46 : Satın alınan kimyon örneklerinin mikroskobik görüntüleri (x0,8 büyütme) a) A aktarı, b) B aktarı, c) C aktarı, d) D aktarı, e) E aktarı.

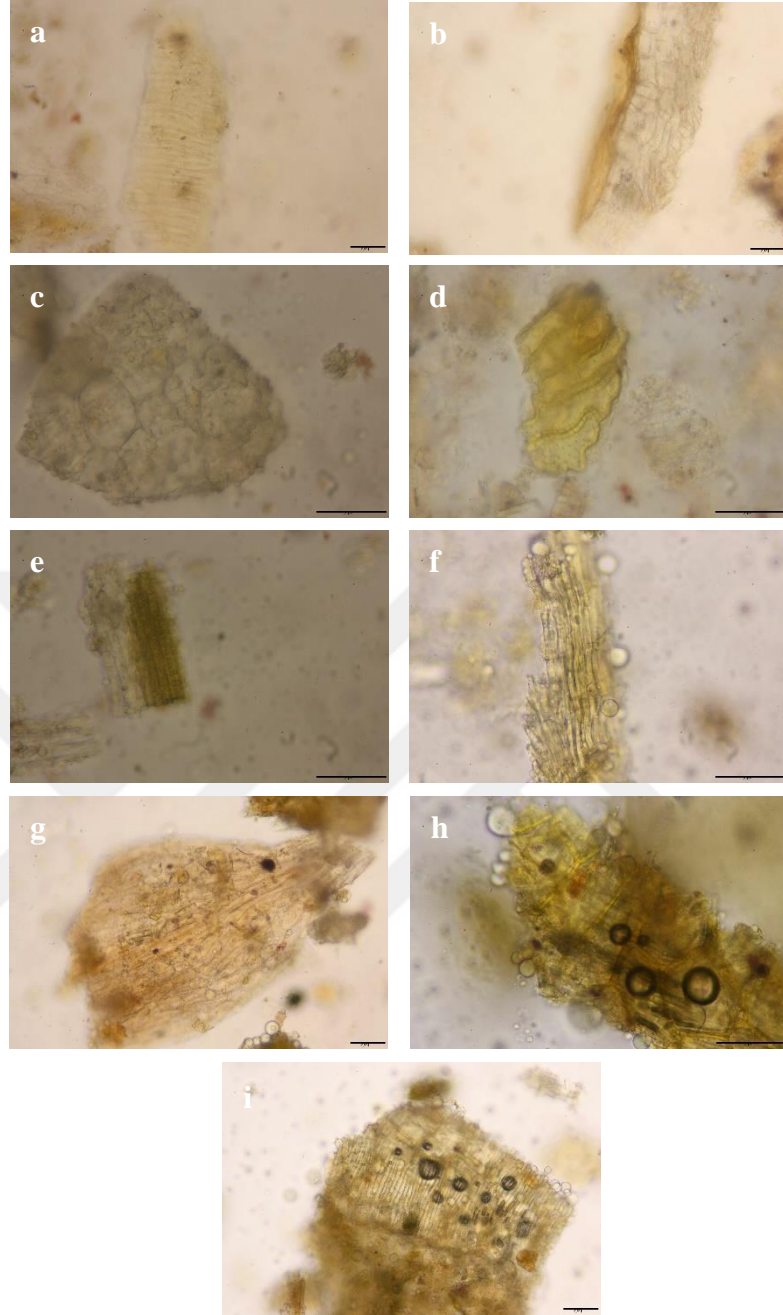
Kimyonun içeriğindeki yabancı maddeler mikroskop yardımıyla tespit edilmiş ve fotoğraflanmıştır. Yabancı madde görüntüleri A aktarında $\times 2$ büyütme ile incelenmiştir. A aktarından alınan kimyonda başka bitkiye ait parçalara ve ipe rastlanılmıştır. B, C, D ve E aktarlarından alınan kimyonda herhangi bir yabancı maddeye rastlanılmamıştır (Şekil 4.47).




Şekil 4.47 : Satın alınan kimyon örneklerindeki yabancı maddelerin mikroskobik görüntüleri **a)** A aktarı (x2 büyütme).

4.10.2. Anatomik özellikler


Kimyon mikroskopta incelendiğinde A aktarında yüzey görünümünde endokarp, enine görünümde salgı kanalı parçası, kalsiyum oksalat kristalleri (druz) içeren endosperm, mezokarpın sklerenkima tabakasından bir grup taş hücreleri, iletim dokuyu gösteren yüzeysel görünümde perikarpın bir kısmı gözlenmiştir. B aktarında yüzey görünümünde endokarp, enine görünümde salgı kanalı parçası, kalsiyum oksalat kristalleri (druz) içeren endosperm, yüzeysel görünümünde parankima içeren perikarp parçası gözlenmiştir. C aktarında kalsiyum oksalat kristalleri (druz) içeren endosperm, iletim dokuyu gösteren yüzeysel görünümde perikarpın bir kısmı, mezokarptan bir grup taş hücresi, mezokarpın sklerenkima tabakasından bir grup taş hücreleri, rafit kristali gözlenmiştir (Şekil 4.48). D aktarında kalsiyum oksalat kristalleri (druz) içeren endosperm, mezokarpın sklerenkima tabakasından bir grup taş hücreleri, mezokarptan bir grup taş hücresi, iki tabakalı parmaklıkları gösteren yüzeysel görünümde epikarpın bir kısmı, tüy gözlenmiştir. E aktarında enine görünümde salgı kanalı parçası, kalsiyum oksalat kristalleri (druz) içeren endosperm, mezokarpın sklerenkima tabakasından bir grup taş hücreleri, damar dokusu, tüy, yüzey görünümünde endokarp gözlenmiştir (Şekil 4.49).



Şekil 4.48 : Satın alınan kimyon örneklerinin anatomik görüntüleri **A Aktarı:** **a)** $\times 20$ Yüzey görünümünde endokarp **b)** $\times 20$ Enine görünümde salgı kanalı parçası **c)** $\times 40$ Kalsiyum oksalat kristalleri (druz) içeren endosperm **d)** $\times 40$ Mezokarpın sklerenkima tabakasından bir grup taş hücreleri **e)** $\times 40$ İletim dokuyu gösteren yüzeysel görünümde perikarpın bir kısmı **B Aktarı:** **f)** $\times 40$ Yüzey görünümünde endokarp **g)** $\times 20$ Enine görünümde salgı kanalı parçası **h)** $\times 40$ Kalsiyum oksalat kristalleri (druz) içeren endosperm **i)** $\times 20$ Yüzeysel görünümünde parankima içeren perikarp parçası.



Şekil 4.49 : Satın alınan kimyon örneklerinin anatomik görüntüleri **C Aktarı:** **a)** $\times 40$ Kalsiyum oksalat kristalleri (druz) içeren endosperm **b)** $\times 40$ İletim dokuyu gösteren yüzeysel görünümde perikarpın bir kısmı **c)** $\times 40$ Mezokarptan bir grup taş hücresi **d)** $\times 40$ Mezokarpın sklerenkima tabakasından bir grup taş hücreleri **e)** $\times 20$ Rafit kristali **D Aktarı:** **f)** $\times 20$ Kalsiyum oksalat kristalleri (druz) içeren endosperm **g)** $\times 40$ Mezokarpın sklerenkima tabakasından bir grup taş hücreleri **h)** $\times 40$ Mezokarptan bir grup taş hücresi **i)** $\times 20$ İki tabakalı parmaklıkları gösteren yüzeysel görünümde epikarpın bir kısmı **j)** $\times 20$ Tüy.



Şekil 4.50 : Satın alınan kimyon örneklerinin anatomik görüntüleri **E Aktarı:** **a)** ×20 Enine görünümde salgı kanalı parçası **b)** ×40 Kalsiyum oksalat kristalleri (druz) içeren endosperm **c)** ×40 Mezokarpın sklerenkima tabakasından bir grup taş hücreleri **d)** ×40 Damar dokusu **e)** ×40 Tüy **f)** ×20 Yüzey görünümünde endokarp.

Bu çalışmada, halk arasında yaygın kullanılan kilo vermeye yardımcı baharatların zayıflama üzerine etkileri araştırılmış, anatomik, morfolojik ve organoleptik incelemeleri yapılmıştır. Çalışmada laboratuvar çalışması, saha çalışması ve literatür taraması yapılmıştır.

Kilo vermeye yardımcı baharatların belirlenmesinde, yapılan araştırmalar ve halkın tercihleri göz önünde bulundurulmuştur. Yapılan bir çalışmada kırmızı biber, zencefil ve zerdeçalın kilo vermeye yardımcı özellikler gösterdiği gözlenmiş ve özellikle kırmızı biberin insan deneklerinde yapılan araştırmada kilo vermeye yardımcı olduğu kanıtlanmıştır [5]. Baharatların enerji dengesini araştıran başka bir çalışmada kırmızı biber, tarçın, zencefil ve safranın vücutta kilo kontrolüne yardımcı oldukları belirlenmiş ve vücuttaki etkilerine dair mekanizmalar incelenmiştir [29]. Bizim çalışmamızda baharat seçiminde halkın tercihleri de dikkate alındığı için safranın maliyetinin yüksek olmasından dolayı çalışmamıza eklenmemiştir. Metabolik

sendrom (obezite, diyabet, hipertansiyon ve dislipidemi) ve kardiyovasküler hastalıkları etkileyen fonksiyonel gıdaları inceleyen bir çalışmada zerdeçal, karabiber, tarçın ve biberiye'nin vücutta yağ mekanizmalarını etkilediği görülmüş ve çörek otunun özellikle denek hayvanlarında kilo vermeye yardımcı olduğu gözlenmiştir [43]. Fesleğen, kakule, tarçın, kişniş, sarımsak, zencefil, çörek otu ve zerdeçal kullanımını araştıran 24 çalışma, başlangıca göre vücuttaki enerji dengesini sağlayarak obezite ölçümlerinde azalmalarla ilişkilendirilmiştir. Ama en belirgin şekilde; kakule, tarçın, zencefil, çörek otu ve zerdeçal kullanımının vücut ağırlığı, vücut kütle indeksi ve bel çevresi oranlarında azalma sağladığı görülmüştür. Zencefil ve çörek otu tüketiminde, ayrıca kalça çevresinde de düşüşler görülmüştür. Zerdeçal, çörek otu ve tarçın kullanımında ek olarak, vücut yağ yüzdesinde azalmalar saptanmıştır. Kişniş tüketiminde ise, vücut kütle indeksinde azalma gözlenmiştir. Ayrıca aynı çalışmada fesleğen tüketiminde bel çevresi ve vücut kütle indeksinde düşüşler görülmüştür [6]. Çalışmamızda fesleğeni dahil etmeme nedenimiz fesleğenin kilo üzerinde yapılan daha az sayıda araştırmasının bulunmasıdır. Mutfak baharatları arasında en çok bilinen kimyon baharatı üzerine yapılan bir çalışmada hipokalorik bir diyetle eklendiğinde bel çevresi ve vücut kütle indeksini önemli oranda azaltmış, yağ mekanizması üzerinde de önemli etkiler gözlenmiştir [12]. Tüm bu çalışmalar göz önünde bulundurulduğunda, vücut ağırlığı üzerinde en fazla etkisi olan ve halkın da rahat ulaşabilip tükettiği baharatlar (çörek otu, tarçın, zencefil, kırmızı biber, kara biber, kişniş, zerdeçal, biberiye, kakule ve kimyon) belirlenmiştir.

Türk halk hekimliğinde obeziteye karşı kullanılan bitkilerin araştırılmasına dair yapılan bir çalışma, çalışmamızda baharatların seçiminde önemli bir rol oynamaktadır. Bu çalışmada obezite tedavisinde sık kullanılan bitki listesinde çalışmamızda bulunan 5 baharat (kırmızı biber, kişniş, kimyon, çörek otu ve biberiye) yer almaktadır. Aynı zamanda obezite tedavisinde kullanılan egzotik bitkiler listesinde çalışmamızda bulunan 3 baharat (tarçın, zerdeçal ve zencefil) yer almaktadır. Sonuç olarak çalışmamızdaki 10 baharattan 8'i Türk halk hekimliğinde obeziteye karşı kullanılan bitkiler listesinde bulunmaktadır [77]. Ayrıca incelediğimiz literatür çalışmalarının sonucunda bu baharatlara ek olarak kakule ve kara biberinde kilo vermeye yardımcı olduğu görülmüş ve çalışmamıza dahil edilmiştir. Çalışmamızda sadece kilo vermek amacıyla değil genel olarak daha çok ulaşılabilir ve tercih edilen baharatların olmasına dikkat edilmiştir. Bir araştırmaya göre tüketicilerin en çok tercih ettiği bitkiler arasında

çalışmamızda yer alan 6 baharat (çörek otu, kişniş, biberiye, zencefil, tarçın, zerdeçal) bulunmaktadır. İlk 3 sırada çalışmamızda da bulunan zencefil, tarçın ve zerdeçal yer almaktadır [87].

Bu doğrultuda seçilen 10 baharatın 5 farklı aktardan alınıp anatomik, morfolojik ve organoleptik incelemeleri yapılmıştır (Tablo 4.1). Bu incelemelerde bilimsel tanımlamalara uygun olup olmadığı araştırılmıştır. Aktarlardan satın alınan baharatların birkaçının kapalı, çoğunun ise açıkta satıldığı gözlenmiştir. Tarçın, zencefil, kırmızı biber, kara biber, kişniş, zerdeçal ve kimyon toz halde satın alınmıştır. Biberiye, kılçık yaprak şeklinde; çörek otu tane meyve ve kakule C ve E aktarlarında tane meyve şeklinde olup, A aktarında toz şeklinde satın alınmıştır. Çörek otu, tarçın, zencefil, kırmızı biber, kara biber, kişniş, zerdeçal ve kimyon 5 aktarda da bulunmuştur. Ama biberiye ve kakule aktarların hepsinde bulunmamakla birlikte 4 aktarda biberiye, 3 aktarda kakule bulunmuştur. Anatomik inceleme için tek seferde aynı kesit üzerinde farklı dokuların teşhis edilebilmesini sağlayacak şekilde boyama yaptığı için Sartur reaktifinin kullanılması tercih edilmiştir. Nişasta içeren baharatların anatomik incelenmesinde sartur reaktifi koyu renge boyanacağı için kloralhidrat reaktifi kullanılmıştır. Çalışmalar sonucunda morfolojik incelemelerde çoğu baharatta yabancı madde varlıklarına rastlanılmıştır.

Tablo 4.1 : Organoleptik bulgular (Örneklerin genel görünüş, renk, koku ve tat özellikleri).

ÖRNEK	SATILIŞ ŞEKLİ	GENEL GÖRÜNÜŞ	RENK	KOKU	TAT	YABANCI MADDE VARLIĞI
Çörek otu (A Aktarı)	Açık, rafta	İrili ufaklı tane parçaları ve yağlı	Soluk gri-siyah	Karakteristik, keskin	Kalem tadı, aromatik ve keskin	Başka bitkilere ait parçalar (<i>Chenopodium</i> spp. meyveleri ve tespit edilemeyen diğer bitki parçaları, meyve ve tohumlar) ve taş parçaları
Çörek otu (B Aktarı)	Açık, rafta	İrili ufaklı tane parçaları ve yağlı	Gri-siyah	Karakteristik, keskin	Kalem tadı, aromatik ve keskin	Başka bitkiye ait parçalar (<i>Chenopodium</i> spp. meyveleri ve tespit edilemeyen diğer bitki parçaları, meyve ve tohumlar)
Çörek otu (C Aktarı)	Açık, rafta	İrili ufaklı tane parçaları ve yağlı	Gri-siyah	Karakteristik, keskin	Kalem tadı, aromatik ve keskin	Başka bitkiye ait parçalar (<i>Chenopodium</i> spp. meyveleri ve tespit edilemeyen diğer bitki parçaları, meyve ve tohumlar)
Çörek otu (D Aktarı)	Açık, rafta	İrili ufaklı tane parçaları ve yağlı	Gri-siyah	Karakteristik, keskin	Kalem tadı, aromatik ve keskin	Başka bitkiye ait parçalar (<i>Chenopodium</i> spp. meyveleri ve tespit edilemeyen diğer bitki parçaları, meyve ve tohumlar)
Çörek otu (E Aktarı)	Açık, rafta	İrili ufaklı tane parçaları ve yağlı	Gri-siyah	Karakteristik, keskin	Kalem tadı, aromatik ve keskin	Başka bitkiye ait parçalar (<i>Chenopodium</i> spp. meyveleri ve tespit edilemeyen diğer bitki parçaları, meyve ve tohumlar)
Tarçın (A Aktarı)	Açık, rafta	Homojen ve lifli	Açık kahverengi	Karakteristik, aromatik ve hoş kokulu	Karakteristik ve biraz tatlı	İp ve başka bitkiye ait parçalar

Tarçın (B Aktarı)	Açık, rafta	Homojen toz ve lifli	Açık kahverengi	Karakteristik, aromatik ve hoş kokulu	Karakteristik ve biraz tatlı	Başka bitkiye ait parçalar
Tarçın (C Aktarı)	Açık, rafta	Homojen-ince toz ve lifli	Açık kahverengi	Karakteristik, aromatik ve hoş kokulu	Karakteristik ve biraz tatlı	Başka bitkiye ait parçalar
Tarçın (D Aktarı)	Açık, rafta	Homojen toz ve lifli	Çok açık kahverengi ve nemli	Karakteristik, aromatik ve hoş kokulu	Karakteristik ve biraz tatlı	Başka bitkiye ait parçalar
Tarçın (E Aktarı)	Açık, rafta	Homojen toz ve lifli	Açık kahverengi	Karakteristik, aromatik ve hoş kokulu	Karakteristik ve biraz tatlı	Başka bitkiye ait parçalar
Zencefil (A Aktarı)	Açık, rafta	Homojen toz	Soluk sarı	Karakteristik ve aromatik	Keskin ve aromatik	Başka bitkiye ait parçalar ve ip
Zencefil (B Aktarı)	Açık, rafta	Homojen toz	Soluk sarı	Karakteristik ve aromatik	Keskin ve aromatik	Başka bitkiye ait parçalar
Zencefil (C Aktarı)	Açık, rafta	Homojen toz	Soluk sarı	Karakteristik ve aromatik	Keskin ve aromatik	Başka bitkiye ait parçalar
Zencefil (D Aktarı)	Açık, rafta	Homojen toz	Parlak sarı	Karakteristik ve aromatik	Keskin ve aromatik	Başka bitkiye ait parçalar ve ip
Zencefil (E Aktarı)	Açık, rafta	Homojen toz	Soluk sarı	Karakteristik ve aromatik	Keskin ve aromatik	Başka bitkiye ait parçalar ve ip
Kırmızı biber (A Aktarı)	Açık, rafta	İrili ufaklı kaba toz	Kırmızı	Kendine has ve keskin	Kendine has, karakteristik ve acımsı	Başka bitkiye ait parçalar, ip ve küçük odun parçaları
Kırmızı biber (B Aktarı)	Açık, rafta	İrili ufaklı kaba toz	Kırmızı	Kendine has ve keskin	Kendine has, karakteristik ve acımsı	Başka bitkiye ait parçalar
Kırmızı biber (C Aktarı)	Açık, rafta	İrili ufaklı kaba toz	Koyu kırmızı	Kendine has ve keskin	Kendine has, karakteristik ve acımsı	Başka bitkiye ait parçalar, küçük odun parçası ve tüy

Kırmızı biber (D Aktarı)	Açık, rafta	İrili ufaklı kaba toz	Kırmızı	Kendine has ve keskin	Kendine has, karakteristik ve acımsı	Başka bitkiye ait parçalar, küçük odun parçası ve tüy
Kırmızı biber (E Aktarı)	Açık, rafta	Homojen toz	Parlak kırmızı	Kendine has ve keskin	Kendine has, karakteristik ve acımsı	Başka bitkiye ait parçalar, ip
Kara biber (A Aktarı)	Açık, rafta	Homojen ince toz	Kahverengiden siyaha dönük	Kendine özgü, yakıcı ve keskin	Keskin ve acımsı	Başka bitkiye ait parçalar ve küçük odun parçası
Kara biber (B Aktarı)	Açık, rafta	Homojen ince toz	Kahverengiden siyaha dönük	Kendine özgü, yakıcı ve keskin	Keskin ve acımsı	Başka bitkiye ait parçalar
Kara biber (C Aktarı)	Açık, rafta	Homojen ince toz	Kahverengiden siyaha dönük ve soluk	Kendine özgü, yakıcı ve keskin	Keskin ve acımsı	-
Kara biber (D Aktarı)	Açık, rafta	Homojen ince toz	Kahverengiden siyaha dönük	Kendine özgü, yakıcı ve keskin	Keskin ve acımsı	Başka bitkiye ait parçalar, küçük odun parçaları ve tüy
Kara biber (E Aktarı)	Açık, rafta	Homojen ince toz	Kahverengiden siyaha dönük	Kendine özgü, yakıcı ve keskin	Keskin ve acımsı	Başka bitkiye ait parçalar ve küçük odun parçaları
Kışniş (A Aktarı)	Kapalı, kavanozda	Heterojen kalın toz	Soluk açık kahverengi	Keskin ve kendine özgü	Kendine has,aromatik ve karakteristik	-
Kışniş (B Aktarı)	Açık, rafta	Homojen ince toz	Kahverengi	Keskin ve kendine özgü	Kendine has,aromatik ve karakteristik	Başka bitkiye ait parçalar
Kışniş (C Aktarı)	Açık, rafta	Homojen ince toz	Kahverengi	Keskin ve kendine özgü	Kendine has,aromatik ve karakteristik	-
Kışniş (D Aktarı)	Paketli, rafta	Homojen ince toz	Kahverengi	Keskin ve kendine özgü	Kendine has,aromatik ve karakteristik	Tüy

Kişniş (E Aktarı)	Kapalı, kavanozda	Homojen ince toz	Kahverengi	Keskin ve kendine özgü	Kendine has,aromatik ve karakteristik	-
Zerdeçal (A Aktarı)	Açık, rafta	Homojen ince toz	Parlak sarı	Aromatik	Sıcak aromatik ve acı	İp, tüy
Zerdeçal (B Aktarı)	Açık, rafta	Homojen ince toz	Parlak sarı	Aromatik	Sıcak aromatik ve acı	Başka bitkiye ait parçalar, ip
Zerdeçal (C Aktarı)	Açık, rafta	Homojen ince toz	Parlak sarı	Aromatik	Sıcak aromatik ve acı	Başka bitkiye ait parçalar
Zerdeçal (D Aktarı)	Açık, rafta	Homojen ince toz	Sarı	Aromatik	Sıcak aromatik ve acı	Başka bitkiye ait parçalar
Zerdeçal (E Aktarı)	Açık, rafta	Homojen ince toz	Parlak sarı	Aromatik	Sıcak aromatik ve acı	İp, küçük odun parçası
Biberiye (A Aktarı)	Kapalı, kavanozda	İrili ufaklı heterojen kılçık şeklinde yapraklar	Koyu yeşil	Kuvvetli aromatik	Keskin aromatik, kafurlu ve acı	Başka bitkiye ait parçalar (<i>Erica</i> spp. yaprakları ve tespit edilemeyen diğer bitki parçaları, meyve ve tohumlar), sümüklü böcek kabuğu ve küçük odun parçaları
Biberiye (B Aktarı)	Paketli, rafta	İrili ufaklı heterojen kılçık şeklinde yapraklar	Soluk yeşil	Kuvvetli aromatik	Keskin aromatik, kafurlu ve acı	Küçük odun parçaları
Biberiye (C Aktarı)	Açık, rafta	İrili ufaklı heterojen kılçık şeklinde yapraklar	Yeşilden kahverengiye dönük	Kuvvetli aromatik	Keskin aromatik, kafurlu ve acı	Başka bitkiye ait parçalar ve küçük odun parçaları
Biberiye (E Aktarı)	Açık, rafta	İrili ufaklı heterojen kılçık şeklinde yapraklar	Koyu yeşil	Kuvvetli aromatik	Keskin aromatik, kafurlu ve acı	Başka bitkiye ait parçalar ve küçük odun parçaları
Kakule (A Aktarı)	Açık, kavanozda	Heterojen kalın toz	Açık kahverengi- açık yeşil	Aromatik	Aromatik, keskin ve hafif acı	-

Kakule (C Aktarı)	Açık, rafta	Tane meyveler	Soluk yeşil	Aromatik	Aromatik, keskin ve hafif acı	-
Kakule (E Aktarı)	Kapalı, kavanozda	Tane meyveler	Yeşil	Aromatik	Aromatik, keskin ve hafif acı	-
Kimyon (A Aktarı)	Açık, rafta	Homojen ince toz	Açık kahverengi - sarı	Güçlü ve ağır	Sıcak, acımsı, aromatik ve nahoş	Başka bitkiye ait parçalar, ip
Kimyon (B Aktarı)	Açık, rafta	Homojen ince toz	Kahverengi	Güçlü ve ağır	Sıcak, acımsı, aromatik ve nahoş	-
Kimyon (C Aktarı)	Açık, rafta	Homojen ince toz	Açık kahverengi	Güçlü ve ağır	Sıcak, acımsı, aromatik ve nahoş	-
Kimyon (D Aktarı)	Açık, rafta	Homojen ince toz	Kahverengi	Güçlü ve ağır	Sıcak, acımsı, aromatik ve nahoş	-
Kimyon (E Aktarı)	Açık, rafta	Homojen ince toz	Kahverengi	Güçlü ve ağır	Sıcak, acımsı, aromatik ve nahoş	-

Çörek otunun organoleptik ve morfolojik özellikleri bilimsel tanımlamalarla uyuşmaktadır. Ancak A aktarından satın alınan çörek otunun rengi, diğer aktarlara göre soluk olması bakımından dikkat çekmektedir. Bir çalışmaya göre çörek otunun kömür tozu kaplı çim tohumu, beyaz kimyon rezene tohumu ve fıstık ezmesi tozu ile tağşiş edildiği belirtilmiştir [88]. İncelenen 5 aktarda da başka bitkiye ait parçalar gözlenmiş (*Chenopodium* spp. tohumları ve tespit edilemeyen diğer bitki parçaları, meyve ve tohumlar), A aktarında ek olarak taş parçalarına da rastlanılmıştır. Bizim çalışmamızda *Chenopodium* spp. tohumları ve tespit edilemeyen diğer bitki parçaları, meyve ve tohumları ile tağşiş yapıldığı gözlenmiştir. Bu durumda, A aktarında satışa sunulan çörek otunun kontrollerinin gereği gibi yapılmadığını göstermektedir. Toz hale getirilmiş çörek otunun anatomik özellikleri çoğu kaynakta yer almamaktadır. Çalışmamız, çörek otunun anatomik özellikleri hakkında yapılacak olan çalışmalara katkı sağlamaktadır.

5 aktarda da açık olarak satılan tarçın; organoleptik ve morfolojik özellikleri bakımından tanımlamalara uymaktadır, ancak D aktarından alınan tarçının renginin daha açık ve nemli olduğu görülmektedir. Bir çalışmaya göre tarçın kabuğu çin tarçını ve kahve kabuğu ile; tarçın tozu ise eugenol, seylan yağı, aromatize ve toz kayın kabuğu, fıstık ve badem tozu kabuğu ile tağşiş edilebilmektedir [88]. *C. cassia* (Seylan) ile *C. verum* (Çin) tarçınları birbirlerine çok benzemektedir. Bundan dolayı tarçınları toplama sırasında birbirleriyle karıştırıldığı görülmektedir. Çalışmamızda tarçını tespit ederken anatomik özelliklerine dikkat edilmiştir. Bir çalışmaya göre *C. verum*'a ait anatomik özelliklerinde birden fazla yağ hücreleri, dikdörtgensel ve kısa prizmatik (iğnemsel) kristaller, çoğunlukla uzun halde tekli veya gruplu kahverengi sklerenkimatöz hücreleri ve az sayıda nişasta taneleri gözlenmiştir. *C. cassia*'nın anatomik özelliklerinde ise daha az sayıda yağ hücreleri, kare ve ikiz kristaller, tekli veya gruplu halde *C. verum*'a göre daha küçük sklerenkimatöz hücreleri ve çok sayıda nişasta taneleri gözlenmiştir. Çalışmaya bakıldığında en belirgin özellik olarak *C. verum*'un anatomik özelliklerinde mantar hücreleri yer almazken, *C. cassia*'nın anatomik özelliklerinde çokgen kahverengimsi mantar hücreleri görülmektedir. Çalışmamızdaki tarçının *C. verum* olduğu bu çalışmadan yararlanarak tespit edilmiştir. Bizim çalışmamızda da tarçının anatomik özelliklerinde mantar hücreleri gözlenmemiştir. Çalışmaya bakıldığında sklerenkimatöz hücrelerinin boyutları ve kristallerin şekilleri satın aldığımız tarçınların *C. verum* olduğunu göstermektedir. Bu

özelliklerden yola çıkarak aktarlarda satılan çoğu tarçının *C. verum* olma ihtimalinin daha yüksek olduğu görülmektedir [89].

Yabancı madde incelenmesi sonucunda A aktarından alınan tarçında ip ve başka bitkiye ait parçalara rastlanılmıştır. B, C, D ve E aktarlarından alınan tarçında başka bitkiye ait parçalara rastlanılmıştır. Tarçının içeriğinde başka bitkiye ait parçalar olması, aktarların güvenilirliğini sorgulatmaktadır. Tarçının anatomik özellikleri WHO seçilmiş tıbbi bitkiler monografisinden, Atlas of Microscopy'den ve 'Bitkisel Drogaların Makroskopik ve Mikroskopik Özellikleri' adlı kitaptaki özelliklerle karşılaştırılmıştır. Özelliklerin bilimsel tanımlamalarla eşleştiği görülmüştür [80, 84, 86].

Satın alınan zencefilin morfolojik ve organoleptik özellikleri birbirine benzerdir. D aktarındaki zencefilin özellikle parlak sarı renkli olup diğerlerinde soluk sarı olması dikkat çekmektedir. Tat, koku ve renk açısından D aktarının rengi dışında organoleptik kriterleri sağlamaktadır. Bir çalışmaya göre zencefil meyvesi sülfürik asit, kireç ve kapsaisin ile; zencefil tozu ise kireç, zerdeçal, cennet taneleri, tatlarla güçlendirilmiş zencefil ve japon zencefili ile tağşiş edildiği gözlenmiştir [88]. Satın alınan zencefillerin hepsinde başka bitkiye ait parçalara rastlanılmıştır. A, D ve E aktarlarında ek olarak ip gözlenmiştir ve rastlanılan yabancı maddeler kaynaklardaki kriterleri sağlamamaktadır. Zencefilin anatomik özellikleri WHO seçilmiş tıbbi bitkiler monografisinden ve 'Bitkisel Drogaların Makroskopik ve Mikroskopik Özellikleri' adlı kitaptaki özelliklerle karşılaştırılmıştır. Özelliklerin bilimsel tanımlamalarla eşleştiği görülmüştür [80,86].

Kırmızı biberin tat ve koku bakımından organoleptik ve morfolojik özellikleri bilimsel tanımlamalara uymaktadır. Ancak E aktarı diğer aktarlara göre daha fazla öğütülmüştür, aynı zamanda rengi parlaktır. C aktarından satın alınan kırmızı biberin ise renginin koyu kırmızı olması dikkat çekmektedir. Bir çalışmaya göre kırmızı biber; yağ, pirinç unu, kepek, *Ziziphus nummularia* meyveleri, bitki kabukları, pirinç tozu, talaş, taş tozu, sudan 1 ve 4, para red, rhodamine B, Orange 2 ile tağşiş edilebilmektedir [88,90]. Kırmızı biberlerin hepsinde başka bitkiye ait parçalara rastlanılmıştır. Bunun yanı sıra ek olarak A aktarında ip ve küçük odun parçalarına; C ve D aktarlarında tüy ve küçük odun parçalarına; E aktarında ise ipe rastlanılmıştır. Kırmızı biber, satın alındıktan 2-3 hafta sonra küflenmiştir. Tüm baharatlar oda koşullarında saklanmıştır. Diğer baharatlarla aynı koşullarda saklamamıza rağmen sadece kırmızı biberde

oldukça erken küflenme gözlenmiştir. Özellikle E aktarında belirgin bir şekilde küflenme görülmektedir. Sonuç olarak satın alınan kırmızı biberlerin aktarlarda uygun koşullarda saklanmadığı ya da kontrollerinin gereği gibi yapılmadığını göstermektedir. Kırmızı biberin anatomik özellikleri 2017 Türk Farmakopesinden, Atlas of Microscopy'den ve 'Bitkisel Drogların Makroskobik ve Mikroskobik Özellikleri' adlı kitaptaki özelliklerle karşılaştırılmıştır. Özelliklerin bilimsel tanımlamalarla eşleştiği görülmüştür [80,84,85].

Kara biberin morfolojik ve organoleptik özellikleri birbirine benzerdir ve bilimsel tanımlamalara uygundur. Ancak C aktarından satın alınan kara biberin rengi daha soluktur. Bir çalışmaya göre kara biber; papaya tohumları, karabuğday biberi ve açık renkli karabiber ile tağış edildiği gözlenmiştir [88]. Yabancı madde kontrolleri sonucunda C aktarında herhangi bir yabancı maddeye rastlanılmamıştır. A, B, D ve E aktarlarında başka bitkiye ait parçalara, buna ek olarak A ve E aktarlarında; küçük odun parçasına, D aktarında ise küçük odun parçası ve tüye rastlanılmıştır. Bu durum C aktarının diğer aktarlara göre kara biberi, yabancı madde bakımından daha iyi muhafaza ettiğini göstermektedir. Kara biberin anatomik özellikleri Atlas of Microscopy'den ve 2017 Türk Farmakopesi'nde belirtilen özelliklerle karşılaştırılmıştır. Özelliklerin bilimsel tanımlamalarla eşleştiği görülmüştür [84,85].

Satın alınan kişnişlerin aktarlarda saklama koşulları farklılık göstermektedir. B ve C aktarlarında açık; A, D ve E aktarlarında kapalı olarak saklanmaktadır. Aktarlardaki kişnişin morfolojik ve organoleptik özellikleri bilimsel tanımlamalarla eşleşmektedir. Ama A aktarından satın alınan kişnişin renginin biraz daha soluk olduğu görülmektedir. Bir çalışmaya göre kişniş tohumunda bitki parçaları, böcekler ve kemirgen dışkısı ile; kişniş tozunda ise pirinç unu ve talaş ile tağış edildiği gözlenmiştir [88]. A, C ve E aktarlarında kişnişe ait herhangi bir yabancı maddeye rastlanmamasına rağmen B aktarında başka bitkiye ait parçalara; D aktarında ise tüye rastlanılmıştır. D aktarında kişnişin kapalı saklanmasına rağmen içerisinde yabancı maddenin bulunması dikkat çekmektedir. Bu durumda kişnişi kapalı saklamanın, yabancı maddenin varlığı açısından yeterli bir önlem olmadığını göstermektedir. Kişnişin anatomik özellikleri 2017 Türk Farmakopesi, Atlas of Microscopy ve 'Bitkisel Drogların Makroskobik ve Mikroskobik Özellikleri' adlı kitaptaki özelliklerle karşılaştırılmıştır. Özelliklerin bilimsel tanımlamalarla eşleştiği görülmüştür [80,84,85].

5 aktardan da satın alınan zerdeçalın A, B, C ve E aktarlarında rengi parlak sarı olmasına karşın D aktarında zerdeçalın rengi mat sarıdır. Zerdeçalın tat ve koku bakımından morfolojik ve organoleptik özellikleri birbirine benzerdir ve bilimsel tanımlamalara uygundur. Bir çalışmaya göre zerdeçal meyvesi kurşun kromat, tebeşir tozu/sarı sabuntaşı tozu, *Curcuma zedoaria* ve *C. malabarica* ile; zerdeçal tozu ise sudan 1 ve 4, rhodamine B ile tağış edildiği gözlenmiştir [88]. 5 aktarda da yabancı maddelere rastlanılmıştır. A aktarında ip ve tüye, B aktarında başka bitkiye ait parçalara ve ipe, C ve D aktarlarında başka bitkiye ait parçalara, E aktarında ise ip ve küçük odun parçasına rastlanılmıştır. Zerdeçalın içeriğinde yabancı madde belirlenmesinden dolayı aktarların zerdeçalı uygun yöntemlerle muhafaza etmediği görülmektedir. Zerdeçalın anatomik özellikleri WHO seçilmiş tıbbi bitkiler monografisi ve 'Bitkisel Drogların Makroskobik ve Mikroskobik Özellikleri' adlı kitaptaki özelliklerle karşılaştırılmıştır. Özelliklerin bilimsel tanımlamalarla eşleştiği görülmüştür [80,86].

A, B, C ve E aktarlarından satın alınan biberiyenin rengi, aktarlar arasında farklılık göstermektedir. A ve E aktarının rengi koyu yeşil, B aktarı soluk yeşil, C aktarı ise yeşilden kahverengiye dönüktür. Aktarlar arasındaki bu farklılık göze çarpmaktadır. Rengi dışında biberiyenin morfolojik ve organoleptik özellikleri kaynaklardaki bilimsel tanımlamalarla eşleşmektedir. Yabancı madde incelenmesinde çok sayıda yabancı maddelere rastlanılmıştır. 4 aktarda da küçük odun parçalarına ek olarak A aktarında sümüklü böcek kabuğu ve başka bitkiye ait parçalara (*Erica* spp. yaprakları ve tespit edilemeyen diğer bitki parçaları, meyve ve tohumlar), C ve E aktarlarında ise başka bitkiye ait parçalara rastlanılmıştır. Özellikle A aktarında böcek kabuğu bulunması, biberiyenin aktarlarda kontrollerinin gereği gibi yapılmadığını göstermektedir. Biberiyenin anatomik özellikleri WHO seçilmiş tıbbi bitkiler monografisinden, 2017 Türk Farmakopesinden, Atlas of Microscopy'den ve 'Bitkisel Drogların Makroskobik ve Mikroskobik Özellikleri' adlı kitaptaki özelliklerle karşılaştırılmıştır. Özelliklerin bilimsel tanımlamalarla eşleştiği görülmüştür [80,84-86].

A, C ve E aktarlarından satın alınan kakule; A aktarında toz halde, C ve E aktarında meyve şeklindedir. A aktarından satın alınan kakule toz halde olmasına rağmen iyi öğütülmemiştir, heterojen kalın toz şeklindedir. Aktarlar arasında kakulenin rengi farklılık göstermektedir. A aktarı açık kahverengi açık yeşil, C aktarı soluk yeşil ve E

aktarı yeşil tonlarındadır. C ve E aktarlarından alınan kakule, meyve şeklinde olup renklerinin farklı tonlarda olması dikkat çekmektedir. A aktarından satın alınan kakulenin öğütme miktarının az olması ve C aktarından satın alınan kakulenin renginin soluk olması dışında kakulelerin morfolojik ve organoleptik özellikleri bilimsel tanımlamalarla uyumaktadır. Bir çalışmaya göre kakulenin meyvelerinde küçük çakıl taşları, portakal tohumları, kavrulmamış kahve çekirdeği, bakla ile; kakule tohumunda *Amomum aromaticum* ve *Amomum subulatum*'un tohumları ile; kakule tozunda ise kakule kabukları ile tağşiş edildiği gözlenmiştir [88]. Yabancı madde incelenmesinde herhangi bir yabancı maddeye rastlanılmamıştır. Satın alınan kakulelerin içeriğinde yabancı maddeye rastlanmaması, kakulelerin iyi muhafaza edildiğini göstermektedir. Kakulenin anatomik özellikleri WHO seçilmiş tıbbi bitkiler monografisi ve Atlas of Microscopy'deki özelliklerle karşılaştırılmıştır. Özelliklerin bilimsel tanımlamalarla eşleştiği görülmüştür [84,86].

Kimyonun morfolojik ve organoleptik özellikleri birbirine benzerdir ve bilimsel tanımlamalara uygundur. Ancak A ve C aktarlarında kimyonun rengi daha açık kahverengidir. Özellikle A aktarından alınan kimyonun rengi daha açık olup sarı tonlarına yakındır. Bir çalışmaya göre kimyon; badem, fıstık, ağaç yemişleri, şeftali, vişne, rezene tohumları ve fıstık kabuğu ile tağşiş edildiği gözlenmiştir [90]. Yabancı madde kontrolleri sonucunda A aktarında başka bitkiye ait parçalara ve ipe rastlanılmıştır. B, C, D ve E aktarlarında yabancı maddeye rastlanılmamıştır. Sonuç olarak A aktarından satın alınan kimyonun rengi ve yabancı madde varlığından dolayı, B, C, D ve E aktarlarına kıyasla uygun koşullarda saklanmadığını göstermektedir. Kimyonun anatomik özellikleri Atlas of Microscopy'deki özelliklerle karşılaştırılmıştır. Özelliklerin bilimsel tanımlamalarla eşleştiği görülmüştür [84].

5. SONUÇ VE ÖNERİLER

Bu tez çalışmasında yapılan incelemelerin ışığında baharatların anatomik, morfolojik ve organoleptik karakteristik özelliklerinin ortaya konulması amaçlanmıştır.

Sonuç olarak, zayıflamaya yardımcı baharatların bir kısmının, organoleptik ve morfolojik tanımlamalarla eşleşmediği görülmüştür. Renk, koku ve tat bu aşamada belirleyici faktör olarak kullanılmıştır. Ancak, ışık mikroskobu ile incelenen anatomik özellikler bilimsel tanımlamalarla uyumsuzdur. Baharatların yabancı madde analizinde stereo mikroskop kullanılmış ve baharatların içeriğinde fazla miktarda yabancı maddeye rastlanılmıştır. Bu sebeple aktarlarda, baharatların uygun şekilde muhafaza edilmediği ve denetimlerin eksik yapıldığı düşünülmektedir. İncelenen baharatların bir kısmı içeriğindeki yabancı maddeden dolayı uygun nitelikleri taşımamakta, bu durum da halk sağlığını tehlikeye atabilecek sonuçlar yaratabilmektedir. Baharatların çoğunun açık bir şekilde satılması dışarıdan gelen yabancı maddelerin karışmasına ve baharatların erken nemlenmesine sebep olmaktadır. Halk sağlığının korunabilmesi için aktarların denetim altında tutulması gerekmekte ve baharatlar mümkün olduğunca kapalı, nem çekmeyen bir ortamda saklanmalıdır.

Kilo vermeye yardımcı baharatlar üzerinde yapılan çalışmaların sayısı artmalı ve insanlar sağlık profesyonelleri tarafından bu baharatları bilinçli kullanıma yöneltilmelidir. Elde ettiğimiz sonuçlara dayanarak bu alandaki çalışmalara ve literatüre katkı sağlayacağımızı düşünmekteyiz.

KAYNAKLAR

- [1] **Djiazet, S., Kenfack, L. B. M., Ngangoum, E. S., Ghomdim, H. N., & Tchiégang, C.** (2022). Indigenous spices consumed in the food habits of the populations living in some countries of Sub-Saharan Africa: Utilisation value, nutritional and health potentials for the development of functional foods and drugs: A review. *Food Research International*, 111280.
- [2] **Kaefer, C. M., & Milner, J. A.** (2008). The role of herbs and spices in cancer prevention. *Journal of Nutritional Biochemistry*, 19(6), 347-61.
- [3] **D, Stiller.** (2011). *Wirkungen und Nebenwirkungen von Gewürzen* (pp 412-426) Dustri-Verlag.
- [4] **Opara, E. I., & Chohan, M.** (2014). Culinary herbs and spices: their bioactive properties, the contribution of polyphenols and the challenges in deducing their true health benefits. *International Journal of Molecular Sciences*, 15(10), 19183-202.
- [5] **Sarkar, P., & Thirumurugan, K.** (2019). Modulatory functions of bioactive fruits, vegetables and spices in adipogenesis and angiogenesis, *Journal of Functional Foods*, 53, 318-336.
- [6] **Deekshith, C., Jois, M., Radcliffe, J., & Thomas, J.** (2021) Effects of culinary herbs and spices on obesity: A systematic literature review of clinical trials. *Journal of Functional Foods*, 81, 104449.
- [7] **İdiz, C., & Selçukbiricik, Ö. S.** (2016). Çörek otunun lipit profili ve glikoz regülasyonu üzerine etkisi. *Beslenme ve Diyet Dergisi*, 44(1), 55-61.
- [8] **Aslan, M., & Orhan, N.** (2010). Obezite tedavisine yardımcı olarak kullanılan doğal ürünler. *Diyabet ve Obezite*, 91.
- [9] **Lailiyah, N. N. A., Ibrahim, M. D., Fitriani, C. A., & Hermanto, F. E.** (2021). Anti-obesity properties of black pepper (*piper nigrum*): completing puzzle using computational analysis. *Journal of Smart Bioprospecting and Technology*, 2(3), 101-106.
- [10] **Sedighi, R., Zhao, Y., Yerke, A., & Sang, S.** (2015). Preventive and protective properties of rosemary (*Rosmarinus officinalis* L.) in obesity and diabetes mellitus of metabolic disorders: A brief review. *Current Opinion in Food Science*, 2, 58-70.
- [11] **Fatemeh, Y., Siassi, F., Rahimi, A., Koohdani, F., Doostan, F., Qorbani, M., & Sotoudeh, G.** (2017). The effect of cardamom supplementation on serum lipids, glycemic indices and blood pressure in overweight and obese pre-diabetic women: a randomized controlled trial. *Journal of Diabetes & Metabolic Disorders*, 16, 1-9.

- [12] **Zare, R., Heshmati, F., Fallahzadeh, H., & Nadjarzadeh, A.** (2014). Effect of cumin powder on body composition and lipid profile in overweight and obese women. *Complementary therapies in clinical practice*, 20(4), 297-301.
- [13] **Toker, R., Gölükcü, M., & Tokgöz, H.**, 2015. Tıbbi ve aromatik bitkilerin gıda sanayisinde kullanım alanları. *Türkiye Tohumcular Birliği Dergisi*, 4(15), 54-59.
- [14] **Cilginoglu, H., Aliu, D., & Aliu, A.** (2018). Gastronomi ve mutfak sanatında baharatlar ile tıbbi ve aromatik bitkilerin kullanımı (the usage of spices and medicinal and aromatic plants in gastronomy and culinary arts). Available at SSRN: <https://ssrn.com/abstract=3304469> or <http://dx.doi.org/10.2139/ssrn.3304469>
- [15] **Krishnaswamy, K.** (2008). Traditional Indian spices and their health significance. *Asia Pacific journal of clinical nutrition*, 17(S1), 265-268.
- [16] **Gupta, M.** (2010). Pharmacological properties and traditional therapeutic uses of important Indian spices: A review. *International Journal of Food Properties*, 13(5), 1092-1116.
- [17] **Uçkan Çakır, M., & Özbay, G.**, (2022). A short history of spices: an overview on pepper history. *International Pepper and Spices Conference*, 23-35.
- [18] **Demircioğlu, Y., Yaman, M., & Şimşek, I.** (2007). Kadınların baharat kullanım alışkanlıkları üzerine bir araştırma. *TSK Koruyucu Hekimlik Bülteni*, 6(3), 161-168.
- [19] **Göktaş, Ö., & Gidik, B.** (2019). Tıbbi ve aromatik bitkilerin kullanım alanları. *Bayburt Üniversitesi Fen Bilimleri Dergisi*, 2(1), 145-151.
- [20] **Ayyıldız, S., & Sarper, F.** (2019). Antioksidan baharatların osmanlı saray mutfağındaki yeri. *Karabük Üniversitesi Sosyal Bilimler Enstitüsü Dergisi*, 9(1), 363-380.
- [21] **Jiang, T. A.** (2019). Health benefits of culinary herbs and spices. *Journal of AOAC International*, 102(2), 395-411.
- [22] **Serafini, M., & Peluso, I.** (2016). Functional foods for health: the interrelated antioxidant and anti-inflammatory role of fruits, vegetables, herbs, spices and cocoa in humans. *Current Pharmaceutical Design*, 22(44), 6701-6715.
- [23] **Liu, Q., Meng, X., Li, Y., Zhao, C. N., Tang, G. Y., & Li, H. B.** (2017). Antibacterial and antifungal activities of spices. *International journal of molecular sciences*, 18(6), 1283.
- [24] **Srinivasan, K., Sambaiah, K., & Chandrasekhara, N.** (2004). Spices as beneficial hypolipidemic food adjuncts: a review. *Food reviews international*, 20(2), 187-220.
- [25] **Liu, J., Zhang, Q., Tao, T., Wang, L. Y., Sun, J. Y., Wu, C. J., & Zou, W. J.** (2022). Health benefits of spices in individuals with chemotherapeutic drug-induced cardiotoxicity. *Current Opinion in Pharmacology*, 63, 102187.
- [26] **Srinivasan, K.** (2005). Plant foods in the management of diabetes mellitus: spices as beneficial antidiabetic food adjuncts. *International journal of food sciences and nutrition*, 56(6), 399-414.

- [27] **Srinivasan, K.** (2013). Dietary spices as beneficial modulators of lipid profile in conditions of metabolic disorders and diseases. *Food & function*, 4(4), 503-521.
- [28] **Jungbauer, A., & Medjakovic, S.** (2012). Anti-inflammatory properties of culinary herbs and spices that ameliorate the effects of metabolic syndrome. *Maturitas*, 71(3), 227-239.
- [29] **Mattes, R. D.** (2012). Spices and energy balance. *Physiology & behavior*, 107(4), 584-590
- [30] **Westerterp-Plantenga, M., Diepvens, K., Joosen, A. M., Bérubé-Parent, S., & Tremblay, A.** (2006). Metabolic effects of spices, teas, and caffeine. *Physiology & behavior*, 89(1), 85-91.
- [31] **Demirezer, Ö., Ersöz, T., Saraçoğlu, İ., Şener, B., Köroğlu, A., & Yalçın, F.** (2011). *FFD monografileri tedavide kullanılan bitkiler (2. baskı)*. MN Medikal & Nobel Tıp Kitabevi.
- [32] **Öztürk, B., Demiröz, T., Özdemir, S., & Karaalp, C.** (2018). Türkiye'nin tıbbi bitkilerinin farmakope ve bitki monografilerindeki yeri ve önemi. *Türk Farmakope Dergisi*, 3(2), 10-30.
- [33] **Hannan, M. A., Rahman, M. A., Sohag, A. A. M., Uddin, M. J., Dash, R., Sikder, M. H., ... & Kim, B.** (2021). Black cumin (*Nigella sativa* L.): A comprehensive review on phytochemistry, health benefits, molecular pharmacology, and safety. *Nutrients*, 13(6), 1784.
- [34] **Srinivasan, K.** (2018). Cumin (*Cuminum cyminum*) and black cumin (*Nigella sativa*) seeds: traditional uses, chemical constituents, and nutraceutical effects. *Food quality and safety*, 2(1), 1-16.
- [35] **Ahmad, A., Husain, A., Mujeeb, M., Khan, S. A., Najmi, A. K., Siddique, N. A., ... & Anwar, F.** (2013). A review on therapeutic potential of *Nigella sativa*: A miracle herb. *Asian Pacific journal of tropical biomedicine*, 3(5), 337-352.
- [36] **Vanamala, J., Kester, A. C., Heuberger, A. L., & Reddivari, L.** (2012). Mitigation of obesity-promoted diseases by *Nigella sativa* and thymoquinone. *Plant foods for human nutrition*, 67(2), 111-119.
- [37] **Al Asoom, L.** (2022). Is *Nigella sativa* an effective bodyweight lowering agent and a mitigator of obesity risk? A literature review. *Vascular Health and Risk Management*, 495-505.
- [38] **Farhangi, M. A., Dehghan, P., & Tajmiri, S.** (2018). Powdered black cumin seeds strongly improves serum lipids, atherogenic index of plasma and modulates anthropometric features in patients with Hashimoto's thyroiditis. *Lipids in Health and Disease*, 17(1), 1-7.
- [39] **Charles, D. J.** (2012). *Antioxidant properties of spices, herbs and other sources*. Springer Science & Business Media.
- [40] **Gruenwald, J., Freder, J., & Armbruester, N.** (2010). Cinnamon and health. *Critical reviews in food science and nutrition*, 50(9), 822-834.
- [41] **Mollazadeh, H., & Hosseinzadeh, H.** (2016). Cinnamon effects on metabolic syndrome: a review based on its mechanisms. *Iranian journal of basic medical sciences*, 19(12), 1258.

- [42] Mousavi, S. M., Rahmani, J., Kord-Varkaneh, H., Sheikhi, A., Larijani, B., & Esmailzadeh, A. (2020). Cinnamon supplementation positively affects obesity: A systematic review and dose-response meta-analysis of randomized controlled trials. *Clinical Nutrition*, 39(1), 123-133.
- [43] Mohamed, S. (2014). Functional foods against metabolic syndrome (obesity, diabetes, hypertension and dyslipidemia) and cardiovascular disease. *Trends in Food Science & Technology*, 35(2), 114-128.
- [44] Nelerdir, Z. F., Saraçoğlu, İ., & Bilgi, G. Zencefil: Kullanımlar, Yan Etkiler, Etkileşimler, Dozaj ve Uyarı.
- [45] Konuklugil, B. & Özçelikay, G. (2004). Zencefil'in (*zingiber officinale*) tarih boyunca önemi ve günümüzdeki kullanımı. *OTAM Ankara Üniversitesi Osmanlı Tarihi Araştırma ve Uygulama Merkezi Dergisi* 173-189.
- [46] Ebrahimzadeh Attari, V., Ostadrahimi, A., Asghari Jafarabadi, M., Mehralizadeh, S., & Mahluji, S. (2016). Changes of serum adipocytokines and body weight following *Zingiber officinale* supplementation in obese women: a RCT. *European journal of nutrition*, 55(6), 2129-2136.
- [47] Seo, S. H., Fang, F., & Kang, I. (2021). Ginger (*Zingiber officinale*) attenuates obesity and adipose tissue remodeling in high-fat diet-fed C57BL/6 mice. *International Journal of Environmental Research and Public Health*, 18(2), 631.
- [48] Hernández-Pérez, T., Gómez-García, M. D. R., Valverde, M. E., & Paredes-López, O. (2020). *Capsicum annuum* (hot pepper): An ancient Latin-American crop with outstanding bioactive compounds and nutraceutical potential. A review. *Comprehensive Reviews in Food Science and Food Safety*, 19(6), 2972-2993.
- [49] Yoshioka, M., St-Pierre, S., Drapeau, V., Dionne, I., Doucet, E., Suzuki, M., & Tremblay, A. (1999). Effects of red pepper on appetite and energy intake. *British Journal of Nutrition*, 82(2), 115-123.
- [50] Sanati, S., Razavi, B. M., & Hosseinzadeh, H. (2018). A review of the effects of *Capsicum annuum* L. and its constituent, capsaicin, in metabolic syndrome. *Iranian journal of basic medical sciences*, 21(5), 439.
- [51] Meghwal, M., & Goswami, T. K. (2013). *Piper nigrum* and piperine: An update. *Phytotherapy Research*, 27(8), 1121-1130.
- [52] Takooree, H., Aumeeruddy, M. Z., Rengasamy, K. R., Venugopala, K. N., Jeewon, R., Zengin, G., & Mahomoodally, M. F. (2019). A systematic review on black pepper (*Piper nigrum* L.): from folk uses to pharmacological applications. *Critical reviews in food science and nutrition*, 59(sup1), 210-243.
- [53] BrahmaNaidu, P., Nemani, H., Meriga, B., Mehar, S. K., Potana, S., & Ramgopalrao, S. (2014). Mitigating efficacy of piperine in the physiological derangements of high fat diet induced obesity in Sprague Dawley rats. *Chemico-biological interactions*, 221, 42-51.
- [54] Shah, S. S., Shah, G. B., Singh, S. D., Gohil, P. V., Chauhan, K., Shah, K. A., & Chorawala, M. (2011). Effect of piperine in the regulation of obesity-induced dyslipidemia in high-fat diet rats. *Indian journal of pharmacology*, 43(3), 296.

- [55] **Seidemann, J.** (2005). *World spice plants*. Berlin, Heidelberg: Springer Berlin Heidelberg
- [56] **Mandal, S., & Mandal, M.** (2015). Coriander (*Coriandrum sativum* L.) essential oil: Chemistry and biological activity. *Asian Pacific Journal of Tropical Biomedicine*, 5(6), 421-428.
- [57] **Laribi, B., Kouki, K., M'Hamdi, M., & Bettaieb, T.** (2015). Coriander (*Coriandrum sativum* L.) and its bioactive constituents. *Fitoterapia*, 103, 9-26.
- [58] **Prachayasittikul, V., Prachayasittikul, S., Ruchirawat, S., & Prachayasittikul, V.** (2018). Coriander (*Coriandrum sativum*): A promising functional food toward the well-being. *Food Research International*, 105, 305-323.
- [59] **Aissaoui, A., Zizi, S., Israili, Z. H., & Lyoussi, B.** (2011). Hypoglycemic and hypolipidemic effects of *Coriandrum sativum* L. in Meriones shawi rats. *Journal of Ethnopharmacology*, 137(1), 652-661.
- [60] **Omosa, L. K., Midiwo, J. O., & Kuete, V.** (2017). *Curcuma longa*. In *Medicinal spices and vegetables from Africa* (pp. 425-435). Academic press.
- [61] **Alappat, L., & Awad, A. B.** (2010). Curcumin and obesity: evidence and mechanisms. *Nutrition reviews*, 68(12), 729-738.
- [62] **Bradford, P. G.** (2013). Curcumin and obesity. *Biofactors*, 39(1), 78-87.
- [63] **Andrade, J. M., Faustino, C., Garcia, C., Ladeiras, D., Reis, C. P., & Rijo, P.** (2018). *Rosmarinus officinalis* L.: An update review of its phytochemistry and biological activity. *Future science OA*, 4(4), FSO283.
- [64] **Nieto, G., Ros, G., & Castillo, J.** (2018). Antioxidant and antimicrobial properties of rosemary (*Rosmarinus officinalis*, L.): A review. *Medicines*, 5(3), 98.
- [65] **Sedighi, R., Zhao, Y., Yerke, A., & Sang, S.** (2015). Preventive and protective properties of rosemary (*Rosmarinus officinalis* L.) in obesity and diabetes mellitus of metabolic disorders: a brief review. *Current Opinion in Food Science*, 2, 58-70.
- [66] **Gamboa-Gómez, C. I., Rocha-Guzmán, N. E., Gallegos-Infante, J. A., Moreno-Jiménez, M. R., Vázquez-Cabral, B. D., & González-Laredo, R. F.** (2015). Plants with potential use on obesity and its complications. *EXCLI journal*, 14, 809.
- [67] **Demirezer, L., Ersöz, T., Saraçoğlu, İ., Şener, B., Köroğlu, A., & Yalçın, F.** (2017). *FFD Monografıları-Bitkiler ve Etkileri (3. Baskı)*. Akademisyen Kitabevi
- [68] **Savan, E. K. & Küçükbay, F. Z.** (2013). Essential oil composition of *Elettaria cardamomum* Maton. *Journal of Applied Biological Sciences*, 7(3), 42-45.
- [69] **Ashokkumar, K., Murugan, M., Dhanya, M. K., & Warkentin, T. D.** (2020). Botany, traditional uses, phytochemistry and biological activities of cardamom [*Elettaria cardamomum* (L.) Maton]—A critical review. *Journal of ethnopharmacology*, 246, 112244.
- [70] **El Malti, J., Mountassif, D., & Amarouch, H.** (2007). Antimicrobial activity of *Elettaria cardamomum*: Toxicity, biochemical and histological studies. *Food chemistry*, 104(4), 1560-1568.

- [71] **Yahyazadeh, R., Rahbardar, M. G., Razavi, B. M., Karimi, G., & Hosseinzadeh, H.** (2021). The effect of *Elettaria cardamomum* (cardamom) on the metabolic syndrome: Narrative review. *Iranian Journal of Basic Medical Sciences*, 24(11), 1462.
- [72] **Daneshi-Maskooni, M., Keshavarz, S. A., Qorbani, M., Mansouri, S., Alavian, S. M., Badri-Fariman, M., ... & Sotoudeh, G.** (2018). Green cardamom increases Sirtuin-1 and reduces inflammation in overweight or obese patients with non-alcoholic fatty liver disease: a double-blind randomized placebo-controlled clinical trial. *Nutrition & metabolism*, 15(1), 1-12.
- [73] **Mnif, S., & Aifa, S.** (2015). Cumin (*Cuminum cyminum* L.) from traditional uses to potential biomedical applications. *Chemistry & biodiversity*, 12(5), 733-742.
- [74] **Singh, R. P., Gangadharappa, H. V., & Mruthunjaya, K.** (2017). *Cuminum cyminum*—A popular spice: An updated review. *Pharmacognosy journal*, 9(3).
- [75] **Akmal, A., & Itrat, N.** (2019). Hypolipidemic and antiobesity impact of *Cuminum cyminum* powder in overweight and obese female. *International Journal of Innovative Science and Research Technology*, 4(4).
- [76] **Taghizadeh, M., Memarzadeh, M. R., Asemi, Z., & Esmailzadeh, A.** (2015). Effect of the *Cuminum cyminum* L. intake on weight loss, metabolic profiles and biomarkers of oxidative stress in overweight subjects: a randomized double-blind placebo-controlled clinical trial. *Annals of Nutrition and Metabolism*, 66(2-3), 117-124.
- [77] **Sargin, S. A.** (2021). Plants used against obesity in Turkish folk medicine: A review. *Journal of Ethnopharmacology*, 270, 113841.
- [78] **Yazgan, A. N., Yilmaz, G., & Sever Yilmaz, B.** (2010). *Ballota acetabulosa* (L.) Benth. bitkisi üzerinde anatomik çalışmalar. *Ankara Eczacılık Fakültesi Dergisi*, 39(4) 265-274.
- [79] **İşcan, G., Sarialtin, E. B., Soyseven, M., & Göksel, A.** (2022). Türkiye’de tüketime sunulan tarçın türlerinin anatomik incelenmesi ve kumarin miktarlarının belirlenmesi. *Gıda*, 47(2), 310-327.
- [80] **İşcan, G., Köse, Y. B., & Demirci, F.** (2019). *Bitkisel Droğların Makroskobik ve Mikroskobik Özellikleri*. Antalya Eczacı Odası Akademisi Yayınları.
- [81] **Baytop, A.** (1970). *Bitkisel Droğların Anatomik Yapısı*. İstanbul Üniversitesi Eczacılık Fakültesi. Baha Matbaası. İstanbul.
- [82] **Erol, A.** (2017). Mikrograf – mikroskop fotoğraflarının sanatsal değerinin incelenmesi. *Medeniyet Sanat Dergisi*, 3(1), 66-78
- [83] **Karakoç, Z., Ketani, M. A., & Ketani, Ş.** (2016). Mikroskopların çalışma mekanizması ve çeşitleri. *Dicle Üniversitesi Veteriner Fakültesi Dergisi*, (1), 1-6.
- [84] **Jackson, B. P., & Snowdon, D. W.** (1990). *Atlas of microscopy of medicinal plants, culinary herbs and spices*. Belhaven Press.
- [85] **Emerce, E.** (2018). *Türk Farmakopesi 2017*.
- [86] World Health Organization. (1999). *WHO monographs on selected medicinal plants* (Vol. 1). World Health Organization.

- [87] Akbař, S., & Bozlar, M. A. (2022). İstanbul'daki aktarlarda çok satılan bitki ve bitkisel ürünlerin incelenmesi. *İnönü Üniversitesi Sağlık Hizmetleri Meslek Yüksek Okulu Dergisi*, 10(2), 603-615.
- [88] Negi, A., Pare, A., & Meenatchi, R. (2021). Emerging techniques for adulterant authentication in spices and spice products. *Food Control*, 127, 108113.
- [89] Govindarajan, N., Ravichandran, L., Sundharamoorthy, S., Chelladurai, P. K., Pandey, A., & Ilavarasan, R. (2022). Comparative morpho-anatomical studies to authenticate and differentiate the stem barks of *Cinnamomum verum* J. Presl and *Cinnamomum cassia* (L.) J. Presl and its market scenario. *Journal of Drug Research in Ayurvedic Sciences*, 7(3), 185.
- [90] Galvin-King, P., Haughey, S. A., & Elliott, C. T. (2018). Herb and spice fraud; the drivers, challenges and detection. *Food Control*, 88, 85-97.



ÖZGEÇMİŞ

Ad-Soyad : Melisa Usul
Doğum Tarihi ve Yeri :
E-posta :

ÖĞRENİM DURUMU:

- **Lisans** : 2021, Bezmialem Vakıf Üniversitesi, Sağlık Bilimleri Fakültesi, Beslenme ve Diyetetik

YÜKSEK LİSANS TEZİNDEN TÜRETİLEN YAYINLAR, SUNUMLAR VE PATENTLER:

- **Usul, M., Kızıllar Hançer, Ç.** (2022). Kilo Vermeye Yardımcı Baharatların Anatomik ve Organoleptik Özellikleri. *1. Ulusal Sağlık Hizmetleri ve Bilimleri Kongresi*, Mayıs 11-12, İstanbul, Türkiye.

DİĞER YAYINLAR, SUNUMLAR VE PATENTLER:

- **Usul, M., & Güneş Bayır, A.** (2021). Kanser ve D vitamini ilişkisi/The relationship between cancer and vitamin D. *Journal of Radiation Oncology and Palliation, August, 5(2)*, 12-25.
- **Usul, M., Sevim, M., & Güneş Bayır, A.** (2021). *Transplantasyon Öncesi ve Sonrası Beslenmenin Etkisi*. Sağlık Bilimlerinde Araştırma ve Değerlendirmeler. Gece Kitaplığı, Ankara, sf: 19-48.
- **Usul, M., Güneş Bayır, A.** (2021). D vitamini ve Kanser İlişkisi. *5.Uluslararası Erciyes Bilimsel Araştırmalar Kongresi*, Konya, Türkiye.
- **Usul, M., Usul, M.** (2022). Yapılandırılmış Egzersiz ve Beslenme Programlarının Aktif Kanser Tedavisi Gören Hastalar Üzerine Etkisi. *1. Ulusal Sağlık Hizmetleri ve Bilimleri Kongresi*, Mayıs 11-12, İstanbul, Türkiye