

T.C.
BEZMİALEM VAKIF ÜNİVERSİTESİ
TIP FAKÜLTESİ
GENEL CERRAHİ ANABİLİM DALI

**Rektum Kanserinde Neoadjuvan Tedavi
Sonrası Lateral Pelvik Lenf Nodu
Diseksiyonu: Morbidite, Patolojik ve Erken
Onkolojik Sonuçların Değerlendirilmesi**

(Uzmanlık Tezi)

Dr. Hüseyin Kazım BEKTAŞOĞLU

Tez Danışmanı: Prof. Dr. Mahmut MÜSLÜMANOĞLU

İstanbul

2014

T.C.
BEZMİALEM VAKIF ÜNİVERSİTESİ
TIP FAKÜLTESİ
GENEL CERRAHİ ANABİLİM DALI

**Rektum Kanserinde Neoadjuvan Tedavi
Sonrası Lateral Pelvik Lenf Nodu
Diseksiyonu: Morbidite, Patolojik ve Erken
Onkolojik Sonuçların Değerlendirilmesi**

(Uzmanlık Tezi)

Dr. Hüseyin Kazım BEKTAŞOĞLU

Tez Danışmanı: Prof. Dr. Mahmut MÜSLÜMANOĞLU

İstanbul

2014

TEŐEKKÜR

Genel Cerrahi uzmanlık eđitimim boyunca bilgi, tecrübe ve becerilerinden faydalanma fırsatı bulduğum, her zaman desteđini bizlerden esirgemeyen, bilimsel çalışmalarını ve kişilikleriyle örnek aldığım, başta Bezmialem Vakıf Üniversitesi Genel Cerrahi Anabilim Dalı Başkanı Prof. Dr. Mahmut Müslümanođlu olmak üzere tüm hocalarıma, uzman ağabey ve ablalarıma, asistan arkadaşlarıma ve tüm klinik çalışanlarıma, hiçbir zaman desteđini esirgemeyen ailem ve eşime, içtenlikle teşekkür ederim.



ÖZET

Amaçlar: Evre II-III aşağı yerleşimli rektum kanserli hastalarda, lateral pelvik lenf nodu tutulumu üzerinde etkili faktörlerin değerlendirilmesi, neoadjuvan tedavi sonrası total mezorektal eksizyona ek olarak selektif lateral pelvik lenf nodu diseksiyonu yapılmasının patolojik ve kısa dönem onkolojik sonuçlarının değerlendirilmesi, perioperatif morbidite ve üriner fonksiyonlar üzerine etkisinin değerlendirilmesi amaçlanmıştır.

Hastalar ve Yöntem: Eylül 2011 – Mayıs 2013 dönemleri arasında Bezmialem Vakıf Üniversitesi Tıp Fakültesi Genel Cerrahi Anabilim Dalı'na başvuran histopatolojik olarak rektum adenokarsinomu tanısı almış 35 hasta (25 erkek, 10 kadın, erkek/kadın: 2,5/1, yaş aralığı: 39-79, ortalama yaş; 56,7) randomize olarak çalışmaya alındı. Tüm hastalara neoadjuvan kemoradyoterapi uygulandı. Hastalar, başvuru sırasına göre iki gruba ayrıldılar. Grup 1 total mezorektal eksizyon + lateral pelvik lenf nodu diseksiyonu (TME + LPLND) grubu, Grup 2 total mezorektal eksizyon (TME) grubu olarak tanımlandı. Lateral pelvik nodların durumu, tutulum üzerine etkili faktörler, her iki grup arasında morbidite ve üriner fonksiyonlar ile kısa dönem onkolojik sonuçlar değerlendirildi.

Bulgular: LPLND yapılan grupta intraoperatif kanama miktarı (ml) ve operasyon süresi (dk) diğer gruba göre daha uzun bulundu (kanama miktarı: 297 ± 168 vs 258 ± 152 ; operasyon süresi: 249 ± 55 vs 214 ± 59). Neoadjuvan tedavi sonrası LPLND yapılan grupta (n=18) sadece 1 hastada (%5,5) LPLN tutulumu saptandı. Her iki grup arasında morbidite, üriner fonksiyonlar ile erken onkolojik sonuçlar arasında anlamlı farklılık saptanmadı. Neoadjuvan öncesi MR incelemede, N2 olan hastaların (n=13) % 61,5 inde (n=8) radyolojik olarak LPLN saptanmış olup, buna karşılık N1 olan hastaların (n=16) %25 inde (n=4) radyolojik olarak LPLN saptandı.

Sonuçlar: Neoadjuvan tedavi öncesi MR incelemede N0 olan olgularda neoadjuvan tedavi sonrası LPLND girişimi yararlı olmayabilir. Bunun yanında N2 ve seçilmiş olgularda da N1 olan vakalarda yararlı olma potansiyeli daha yüksektir.

ABSTRACT

Objectives: In stage II-III low rectal cancer patients, the objectives of this study are evaluation of factors affecting involvement of lateral pelvic nodes, evaluation of pathological and short term oncological outcomes of selective lateral pelvic lymph node dissection in addition to total mesorectal excision following neoadjuvant therapy, evaluation of the effect of selective lateral pelvic lymph node dissection over perioperative morbidity and urinary functions.

Patients and Methods: Between September 2011-May 2013, 35 patients (25 male, 10 female, male/female: 2,5/1, range of age: 39-79, mean age: 56,7) admitted to Bezmialem Vakif University School of Medicine General Surgery Department were randomised and included in this study. All patients had neoadjuvant chemoradiotherapy. Patients were divided into two groups according to admission order. Group 1 refers patients who had total mesorectal excision + lateral pelvic lymph node dissection (TME+LPLND) and Group 2 refers patients who had total mesorectal excision (TME). Involvement of lateral pelvic nodes, factors affecting involvement, morbidity, urinary functions and short term oncological outcomes were evaluated between two groups.

Results: Intraoperative bleeding (ml) and operation time (min) were higher in LPLND group (bleeding: 297 ± 168 vs 258 ± 152 ; operation time: 249 ± 55 vs 214 ± 59). In group that LPLND was performed following neoadjuvant therapy (n=18), only 1 patient (%5,5) had LPLN involvement. No statistically significant difference were detected for morbidity, urinary functions and short term oncological outcomes between two groups. In MR imaging before neoadjuvant therapy, of patients who staged N2 (n=13), 61,5% (n=8) had radiologically involved LPLNs, of patients who staged N1 (n=16), 25% (n=4) had radiologically involved LPLNs.

Conclusions: In MR imaging before neoadjuvant therapy, LPLND may not be beneficial for N0 patients. Besides, in N2 patient and selected N1 patients, LPLND may have potential to be beneficial.

TABLolar

Tablo 1. TNM evrelemesi ve histolojik evre

Tablo 2. Dworak tümör regresyon sınıflaması

Tablo 3. Demografik veriler

Tablo 4. Neoadjuvan tedavi öncesi ve sonrası MR incelemeye göre evreleme ile patolojik evreleme

Tablo 5. Patoloji incelemesinde TME ve lateral pelvik lenf nodlarının durumu

Tablo 6. Patoloji incelemesinde Dworak regresyon sınıflaması, lenfovasküler invazyon ve çevresel cerrahi sınır durumu

Tablo 7. Operasyon detayları

Tablo 8. Perioperatif mortalite ve postoperatif morbidite detayları

Tablo 9. Postoperatif takip detayları

Tablo 10. Preoperatif ve postoperatif 6. ay IPSS skorları

Tablo 11. Neoadjuvan öncesi MR incelemede N evresi ile lateral pelvik lenf nodu varlığı ilişkisi

Tablo 12. Tümörün büyüdüğü taraf ile lateral pelvik lenf nodu lokalizasyonu ilişkisi

Tablo 13. Lenfovasküler invazyon ile lateral pelvik lenf nodu varlığı ilişkisi

Tablo 14. MR incelemede lateral pelvik lenf nodu varlığı ile T3 alt evreleri arasındaki ilişki

ŞEKİLLER

Şekil 1. Rektumun cerrahi ve anatomik bölgeleri

Şekil 2. Rektumun lenfatik dolaşımı

KISALTMALAR

TME: Total Mezorektal Eksizyon

PME: Parsiyel Mezorektal Eksizyon

LPLN: Lateral Pelvik Lenf Nodu

LPLND: Lateral Pelvik Lenf Nodu Diseksiyonu

NT: Neoadjuvan Tedavi

PRT: Preoperatif Radyoterapi

BT: Bilgisayarlı Tomografi

MR: Manyetik Rezonans

MRI: Manyetik Rezonans İnceleme

MRG: Manyetik Rezonans Görüntüleme

NRT: Neoadjuvan Radyoterapi

İMA: İnferior Mezenterik Arter

Aİİ: Arterya İliaka İnterne

APİ: Arterya Pudenta İnterna

VLİ: Vasküler ve Lenfatik İnvazyon

ÇRS: Çevresel Rezeksiyon Sınırı

CEA: Karsinoembriyjenik Antijen

PET: Pozitron Emisyon Tomografisi

ERUS: Endorektal Ultrasonografi

OSK: Otonom Sinirleri Koruyucu

APR: Abdominoperineal Rezeksiyon

İÇİNDEKİLER

1. Giriş.....	6
2. Genel Bilgiler.....	8
2.1 Rektumun Embriyolojisi.....	8
2.2 Rektumun Cerrahi Anatomisi.....	8
2.3 Rektumun Kanlanması.....	9
2.4 Rektumun Lenfatik Drenajı.....	10
2.5 Rektumun Histolojisi.....	11
2.6 Rektum Kanseri.....	12
2.6.1 İnsidans ve Klinik Belirtiler.....	12
2.6.2 Yayılım ve Prognoz.....	12
2.6.3 Tanı.....	13
2.6.4 Patoloji.....	13
2.6.5 TNM evrelemesi.....	13
2.6.6 Prognostik Faktörler.....	15
2.6.7 Patolojik İnceleme.....	16
2.6.8 Preoperatif Değerlendirme ve Evreleme.....	16
2.6.8.1 Bilgisayarlı Tomografi.....	16
2.6.8.2 Pozitron Emisyon Tomografisi.....	17
2.6.8.3 Tümör Belirteçleri.....	17
2.6.8.4 Endorektal Ultrasonografi.....	17
2.6.8.5 Manyetik Rezonans Görüntüleme.....	18
2.6.8.6 Tam Kolonoskopi.....	18
2.6.9 Tedavi.....	18
2.6.9.1 Cerrahi Tedavi.....	18
2.6.9.2 Neoadjuvan Radyoterapi / Kemoradyoterapi.....	19
2.6.9.3 Lateral Pelvik Lenf Nodu Diseksiyonu.....	20
2.6.10 Postoperatif İzlem.....	21
3. Hastalar ve Yöntem.....	22
4. Bulgular.....	24
5. Tartışma.....	33
6. Sonuç.....	37
7. Kaynaklar.....	38

1. GİRİŞ

Gastrointestinal sistemin en sık görülen kanserleri kolorektal kanserlerdir. Kolorektal kanserler tüm kanserler açısından sıklık açısından dördüncü sıradadır.¹ Rektum kanseri, kolorektal kanserlerin yaklaşık 1/3 ünü oluşturmaktadır.² Rektum kanseri, özellikle aşağı yerleşimli rektum kanseri (peritoneal refleksiyon altında yerleşimli), pelvis içerisindeki anatomik lokalizasyonu nedeniyle yüksek lokal nüks oranlarına sahiptir. Bu durum, ciddi mortalite ve morbiditeye neden olmaktadır. Rektum kanserinin lokal rekürrensi, ciddi ağrı kaynağı olması ve çoğu zaman tedavi imkanı olmaması nedeniyle çok yıkıcı sonuçlara sahiptir.

Rektum kanseri tedavisindeki gelişmeler, lokal nüks oranlarını düşürmüş, bazı durumlarda toplam sağ kalımı olumlu yönde etkilemiştir. Total mezorektal eksizyon (TME), ilk olarak Heald tarafından tanımlanmış, cerrahi sonrası lokal nüks oranlarında dramatik düşüşlere neden olduğunun gösterilmesi üzerine rektum kanseri tedavisinde altın standart haline gelmiştir.³⁻⁵ Ancak, TME de kanserli ve lokal nüks kaynağı olabilecek lateral pelvik lenf nodlarına (LPLN) yönelik girişim bulunmamaktadır. Aşağı rektum kanserli hastaların yaklaşık %10-20 sinde tümör içeren LPLN saptandığı bildirilmiştir.^{6,7} Mezorektum dışına tümör yayılımının neden olduğu lokal nüks oranlarını azaltmak amacıyla doğu ve batı ülkelerinde farklı tedavi yaklaşımları benimsenmiştir. Doğuda, özellikle Japonya'da, TME ye ek olarak genişletilmiş lenfadenektomi veya lateral pelvik lenf nodu diseksiyonu (LPLND) yapılmaktadır. TME ye ek olarak LPLND yapılmasının lokal nüks oranlarını düşürdüğü ve toplam sağ kalıma katkı sağladığını gösteren çok sayıda çalışma mevcuttur.⁸⁻¹¹ Bununla birlikte, LPLND, yüksek üriner ve seksüel disfonksiyon nedeniyle artmış morbidite oranlarına sahiptir.¹²⁻¹⁴ Batı ülkelerinde, neoadjuvan tedavi, özellikle preoperatif radyasyon tedavisi (RT), mezorektum dışına tümör yayılımına bağlı lokal rekürrens oranlarını düşürmek için TME ile birlikte uygulanmakta olup bu stratejinin başarılı olduğunu gösteren çok sayıda geniş çaplı randomize klinik çalışma mevcuttur.¹⁵⁻¹⁸ LPLND ile karşılaştırıldığında preoperatif radyoterapi (PRT) daha düşük morbidite oranlarına sahip olmasına karşılık, LPLN pozitif olan hastalardaki etkinliği henüz netleşmemiştir.¹⁹ Güncel yayınlarda, rektum kanserli hastalarda tedavi öncesi bilgisayarlı tomografi (BT) ve/veya manyetik rezonans (MR) görüntülemenin LPLN tutulumunu göstermede yüksek doğruluk oranlarına sahip olduğu gösterilmiştir.²⁰ Bu tezin amacı, klinik olarak evre II-II rektum kanserli hastalarda, neoadjuvan radyoterapi (NRT) sonrası TME ye ek olarak LPLND yapılmasının perioperatif

morbidite ve mortalite oranlarına etkisi, kısa dönem onkolojik sonuçların değerlendirilmesi, LPLN tutulumu ve buna yol açan risk faktörlerinin ortaya konmasıdır.



2. GENEL BİLGİLER

2.1 REKTUMUN EMBRİYOLOJİSİ

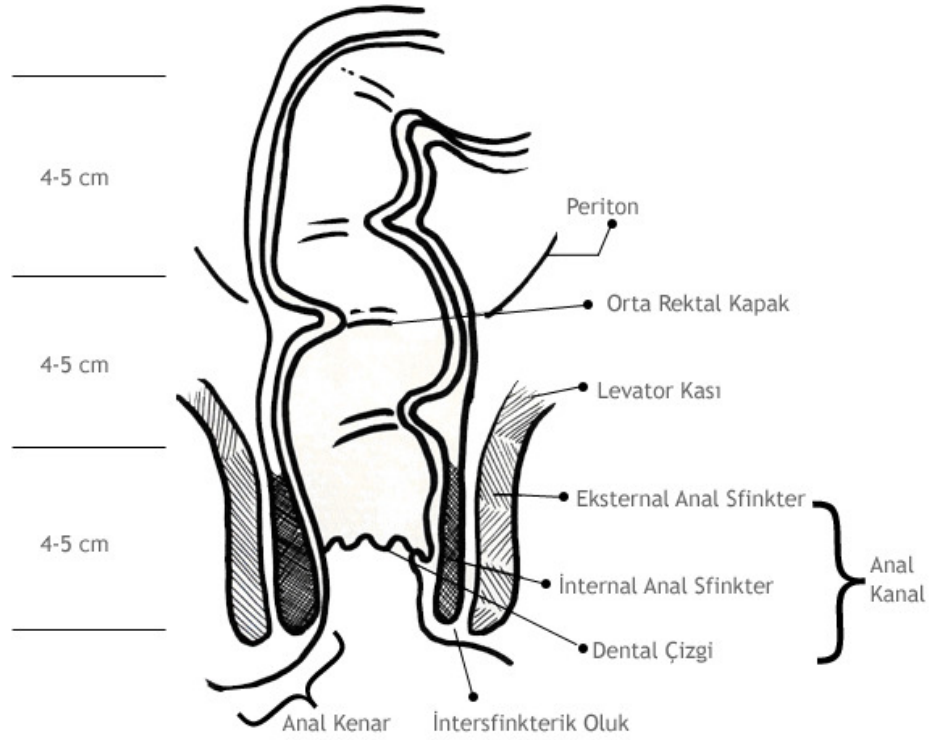
Gastrointestinal sistem embriyolojik dönemde üç yapraktan gelişmektedir. Safra yollarını da içerecek şekilde ağızdan duodenuma kadar ön barsaktan (foregut), duodenumdan transvers kolon distaline kadar orta barsaktan (midgut), ve buradan anal kanala kadar olan barsak sistemi son barsaktan (hindgut) köken alır. Anal kanal yani dentat çizginin altı ise ektoderm kökenlidir. Bu yüzden dentat çizginin altı ve üzeri farklı innervasyona ve vaskülarizasyona sahiptir. Embriyonik dönemde ilk barsak tüpü bütün uzunluğu boyunca mezenterik yapıyla arkaya doğru asılı durumdadır. Ön barsaktaki mezenter yapı daha sonra omentum minus'u oluştururken, orta barsaktaki mezenter ince barsak ve proksimal kolon mezosuna dönüşüm gösterir. Son barsaktaki mezenter ise mezorektumu oluşturur. Kan ve lenfatik damarlar bu dorsal mezenterden gelişir.²¹

2.2 REKTUMUN CERRAHİ ANATOMİSİ

Rektum 12-16 cm uzunluğunda, promontoriumdan anal kanala doğru uzanan gastrointestinal sistemin son parçasıdır. Rektum, sakral 3. vertebra seviyesinden başlayarak sakral konkaviteyi doldurup, koksiks tepesinin 2-3 cm anteroinferiorunda anal kanal ile sonlanır. Sigmoid kolonun promontorium hizasında aşağı ve sakrum konkavitesine doğru döndüğü kısma rektosigmoid köşe adı verilir. Rektum tümör yerleşimini periton refleksiyonuna göre tanımlamak mümkündür; peritoneal refleksiyonun altındaki ve üstündeki rektum tümörleri. Ancak, peritoneal refleksiyon erkek ve kadın hastalarda farklılık göstermektedir. Anterior peritoneal refleksiyon erkeklerde anal girimden 7-9 cm, kadınlarda ise 5-7.5 cm uzaklıkta sonlanır. Posterior peritoneal refleksiyon ise anal girimden 12-15 cm uzaklıktadır. Rektum anatomik olarak anorektal halkadan ("anorektal ring") rektosigmoid bileşkeye kadar uzanır. Anal girim ("anal verge") ile anorektal ring arasındaki bölüme ise anal kanal denir. Cerrahi olarak ise rektum anal girimden itibaren 12-15 cm yukarısı şeklinde tanımlanır.²²

Rektum tümörü yerleşimi rijit rektosigmoidoskopi (RSS) yaparak saptanır. Rijit RSS'de tümörün alt sınırları anal girimden itibaren 16 cm içindeyse bu yerleşim rektum olarak tanımlanır. Alt sınırı 16 cm'den daha yukarıdaki tümörler sigmoid kolon tümörüdürler. Bir

hastaya rijit rektosigmoidoskopi yapılmamışsa rektum tümörü yerleşimi hakkında verilecek her karar yanltıcı olabilir.²² (Şekil 1)



Şekil 1. Rektumun cerrahi ve anatomik bölgeleri

Uluslararası tanımlamada rektum tümörleri, alt rektum (anal girimden 5 cm yukarı yerleşimli), orta rektum (anal girimden 5-10 cm yukarı yerleşimli) ve üst rektum (anal girimden 10-15 cm yukarı yerleşimli) olarak sınıflandırılır.²²

2.3 REKTUMUN KANLANMASI

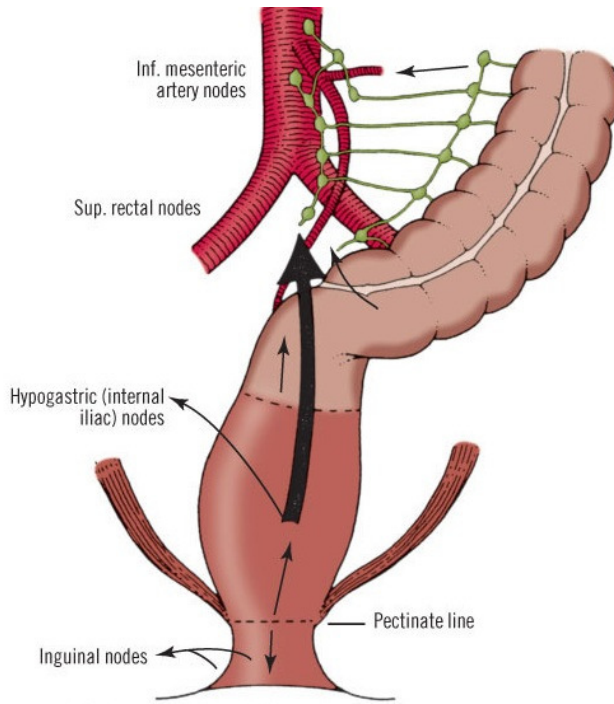
İnferior mezenterik arter (İMA), lomber 2-3 seviyesinde, aort bifurkasyonunun 3-5 cm üstünde, aort ön yüzünden çıkar ve duodonumun horizontal bölümünün hemen altında abdominal aortanın ön yüzünden ayrılır. Parietal peritonun arkasında ilk olarak sol kolik arter, sigmoid kolonun mezosu içinde sigmoid arterleri verir. Üst rektal arter İMA'nın uç dalıdır ve sigmoid kolon mezosu içinde üst rektuma ulaşır. İki yan dala ayrılır ve küçük dallar halinde üst rektum duvarına girer. Orta rektal arter, arteria iliaca interna'nın (Aİİ) yan dalıdır; 1/3 alt rektum ile anal kanalın üst kısmını kanlandırır. Alt rektal arter, Aİİ'nin dalı olan arteria pudenda interna'dan (APİ) çıkar, iskiorektal fossayı geçip anal sfinktere ulaşır. Orta sakral arter, aort bifurkasyonunun 1cm üzerinden çıkar. Terminal dalları anal kanala ulaşır.²²

Cerrahi sırasında İMA bağlanılarak inen kolon ile birleştiği yerden sigmoid kolon kesildiğinde, inen kolonun beslenmesi superior mezenterik arter ile inferior mezenterik arter arasındaki anastomozlar sayesinde olmaktadır. Bu anastomoz bölgesine Riolan arkı denir.²²

Rektum'un venleri seyri boyunca arterlere eşlik ederler. Üst rektal ven, inferior mezenterik ven aracılığı ile portal sisteme dökülür. Orta ve alt rektal ven, internal iliak ven aracılığı ile inferior vena kava'ya dökülür. Bu nedenle rektum 2/3 alt bölümünde yerleşen kanserlerin karaciğer metastazı yapmadan iliak venler aracılığı ile doğrudan akciğer metastazı yapma potansiyelleri vardır.²²

2.4 REKTUMUN LENFATİK DRENAJİ

Lenfatik kanallar seyirleri boyunca arterlere eşlik ederler. Üst ve orta 1/3 bölümün lenfatik drenajı, inferior mezenterik lenf düğümlerine olur. Rektumun 1/3 alt bölümünün lenfatik drenajı yukarı doğru inferior mezenterik lenf düğümlerine, yanlara doğru internal iliak lenf düğümlerine olur. Dentat line altındaki anal kanal bölümünün lenfatik drenajı, perianal lenfatik pleksusa, oradan da inguinal lenf düğümlerine olur. Orta ve alt rektum yerleşimli tümörler için lenfatik yayılım yukarı ve lateral yerleşimli lenf nodlarına doğru iken üst rektum yerleşimli tümörler için lenfatik yayılım yalnızca yukarı yerleşimli lenf nodlarına doğrudur.²²



Şekil 2. Rektumun lenfatik dolaşımı (kaynak: Skandalakis' surgical anatomy, 2004)

Yukarı doğrultudaki lenfatik yayılımında önce pararektal lenf nodları sonra superior rektal lenf nodları ve nihayet inferior mezenterik lenf nodları tutulur. Lateral doğrultudaki lenfatik yayılım ise orta ("middle") rektal lenf nodlarını, obturatuvar lenf nodlarını ve son olarak internal iliak lenf nodlarını atake eder. Pektinat çizginin altında (anal kanal içinde) yerleşen tümörler (anal kanal tümörleri) ise aşağı doğrultudaki lenfatik yayılımla inguinal lenf nodlarına ulaşırlar.²²

2.5 REKTUMUN HİSTOLOJİSİ

Rektum dört histolojik tabakadan oluşur: içten dışa doğru mukoza, submukoza, muskularis propria ve seroza-adventisya tabakaları yer alır.

Mukoza: Rektum mukozası; epitel tabakası, lamina propria ve ince muskularis mukoza katmanlarını içerir. Mukozanın esas fonksiyonu su, sodyum, vitamin ve minerallerin emilmesi ve potasyum ve bikarbonatın lümeneye sekresyonudur. Rektum mukozasında plika ve villuslar izlenmez. Goblet hücreleri ve enterositler en fazla sayıda olan hücre tipleridir. Mukoza rektumda proksimal kolona göre daha kalın olup, venler daha belirgin durumdadır.

Submukoza: Gevşek kollajen dokudan oluşan bu tabakanın temel işlevi mukozayı desteklemektir. Submukozada geniş damar yapıları, lenfatikler ve sinirler bulunur. İzole veya küçük kümeler halindeki parasempatik ganglionlar mukozal glandlara ve muskularis mukozaya dallar verir, bu submukozal pleksusa Meissner pleksusu denir.

Muskularis propria: İçte sirküler tabaka, dışta longitudinal tabaka şeklinde sıralanmış düz kas yapılarından oluşur. Bu iki tabaka arasında büyük kümeler şeklinde Auerbach pleksusu denilen parasempatik ganglionlar bulunur. Bu sayede güçlü peristaltik dalgalar oluşturulur.

Seroza-Adventisya: Rektumda belirgin bir seroza tabakası olmamakla birlikte en dış kısımda damar ve sinirler mevcuttur. En üst parçası peritonla, aşağıdaki parçası ise basit skuamöz epitel (mezotel) ile çevrilmiştir.

Anorektal bileşkeden anüse kadar uzanan anal kanalda tabanı pektinat çizgi olan ve valvleri ile tabana bağlanan 8-10 adet longitudinal anal kolumna vardır. Valvlerin arkasında anal sinüs veya kript denilen mukus glandlarının açıldığı küçük cepler bulunur. Pektinat çizgiden sonra rektumun basit kolumnar epiteli stratifiye skuamöz epitele dönüşür. Anüs düzeyinde muskularis proprianın iç sirküler tabakası kalınlaşarak internal anal sfinkteri

oluşturur. Longitudinal kas tabakası sfinkterin üzerine doğru uzanarak bağ dokuya yapışır. Eksternal anal sfinkteri çizgili kas oluşturur ve levator ani içerisinde uzanır.^{23,24}

2.6 REKTUM KANSERİ

2.6.1 İNSİDANS ve KLİNİK BELİRTİLER

Kolorektal kanser en sık görülen 3. kanser türüdür. Dünyada her yıl 1 milyondan fazla kişiye kolorektal kanser tanısı konulmakta ve bunların %50'sinden fazlasında hastalık, metastaz ile seyretmektedir.²⁵ Kolorektal kanserlerin yaklaşık 1/3'ü rektum kanseridir.²

Semptomatik olan hastaların çoğunda dışkılama alışkanlıklarında değişiklik, hematokezya, rektal dolgunluk hissi veya karın ağrısı vardır. Karın ağrısının nedeni kısmi tıkanma ya da peritona yayılım olabilir. Rektum kanserinin pelvik taban kaslarını tutarak tenesmusa yol açabileceği unutulmamalıdır. Ender olarak lokal ileri rektum kanserleri siyatik siniri ya da obturator siniri tutarak nöropatik ağrı sendromuna neden olabilirler. Dışkılama sırasında ağrı distal rektum kanserlerinde görülebilen bir belirtidir. Şiddetli anal ağrı olan olgularda rektum tümörü anal sfinkterleri invaze etmiş olabilir ve çok duyarlı olan anal mukoza ağrıya yol açabilir. Diğer olası semptomlar arasında abdominal distansiyon, bulantı, kusma, kilo kaybı ve düşkünlük sayılabilir. Hastaların önemli bir kısmının asemptomatik olduğu göz önünde bulundurulmalıdır. Kolorektal kanser tanısı konan hastaların yaklaşık %20'si tanı anında uzak metastaz yapmış durumdadır.²⁶⁻²⁸

2.6.2 YAYILIM ve PROGNOZ

Rektum kanserleri, lenfatik, hematojen, komşuluk ve transperitoneal yollarla yayılır. En sık görülen metastaz bölgeleri, bölgesel lenf nodları, karaciğer, akciğer ve peritondur. Metastatik hastalarda belirti ve bulgular metastaz alanına göre değişir. Sindirim sisteminin venöz drenajı portal sistem aracılığı ile olduğu için hematojen yayılım en çok karaciğere sonrasında ise sıra ile akciğere, kemiklere ve beyine olur. Bu konuda distal rektum kanserleri ayrıcalık gösterir; inferior rektal venler, vena kava inferiora drene oldukları için ilk metastaz bölgesi doğrudan akciğer olabilir.²⁹

Cerrahi tekniğin optimizasyonu ve neoadjuvan tedavi yaklaşımı son yıllarda rektum kanserlerinde 5 yıllık sağ kalım sürelerinin kolon kanserinden daha iyi olmasına yol açmış görünmektedir. Rektum kanserinin birincil tedavisi cerrahidir. Küratif cerrahi sonrası 5 yıllık sağ kalım evre I, II ve III için sırasıyla yaklaşık % 80-90, %50-60 ve %30-40'dır. Distal rektum kanserleri rektum kanserleri arasında en kötü prognoza sahiptir.²⁹⁻³²

2.6.3 TANI

Tanı genellikle rektal tuşe ve rektosigmoidoskopi ile konur. Bu iki muayene tedavinin yönlendirilmesi için de çok önemlidir. Rektal tuşede lezyonun anal sfinkterlere, anorektal ring'e, sağ ve sol rektum duvarına, pelvik taban kaslarına (levatorlar) fikse olup olmadığı araştırılır. Rektosigmoidoskopide lezyonun alt ucunun anal verge (anal kenar) olan uzaklığı ölçülerek lokalizasyonu doğru olarak saptanabilir. Rektum kanserlerinin büyük çoğunluğu mukozadan köken alan endoluminal adenokarsinomlardır. Rektosigmoidoskopi ve fleksible sigmoidoskopi semptomatik hastalarda biyopsi olanağı sunan en iyi tanı yöntemidir. Kolonoskopi senkron lezyonların saptanması için hemen her hastada önerilir. Obstrüksiyon nedeniyle kolon preoperatif değerlendirilememişse rezeksiyondan sonra tam kolonoskopi yapılması ihmal edilmemelidir.²⁹ Rektum kanserinin belirti ve bulguları diğer maligniteler ve hemoroid, divertiküler hastalık, infeksiyon ve inflamatuvar barsak hastalığı gibi benign hastalıklarla karışabilir. Bu nedenle ayırıcı tanı önemlidir.

2.6.4 PATOLOJİ

Histolojik olarak büyük çoğunluğu adenokarsinomdur. Küçük bir kısmı (yaklaşık %15'i) müsinöz karsinomdur. Müsinöz karsinomlarla daha ileri evre tümörler olarak karşılaşılır ve neoadjuvan tedaviye yanıt daha kötüdür. Taşlı yüzük hücreli karsinomların oranı yaklaşık %1'dir ve çok agresif tümörlerdir. Distal rektum kanserlerinin bir kısmı adenoskuamöz karsinomlardır. Kötü prognozlu histolojik tiplerden biri de yoğun nöroendokrin diferensiasyon gösteren küçük hücreli karsinomlardır.²⁹

2.6.5 TNM EVRELEMESİ

Güncel klinik uygulamada rektum kanseri evrelendirmesinde TNM sistemi kullanılmaktadır. Amerikan Birleşik Kanser Komitesi (American Joint Committee on Cancer, AJCC) belli aralıklarla kanser evrelemelerini güncellemektedir. Güncel evreleme Tablo 1'de gösterilmiştir. Rektum kanserinin mezorektal fasyaya uzanımı göz önünde bulundurularak MR da T3 evresi a (<1mm), b (1-5mm), c (5-15mm), d(>15mm) şeklinde alt gruplara ayrılmıştır.³³

Primer Tümör (T)

TX Primer tümör değerlendirilemez

T0 Primer tümör kanıtı yok

Tis Karsinoma *in situ*; intraepitelyal veya lamina propriaya invazyon

T1 Tümör submukozaya invaze olmuştur (SM 1-3)

T2 Tümör muskularis propriaya invaze olmuştur

T3 Tümör muskularis propria aracılığıyla subserozaya veya non-peritonealize perikolik veya perirektal dokulara invaze olmuştur

T4 Tümör direkt olarak diğer organ veya yapılara invaze olmuş ve/veya visseral peritonu perforasyon etmiştir

T4a Tümör visseral periton yüzeyini penetre etmiştir

T4b Tümör diğer organ ya da yapıları doğrudan invaze etmiştir ya da yapışmıştır.

Bölgesel Lenf Nodları (N)

NX Bölgesel lenf nodları değerlendirilemez

N0 Bölgesel lenf nodu metastazı yok

N1 1 – 3 bölgesel lenf nodu metastazı

N1a 1 bölgesel lenf nodu metastazı

N1b 2-3 bölgesel lenf nodu metastazı

N1c Bölgesel lenf nodu metastazı olmadan subserozada, mezenterde veya peritonize olmayan perikolik veya perirektal dokularda

tümör depozit(ler)i olması

N2 4 veya daha fazla bölgesel lenf nodu metastazı

N2a 4-6 bölgesel lenf nodu metastazı

N2b 7 ya da daha fazla bölgesel lenf nodu metastazı

Uzak Metastaz (M)

MX Uzak metastaz değerlendirilemez

M0 Uzak metastaz yok

M1 Uzak metastaz

M1a 1 organ (örneğin, karaciğer, akciğer, over)

M1b 1'den fazla organ/alan ya da periton metastazı

Evre Gruplandırma

Evre	T	N	M
0	Tis	N0	M0
I	T1	N0	M0
	T2	N0	M0
IIA	T3	N0	M0
IIB	T4	N0	M0
IIIA	T1-T2	N1/N1c	M0
	T1	N2a	M0
IIIB	T3-T4a	N1/N1c	M0
	T2-T3	N2a	M0
	T1-T2	N2b	M0
IIIC	T4a	N2a	M0
	T3-T4a	N2b	M0
	T4b	N1-N2	M0
IVA	T(her)	N(her)	M1a
IVB	T(her)	N(her)	M1b

Histolojik Evre (Grade)

GX Evre değerlendirilemez

G1 İyi diferansiyasyon

G2 Orta derecede diferansiyasyon

G3 Kötü diferansiyasyon

G4 Diferansiyasyon olmamış

*American Joint Committee on Cancer (AJCC), AJCC Cancer Staging Manual, Seventh Edition (2010).

Tablo 1. TNM evrelemesi ve histolojik evre

2.6.6 PROGNOTİK FAKTÖRLER

Rektum kanserinde cerrahi tedaviden sonra prognozu belirleyen en önemli faktör, tümörün evresidir. Tümörün lokal uzanımı özellikle önemlidir. Serozayı invaze eden T4 tümörlerin prognozu daha kötüdür. Bölgesel lenf nodlarının metastatik olması da kötü prognostik faktördür. Bölgesel lenf nodu metastazı insidansı tümörün transmural invazyon derinliği ve derecesi (grade) ile ilişkilidir. Metastatik lenf nodu sayısı da prognozla ilişkili bulunmuştur. Lenf nodu metastatik olmasa da çıkarılan lenf nodu sayısı nüks ve genel sağkalımla ilişkilidir. Spesimende yeterli lenf nodu bulunması uygulanmış cerrahinin kalitesi hakkında da (mezenterik pedikülün komplet rezeksiyonu) bir göstergedir. Kolorektal kanserlerde en az 12 lenf nodu çıkarılması istenir. Neoadjuvan tedavi almış rektum kanserli hastalarda ise bu sayıda lenf nodu genellikle çıkarılamaz ve bu durumdan sonuçlar olumsuz etkilenmez. Perikolik ve mezenterik satellit tümör depozitleri, lenf nodu metastazları kadar önemlidir. Bölgesel lenf nodlarında tutulum olmasa da tümör depoziti varsa, hasta N1c olarak evrelendirilir. İzole tümör metastazlarının (tek tek tümör hücreleri ya da minik kümelenmeler; nodal mikrometastazlar) prognostik önemi belirsizdir. Saptandıklarında pN0(i+) olarak raporlanır. Vasküler ve lenfatik invazyon (VLİ) kötü prognostik faktördür. Lokal nüks ve uzak metastaz riskini artırır. Rezidü tümör kalması (R1 mikroskopik, R2 makroskopik) ya da çevresel rezeksiyon sınırı (ÇRS)'nin pozitif (≤ 1 mm) olması kötü prognostik faktördür. Karsinoembryonik antijen (CEA)'nin 5 ng/mL'nin üstünde olması evreden bağımsız kötü prognoza işaret eder. Subjektif biçimde belirlenmesine rağmen yüksek dereceli (≤ 50 oranında gland formasyonu) tümörlerde prognoz daha kötüdür. Neoadjuvan tedaviye yanıtı gösteren tümör regresyon derecesi de prognoz hakkında bilgi verir.²⁹ Rektum kanserinde neoadjuvan tedavi sonrasında Dworak tümör regresyon sınıflaması³⁴ Tablo 2'de gösterilmiştir.

Evre-0	Regresyon yok
Evre-1	Kanser hücreleri baskın, fibrosis de mevcut
Evre-2	Fibrosis baskın ancak tümör hücreleri de mevcut
Evre-3	Yaygın fibrosis içinde dağılmış tümör hücreleri mevcut
Evre-4	Hiç tümör hücresi yok, yaygın fibrosis (tam cevap)

Tablo 2. Dworak tümör regresyon sınıflaması

2.6.7 PATOLOJİK İNCELEME

Patolojik evreleme cerrahi örneğin incelenmesi ile yapılır. Rektum kanseri patolojik değerlendirme raporunda yer alması gereken bazı bilgiler şunlardır: tümör ve örneğin gros tanımı; kanserin evresi; penetrasyon derinliği ve komşu yapılara yayılımı (T); değerlendirilen bölgesel lenf nodu sayısı ve pozitif bölgesel lenf nodu sayısı (N); diğer organlar, abdominal yapı peritonu veya bölgesel olmayan lenf nodlarına uzak metastaz varlığı (M) ve proksimal, distal ve çevresel (radial) sınırların durumu. TNM evrelemede kullanılan "p" ve "yp" ön ekleri sırasıyla patolojik evreleme ve neoadjuvan tedavi sonrası patolojik evrelemeye işaret etmektedir.³⁵⁻³⁷

2.6.8 PREOPERATİF DEĞERLENDİRME VE EVRELEME

Hastaların dışkılama, üriner ve cinsel fonksiyonları ameliyat öncesi mutlaka sorgulanmalıdır. Rektal tuşe ve rijd rektosigmoidoskopi, hastada lokal eksizyon ya da radikal rezeksiyon kararında, hastanın neoadjuvan tedavi alıp almayacağı konularında çok önemli bilgiler verir. Tüm hastalara abdominopelvik BT ve toraks metastazlarını dışlamak üzere toraks görüntülemesi yapılmalıdır. Rektum kanserlerinde karaciğer metastazı olmaksızın doğrudan akciğer metastazı olma ihtimali nedeniyle (aşağı rektumun venöz drenajının hemoroidal venler aracılığı ile vena kava'ya olmasından kaynaklanır) toraks görüntülemesi için rektum kanserinde BT daha çok tercih edilir. Preoperatif tümör belirteci olarak karsinoembriyonik antijen (CEA) düzeyine bakılmalıdır. CEA >5 ng/mL olan hastaların prognozu her evre için daha kötüdür. Yüksek CEA düzeyi ameliyat sonrası normale dönmezse bu hastalarda ileri inceleme gerekir.²⁹

2.6.8.1 BİLGİSAYARLI TOMOGRAFİ

Abdominopelvik BT rejyonel tümör yayılımını, lenf nodu ve uzak metastazları, tümöre ait komplikasyonları (örneğin; perforasyon, fistül) gösterir ve hemen her rektum kanserli hastaya önerilir. BT'nin uzak metastaz belirleme duyarlılığı (%75- 87), perirektal lenf nodu tutulumu belirleme duyarlılığından (yaklaşık % 45) veya transmural invazyon derinliğini belirleme duyarlılığından (yaklaşık %70) daha yüksektir. BT'nin küçük primer lezyonları belirleme başarısı düşüktür; rektum duvar katlarını iyi görüntüleyemez. Rektum kanserli hastalarda karaciğer metastazlarının olup olmadığını belirlenmesi çok önemlidir. Buna göre tedavi yaklaşımı değişir. Hastaların primer rektum tümörü semptomatik (tam tıkanma, durdurulamayan kanama vb. gibi) değilse primer tümörün rezeksiyonu sağ kalım avantajı sunmaz. Tedaviye genellikle neoadjuvan KT ile başlanır. Evre IV olan bu hastaların bir

kısmında, preoperatif KT'yi takiben yapılacak senkron ya da aşamalı hepatik rezeksiyon ve primer rektum tümörünün rezeksiyonu ile 5 yıllık hastaliksız sağ kalım yaklaşık %40'dır. Daha ötesi bu ve benzeri agresif yaklaşımlarla Evre IV rektum kanserli hastaların bir kısmında kür sağlamak mümkün olmaktadır. Bu nedenle karaciğer metastazlarının belirlenmesine çaba harcanmalı ve kuşkulu durumlarda BT'den daha duyarlı olan kontrastlı MRG yöntemine başvurmadan kaçınılmamalıdır.²⁹

2.6.8.2 POZİTRON EMİSYON TOMOGRAFİSİ

Pozitron emisyon tomografi (PET)-BT preoperatif evrelemede rutin olarak henüz kullanılmamaktadır. Ancak, BT ve diğer geleneksel görüntüleme yöntemlerine kıyasla daha duyarlı ve spesifik bulunmaktadır. Henüz rutinde yer bulamamış olsa da standart görüntüleme yöntemleri ile saptanamayan lezyonlara PET-BT sayesinde tanı konabildiği gösterilmiştir. Günümüzde, özellikle postoperatif izlemde CEA yükselmesi olan ancak, standart görüntüleme yöntemlerinin negatif sonuçlandığı olgularda PET-BT'ye başvurulmaktadır. Kemoterapi gören hastalarda sensitivitesi düşmektedir. Bu nedenle son kemoterapi tarihinden en erken 1 ay sonra yapılması uygundur.²⁹

2.6.8.3 TÜMÖR BELİRTEÇLERİ

Rektum kanserli hastalarda CEA (tanı anında hastaların yaklaşık %70'inde yüksek) ve karbohidrat antijen (CA) 19-9 yükselir ancak, bunların tanı ya da tarama testi olarak kullanılması önerilmez. CEA gastrit, peptik ülser, divertikülit, kronik obstrüktif akciğer hastalığı, diyabet veya akut ve kronik inflamatuvar durumlarda yükselir. CEA rektum kanseri için prognostik değer taşıyabilir. Aynı evredeki hastalardan CEA değeri 5 ng/mL'den yüksek olanlarda prognoz daha kötüdür. Ameliyattan sonra CEA değeri normale dönmeyen hastalarda geride tümör bırakılmış olabilir ve ileri tetkik gerekir. Postoperatif izlemde CEA yükselmesi ise nüks hastalıkla ilişkili olabilir. Tüm bu nedenlerle preoperatif her hastada rutin olarak CEA bakılmalıdır.²⁹

2.6.8.4 ENDOREKTAL ULTRASONOGRAFİ

BT'ye kıyasla ERUS primer tümör ve perirektal lenf nodlarını daha iyi karakterize eder. ERUS, yalnızca mukoza ve submukozayı tutan lokalize tümörleri, muskularis propriayı invaze etmiş veya transmural tutulumla perirektal yağ dokusuna ulaşmış lokal ileri tümörlerden kolaylıkla ayırır.³⁸

2.6.8.5 MANYETİK REZONANS GÖRÜNTÜLEME

Endorektal "coil" (ecMRG) ve yüzeysel "coil" MRG sık kullanılan yöntemlerdir. Günümüzde yüksek kalitede eksternal MRG sayesinde "coil" kullanımını giderek azaltmaktadır. MRG'nin ERUS'tan üstün yönleri arasında daha geniş alan görüntülemesi, tıkaçıcı tümörlerde kullanılabilmesi ve daha az kullanıcı bağımlı olması sayılabilir.³⁹⁻⁴¹ MRG lenf nodunun çapı dışında diğer özellikleri hakkında da bilgi sağlayabilir. MRG'nin lenf nodu tutulumunda doğruluk oranı %50-%95 arasında bildirilmiştir.⁴²⁻⁴⁵

İnce kesit (yüksek rezolüsyon) MRG'de, T evrelemesi ve tümörün mezorektal fasya ile olan ilişkisi (ÇRS) daha iyi yapılıdır.⁴⁶⁻⁴⁷ Pelvik "phased-array coil" MRG ve histopatolojik inceleme bazı çalışmalarda ektramural tümör invazyon derinliği açısından benzer bulunduğu gibi tümörün mezorektal fasya tutulumu da MRG'de patolojik inceleme ile birebir benzer bulunmuştur.⁴⁸⁻⁴⁹ Klinik uygulamada ERUS ve MRG çoğu kez birlikte kullanılmaktadır. MRG özellikle ÇRS saptamak için gereklidir.⁵⁰

2.6.8.6 TAM KOLONOSKOPI

Kolonoskopi senkron lezyonların (%3-5) saptanması için her hastada önerilir. Obstrüksiyon nedeniyle kolon preoperatif değerlendirilememişse rezeksiyondan sonra tam kolonoskopi yapılması ihmal edilmemelidir.

2.6.9 TEDAVİ

2.6.9.1 CERRAHİ TEDAVİ

Kolorektal kanser tedavisindeki cerrahi ilkeler, ilk olarak 1908 yılında Lord Moynihan tarafından belirlenmişse de sonuçlar yüz güldürücü değildi. Bu dönemde lokal nüks oranları neredeyse %100'e ulaşıyordu. Rektum kanseri cerrahisinde evrim süreci, 1920 yılında Ernest Miles tarafından abdominoperineal rezeksiyonun tanımlanmasıyla başlamıştır. Bu tekniğin kullanılmaya başlanmasıyla nüks oranları dramatik olarak %30'a kadar düşmüştür. 1950'lerde daha iyi sütür materyalleri ve aşağı düzeylerde anastomoz yapabilmeyi sağlayan stapler aletlerinin kullanıma girmesiyle birlikte aşağı anterior rezeksiyon popüler hale gelmiştir. Ancak lenf nodu diseksiyonu ve çevresel cerrahi sınırların sıklıkla ihmal edilmesi sonucunda yüksek lokal nüks oranları devam etmiştir. 1979'da İngiltere'de Heald tarafından tanımlanan TME tekniği ile tam bir lenf nodu diseksiyonu ve güvenli çevresel rezeksiyon sınırı elde

edilerek lokal nüks oranları, dramatik biçimde aşağıya çekildi. Keskin disseksiyon sırasında mezoya girilirse; mezorektumun bütünlüğü bozulursa geride tümör depoziti ya da lenf nodu bırakma riski doğmaktadır.²²

Cerrahi disseksiyon sırasındaki sinir yaralanmalarına bağlı gelişen ürogenital komplikasyonların (%39-76 oranlarında bildirilmiştir) önlenmesi amacıyla 1970'lerin ortalarında Japon otörler Tsuchiya ve Ohki, otonom sinirleri koruyucu (OSK) cerrahi tekniği geliştirdiler.⁵¹ 1991 yılında ABD'de Enker, TME ile OSK tekniğini birleştirerek TME tekniğine son halini verdi.⁵² Günümüzde bu teknik rektum kanseri cerrahisinin altın standardı haline gelmiştir.

TME zaman içinde modifiye edilmesine karşın, tümörün mezorektum ile birlikte bütün olarak çıkarılmasını içeren temel ilke değişmemiştir. Bu işlemin temel dayanağı, mezorektumun rektum kanserlerinde terminal döneme dek tümör yayılımına karşı koruyucu kılıf oluşturan bir organ olmasıdır. Bu durum, rektum lenfatiklerinin anatomik drenajını gösteren lenfosintigrafik çalışmalarla da kanıtlanmıştır. Özefagus ve mide kanserinin aksine rektum kanserlerinde distal mural yayılım 1 cm.'den fazla değildir. Bu nedenle, rektum kanserinde lokal kontrol için radyal sınır distal sınırdan daha önemlidir. Uygun yapılan bir TME ile potansiyel tümör depozitlerini içeren mezorektum çıkarılabilmekte ve lokal nüks insidansı düşürülmektedir.^{22,53-55} Üst rektum tümörlerinde, rektum ve mezorektumda lezyonun 5 cm altına inilmesi yeterlidir. Üst rektum tümörlerinde, rektum ve mezorektumda lezyonun 5 cm altına inilmesinin yeterli olduğunu birçok yazar kabul etmiş durumdadır. Bu konudaki bazı çalışmalar üst rektum kanseri tedavisinde Parsiyel Mezorektal Eksizyon (PME) ile TME arasında benzer sonuçlar bildirmişlerdir.^{56,57} Karanjia ve ark.'nın distal rezeksiyon sınırı 1 cm üzeri 110 hasta ile 1 cm altı 42 hastayı karşılaştıran serisinde, iki grup arasında lokal ve sistemik nüks oranları açısından bir fark saptanmamıştır.⁵⁸ Bu sonuçlar, stapler aletlerinin doğurduğu avantajlar ile birleştirildiğinde, orta ve alt rektum hastalarının büyük bir kısmı için sfinkter koruyucu cerrahi olanaklı hale gelmiştir. APR yalnızca tümörün dentat çizgiye çok yakın olduğu hastalara uygulanmaya başlanmış ve APR uygulanma oranı son 20 yıl içinde %48'lerden %14'e kadar düşmüştür.^{59,60}

2.6.9.2 NEOADJUVAN RADYOTERAPİ/KEMORADYOTERAPİ

Günümüzde, Doğu Avrupa ülkelerinin çoğunda ve Amerika Birleşik Devletleri'nde, LİRK'de standart tedavi olarak neoadjuvan KRT; ektramural yayılımı olan rektum tümörleri

ve/veya bölgesel lenf nodu tutulumu olan hastalarda kullanılmaktadır.⁶¹ Bizim ülkemizde de benzer bir yaklaşım söz konusudur. Bunun aksine Kuzey Avrupa ülkelerinde, ekstrapéritoneal rektal kanserler genellikle preoperatif RT sonrasında cerrahi yaklaşımla tedavi edilmektedir.⁶²

Rektum kanserinde neoadjuvan tedavi birincil olarak, lokal nüksü azaltmayı amaçlar. Lokal nüks, rektum kanserinin genel prognozunu olumsuz etkiler. Mevcut veriler, evre II veya III rektum kanserli hastalar için sürekli 5- FU infüzyonuyla birlikte preoperatif neoadjuvan eş zamanlı radyoterapi ve kemoterapiyi izleyen total mezorektal eksizyonla yapılan radikal rezeksiyon yaklaşımını desteklemektedir. Ekstramural penetrasyonu ve/veya rejyonel lenf nodu tutulumu olan rektal tümörler neoadjuvan tedavi için adaydırlar.²⁹ Doğuda ise, özellikle Japonya'da, NRT yerine LPLND yaygın olarak benimsenmiştir.

2.6.9.3 LATERAL PELVİK LENF NODU DİSEKSİYONU

Aşağı yerleşimli rektal kanserlerde lateral pelvik lenf nodlarına yönelik yaklaşımda batı ülkeleri ile Japonya arasında farklılıklar bulunmaktadır. Batı ülkelerinde lateral pelvik nodlar metastatik hastalık kabul edildiğinden rektum kanserinin standart tedavisi neoadjuvan kemoradyoterapi ile kombine edilmiş total mezorektal eksizyondur. Japonya'da ise lateral pelvik nod metastazı, eksizyon ile tedavi edilebilir kabul edilerek lokal ileri rektum kanserinde standart tedavi total mezorektal eksizyona ilaveten lateral pelvik lenf nodu diseksiyonudur.⁶³

Son yıllarda Japonya ve batı ülkelerindeki bu iki ayrı tedavi yaklaşımını karşılaştıran bazı çalışmalar mevcuttur. Hollanda ve japon serilerini kıyaslayan bir çalışmada neoadjuvan radyoterapi ile lateral pelvik lenf nodu diseksiyonu yapılan vakalar sadece total mezorektal eksizyon yapılan vakalara göre lokal nüksü azalma oranları açısından değerlendirildiğinde benzer bulunmuştur. Bununla birlikte total mezorektal eksizyona ek olarak neoadjuvan tedavi ile lateral pelvik lenf nodu diseksiyonu yapılmasını karşılaştıran randomize kontrollü bir japon çalışmasında genişletilmiş lateral pelvik lenf nodu diseksiyonunun onkolojik sonuçlara katkısı yönünden üstünlük bulunmamasına karşılık seksüel ve üriner fonksiyonları daha kötü yönde etkilediği bildirilmiştir.⁶⁴

2.6.10 POSTOPERATİF İZLEM

Küratif cerrahi ve adjuvan tedavilere rağmen evre II ve evre III hastaların yaklaşık %40'ında nüks gelişmektedir. Bu nedenle postoperatif hasta izlemi gereklidir. Bu izlemin ne sıklıkta ve ne yoğunlukta yapılacağı hastalığın evresi ile ilgilidir. Evre II ve evre III hastalarda yoğun izlem protokolleri ile nüksler asemptomatik aşamada yakalanabilmekte ve bu hastalara yeniden küratif tedavi olanağı sunulabilmektedir. Nüks hastalığın (lokal nüks ya da uzak metastaz) erken tanısı sağ kalımı artırmaktadır.²⁹

İlk 3 yıl 3 ayda bir öykü ve fizik muayene, CEA (adjuvan kemoterapi alan hastalarda yükselbilir, kemoterapi programı tamamen bittikten sonra izlenmesi uygun olur), toraks BT, abdominopelvik BT yapılır. 3 yıldan sonra 5. yıl tamamlanana kadar 6 ayda bir öykü, fizik muayene, CEA izlenir.²⁹

Fleksibl ya da rijit proktosigmoidoskopi 6 ayda bir yapılır ve 5 yıl devam edilir. Kolonoskopi tam olmak kaydıyla preoperatif ya da peroperatif dönemde yapılmış olmalıdır. Tıkaçıcı tümör nedeniyle yapılamamışsa postoperatif 3-6 ay içinde yapılmalıdır. Hasta tümörsüz ve polipsiz bir kolona sahipse tekrar kolonoskopi 3 yıl sonra ardından da 5 yılda bir yapılır.²⁹

Rezeksiyon sonrasında CEA seviyesi yüksek hastaların takibinde kolonoskopi, toraks, abdomen ve pelvis BT taramaları yapılmalı ve PET taraması düşünülmelidir.²⁹

3. HASTALAR VE YÖNTEM

Çalışma öncesi Bezmialem Vakıf Üniversitesi yerel etik kurulundan onam alındı. Çalışmaya katılımı sağlanan her hastaya sözlü olarak bilgi verildi ve bilgilendirilmiş onam formları imzalatıldı. Eylül 2011 – Mayıs 2013 dönemleri arasında Bezmialem Vakıf Üniversitesi Tıp Fakültesi Genel Cerrahi Anabilim Dalı polikliniğine başvuran histopatolojik olarak rektum adenokarsinomu tanısı almış 35 hasta (25 erkek, 10 kadın, erkek/kadın: 2,5/1, yaş aralığı: 39-79, ortalama yaş; 56,7) randomize olarak çalışmaya alındı. Randomizasyonda kullanılan kriterler: MR incelemede (1,5 tesla MR, Siemens Avanto, phase array body coil kullanılarak) evre II-III, tümör alt ucu peritoneal refleksiyonun altında, çevre organ invazyonu olmaması, rijit rektoskop ile yapılan ölçümde anal girimden 10 cm mesafeye kadar uzanım varlığı (orta ve distal rektum tümörleri), ASA skoru ≤ 3 , geçirilmiş pelvik cerrahi öyküsü olmayan, daha önce başka bir nedenle kemoterapi ve/veya radyoterapi almamış rektum kanserleri.

Hastalar, başvuru sırasına göre iki gruba ayrıldı. Grup 1: total mezorektal eksizyon + lateral pelvik lenf nodu diseksiyonu (TME + LPLND) grubu, Grup 2: total mezorektal eksizyon (TME) grubu. Çalışmaya alınan tüm hastalara neoadjuvan kemoradyoterapi uygulandı. Neoadjuvan tedavide eşzamanlı KRT protokolü doğrultusunda radyoterapi (5 hafta boyunca, haftalık 5x1,8 Gy olmak üzere toplamda 45 Gy) ile birlikte santral damar yolundan 5-FU, 225 mg/m²/gün (haftada 5 gün) sürekli infüzyon yöntemiyle uygulandı. Bu protokolü takiben tüm hastalara 4 veya 5. haftada diffüzyon ağırlıklı pelvik MR çekildi ve 4-6 hafta içerisinde operasyonları yapıldı. MR görüntüleri gastrointestinal sistemde deneyimli radyologlar tarafından değerlendirildi. Bu bakıda; tümörün lokalizasyonu, tarafı, T evresi ve N evresi (Tablo 1), mezorektumdaki ve lateral pelvik duvardaki lenf nodlarının durumu değerlendirildi. Grup 1'deki tüm hastalara kolorektal cerrahi alanında deneyimli iki cerrah tarafından inferior mezenterik arter kökünden bağlanarak TME ile birlikte rezeksiyon ve buna ek olarak LPLND yapıldı. Grup 2'deki hastalara ise yalnızca TME ile birlikte rezeksiyon yapıldı. LPLND, neoadjuvan öncesi diffüzyon ağırlıklı MR incelemede 5mm ve üzerinde lateral pelvik lenf nodu (ana iliak, internal iliak, eksternal iliak veya obturator alanlarda) tespit edilen hastalarda o tarafa, tespit edilmeyen hastalarda ise tümörün volumetrik olarak büyüdüğü tarafa yapıldı. Rezeksiyon materyali kolorektal cerrahi alanında deneyimli bir patolog tarafından değerlendirilerek mezorektal fasyanın tam olarak çıkarıldığı histopatolojik olarak doğrulandı.

Bu çalışmanın birincil değerlendirme parametreleri; lateral pelvik lenf nodlarının tutulum oranı ve bu tutulumda etkili olan faktörlerdir. İkincil değerlendirme parametreleri ise; erken onkolojik sonuçlar (lokal nüks, metastaz), operasyon süresi, intraoperatif kanama miktarı, hastanede kalış süresi, postoperatif komplikasyonlar (anastomoz kaçağı, yara yeri enfeksiyonu, pelvik apse, eviserasyon, barsak tıkanıklığı) ve üriner fonksiyonlardaki değişikliklerdir. Operasyon sonrası ilk 30 gün içerisindeki ölüm, perioperatif mortalite olarak kabul edildi.

Hasta izlemlerinde iki yıl boyunca üç aylık, daha sonra altı aylık periyotlarla hastalar kontrole çağrıldı. Postoperatif 3. ayda fizik muayeneye ek olarak tümör belirteçleri istendi. Postoperatif altıncı ayda fizik muayeneye ek olarak kolonoskopi, pelvik MR, üst karın BT, akciğer grafisi ve tümör belirteçleri (CEA, CA 19-9) istendi. Üriner fonksiyon değerlendirmesi “International Prostate Symptom Score (IPSS)” ile preoperatif ve postoperatif altıncı ayda yapıldı.

Bu çalışmanın istatistiksel analizleri IBM SPSS V20 programı kullanılarak yapıldı. Sonuçlar, %95 güven aralığında ve $p < 0.05$ anlamlılık düzeyinde değerlendirildi. Tanımlayıcı metodlar (ortalama, standart sapma) dışındaki grup içi ve gruplar arası değerlendirmelerde Fisher Exact test, Pearson kare testi uygulandı.

4. BULGULAR

Hastaların demografik verileri Tablo 3’de verilmiştir.

	TME + LPLND	TME	P
Erkek	11	14	0,26
Kadın	7	3	
Ortalama Yaş (yıl)	55,1 (39-79)	58,5 (42-75)	0,34
TÜMÖRÜN ANAL GİRİME MESAFESİ (cm) -Ortalama ± Standart Sapma	5,5 ± 2,5	5,2 ± 2,9	0,77

Tablo 3. Demografik veriler

Gruplar arasında demografik verilerde istatistiki olarak anlamlı farklılık yoktur.

Neoadjuvan tedavi öncesi ve sonrası MR incelemeye göre evreleme ile patolojik evreleme sonuçları Tablo 4’de verilmiştir.

	Neoadjuvan Öncesi MR inceleme		Neoadjuvan Sonrası MR inceleme		Patolojik Evreleme	
	TME + LPLND	TME	TME + LPLND	TME	TME + LPLND	TME
T EVRESİ						
-T0	0	0	0	0	1	0
-T1	0	0	1	0	0	0
-T2	1	1	4	4	6	3
-T3	17	16	13	13	11	11
-T3a (<1mm ye kadar)	2	0	0	0	1	1
-T3b (1-5 mm arası)	6	7	0	0	3	6
-T3c (5-15mm arası)	7	6	0	0	7	4
-T3d (>15mm)	2	3	0	0	0	0
-T4	0	0	0	0	0	3
N EVRESİ						
-N0	1	5	3	7	9	10
-N1	8	8	9	9	6	6
-N2	9	4	6	1	3	1
KANSER EVRESİ						
-Evre I	0	0	1	3	3	3
-Evre II	1	3	2	4	6	7
-Evre III	17	14	15	10	9	7

Tablo 4. Neoadjuvan tedavi öncesi ve sonrası MR incelemeye göre evreleme ile patolojik evreleme

Gruplar arasında neoadjuvan öncesi klinik evreler arasında istatistiki olarak anlamlı fark yoktu (p=0,33). Her iki grupta da T2 evresinde bir hasta mevcuttu. Bu hastaların her ikisi de

neoadjuvan tedavi öncesi MR inceleme ile N2 olarak evrenlenmiş, her iki hastada da MRI incelemede LPLN tutulumu saptanmıştır.

Neoadjuvan tedavi öncesi MR incelemesinde ≥ 5 mm lateral pelvik lenf nodu varlığı saptanan hasta sayısı TME+LPLND grubunda 7 (%38,8), TME grubunda 5 (%29,4) dir. Gruplar arasında neoadjuvan öncesi mr incelemede lateral pelvik lenf nodu varlığı açısından istatistiki olarak anlamlı farklılık yoktu ($p=0,72$).

Neoadjuvan tedavi öncesi MR incelemede LPLN saptanan hastaların ($n=12$) 1'inde LN transvers çapı 10mm nin üzerindeydi (13mm) ve bu hasta LPLND grubundaydı. Diğer hastalarda LN çapı 5-10mm arasındaydı.

Patoloji incelemesinde TME ve lateral pelvik lenf nodlarının durumu Tablo 5'de verilmiştir.

	TME + LPLND	TME	P
TME DE LENF NODLARININ DURUMU			
-Toplam Çıkarılan Lenf Nodu (ortalama \pm ss)	18,2 \pm 6,4	18,6 \pm 8,5	0,72
-Refleksiyon Üzeri Lenf Nodu (ortalama \pm ss)	10,3 \pm 4,4	7,4 \pm 6,3	0,07
-Refleksiyon Altı Lenf Nodu (ortalama \pm ss)	7,8 \pm 4,9	11,5 \pm 6,7	0,03
-Toplam Pozitif Lenf Nodu (ortalama \pm ss)	1,6 \pm 2,8	2,1 \pm 5,7	0,81
-Refleksiyon Üzeri Pozitif Lenf Nodu (ortalama \pm ss)	0,5 \pm 1,8	0,5 \pm 1,3	0,6
-Refleksiyon Altı Pozitif Lenf Nodu (ortalama \pm ss)	1,1 \pm 1,6	1,6 \pm 5	0,62
LATERAL PELVİK LENF NODU DİSEKSİYONU			
-Çıkarılan Lenf Nodu Sayısı (ortalama \pm ss)	5,7 \pm 5,8		
- Lenf Nodu Pozitif Çıkan Hasta Sayısı	1/18 (%5,5)		

Tablo 5. Patoloji incelemesinde TME ve lateral pelvik lenf nodlarının durumu

Patoloji incelemesinde Dworak Regresyon Sınıflaması (Tablo 2), lenfovasküler invazyon ve çevresel cerrahi sınır durumu Tablo 6’da verilmiştir.

	TME LPLND	+	TME	P
ÇEVRESEL CERRAHİ SINIR				0,48
-Pozitif	0		1	
-Negatif	18		16	
LENFOVASKÜLER İNVAZYON	6		7	0,73
DWORAK REGRESYON SINIFLAMASI				-
-I	9		8	
-II	3		7	
-III	5		2	
-IV	1		0	

Tablo 6. Patoloji incelemesinde Dworak regresyon sınıflaması, lenfovasküler invazyon ve çevresel cerrahi sınır durumu

Gruplar arasında çevresel cerrahi sınır ve lenfovasküler invazyon varlığı açısından istatistiki olarak anlamlı farklılık yoktur.

Operasyon detayları Tablo 7’de verilmiştir.

	TME + LPLND	TME	P
OPERASYON TİPİ			-
-LowAnterior Rezeksiyon	9	7	
-İntersfinkterik rezeksiyon + Koloanal anastomoz	5	6	
-Abdominoperineal rezeksiyon	3	3	
-Total Proktokolektomi + Uç İleostomi	1	1	
LAPAROSKOPI			
-Laparoskopik	16	14	1
-Açığa Konversiyon	1	2	0,6
-Açık	1	1	1
KORUYUCU STOMA AÇILMASI	13	16	0,17
PERİOPERATİF DETAYLAR			
-Operasyon süresi ±ss (dakika)	249 ±55	214 ±59	0,1
-İntraoperatif kanama miktarı ±ss (ml)	297 ±168	258 ±152	0,27
-Hastanede kalış süresi ±ss (gün)	7 ±2	7,9 ±3	0,66

Tablo 7. Operasyon detayları

Her iki grupta operasyon süresi ve kanama miktarı benzerdir. Her iki grup arasında hastanede kalış süresi açısından anlamlı fark saptanmamıştır.

Perioperatif mortalite ve postoperatif morbidite detayları Tablo 8’de verilmiştir.

	TME + LPLND (n=hasta sayısı)	TME (n=hasta sayısı)	P
PERİOPERATİF MORTALİTE	1	0	1
POSTOPERATİF KOMPLİKASYON VARLIĞI	5 (%27,7)	7 (%41,1)	0,48
POSTOPERATİF KOMPLİKASYONLAR			
-Anastomoz Kaçağı	1	3	0,33
-Yara Yeri Enfeksiyonu	2	2	1
-Pelvik Apse	0	1	0,48
-Eviserasyon	1	0	1
-Barsak Tıkanıklığı	1	3	0,33
-Şilöz asit	1	0	1

Tablo 8. Perioperatif mortalite ve postoperatif morbidite detayları

Postoperatif komplikasyon varlığı açısından her iki grup arasından anlamlı farklılık yoktur. Grup 1 de 5 hastada toplamda 6 komplikasyon gelişmiş, grup 2 de 7 hastada toplamda 9 komplikasyon gelişmiştir.

Postoperatif takip detayları Tablo 9’da verilmiştir.

	TME + LPLND	TME	P
POSTOPERATİF TAKİP SÜRESİ (Ay)			
-Ortalama (\pm standart sapma)	11,2 (\pm 6,3)	13,2 (\pm 6,6)	0,26
LOKAL NÜKS	1	1	1
METASTAZ	0	1	1

Tablo 9. Postoperatif takip detayları

Postoperatif takip süreleri açısından her iki grup arasında anlamlı farklılık saptanmamıştır. Her iki grupta da birer lokal nüks saptanmış olup, anastomoz hattında ortaya çıkmıştır.

Hastaların preoperatif ve postoperatif 6. ay IPSS üriner fonksiyon skorları Tablo 10’da verilmiştir.

	TME + LPLND	TME	P
ÜRİNER FONKSİYON TESTİ SKORU			
-Preoperatif (ortalama \pm ss)	8,1 \pm 10,1	4,7 \pm 5,1	0,47
-Postoperatif 6. ay (ortalama \pm ss)	7,5 \pm 5,9	12 \pm 9,4	0,15

Tablo 10. Preoperatif ve postoperatif 6. ay IPSS skorları

Her iki grup arasında preoperatif ve postoperatif 6. aydaki üriner sistem fonksiyon skorları arasında istatistiki olarak anlamlı farklılık saptanmamıştır.

Neoadjuvan öncesi MR incelemede N evresi ile lateral pelvik lenf nodu varlığı ile arasındaki ilişki Tablo 11’de verilmiştir.

	NEOAJUVAN ÖNCESİ MR A GÖRE N EVRESİ			
	N0 (n=6)	N1 (n=16)	N2 (n=13)	TOPLAM (n=35)
LPLN VARLIĞI	0	4	8	12

Tablo 11. Neoadjuvan öncesi MR incelemede N evresi ile lateral pelvik lenf nodu varlığı ilişkisi

Neoadjuvan öncesi MR incelemede, N2 olan hastaların (n=13) % 61,5 inde, N1 olan hastaların (n=16) %25 inde lateral pelvik lenf nodu saptanmıştır.

Tümörün büyüdüğü taraf ile MR da saptanan lateral pelvik lenf nodu lokalizasyonun ilişkisi Tablo 12’de verilmiştir.

TÜMÖRÜN BÜYÜDÜĞÜ TARAF	TÜMÖR İLE AYNI TARAFTA LPLN VARLIĞI	TÜMÖRÜN KARŞI TARAFINDA LPLN VARLIĞI	TOPLAM
SAĞ	2	3	5
SOL	6	1	7
TOPLAM	8	4	12

Tablo 12. Tümörün büyüdüğü taraf ile MR da saptanan lateral pelvik lenf nodu lokalizasyonu ilişkisi (P=0,41)

Neoadjuvan öncesi MR incelemesi ile lateral pelvik lenf nodu tespit edilen hastalarda (n=12) lateral pelvik lenf nodunun tarafı ile tümörün büyüdüğü taraf karşılaştırıldığında hastaların %66,6 sında (n=8) tümörün büyüdüğü taraf ile lateral pelvik nodun bulunduğu taraf uyumlu bulundu. Ancak bu farklılık istatistiki olarak anlamlı değildir (p=0,41).

Patoloji incelemesinde lenfovasküler invazyon varlığı ile neoadjuvan öncesi mr incelemesinde lateral pelvik lenf nodu varlığının ilişkisi Tablo 13'de gösterilmiştir.

	LATERAL PELVİK LENF NODU VARLIĞI		TOPLAM
	YOK	VAR	
LENFOVASKÜLER -YOK	14	8	22
İNVAZYON -VAR	9	4	13
TOPLAM	23	12	35

Tablo 13. Lenfovasküler invazyon ile lateral pelvik lenf nodu varlığı ilişkisi (P=0,73)

Lenfovasküler invazyon bulunan hastaların (n=13) %30,7 sinde (n=4) lateral pelvik lenf nodu varlığı tespit edildi. Buna karşılık lenfovasküler invazyon bulunmayan hastaların (n=22) %36,3 ünde (n=8) lateral pelvik lenf nodu varlığı tespit edildi. Her iki grup arasında istatistiki olarak anlamlı fark saptanmadı.

Neoadjuvan öncesi MR incelemesinde lateral pelvik lenf nodu varlığı ile T3 alt evreleri arasındaki ilişki Tablo 14'de verilmiştir.

LATERAL PELVİK LENF NODU VARLIĞI	T3 a+b	T3 c+d	TOPLAM
-YOK	11	12	23
-VAR	4	6	10
TOPLAM	15	18	33

Tablo 14. MR incelemede lateral pelvik lenf nodu varlığı ile T3 alt evreleri arasındaki ilişki (P=0,72)

Neoadjuvan öncesi MR incelemesinde lateral pelvik lenf nodu varlığı ile T3 alt evreleri arasında istatistiki olarak anlamlı fark bulunmadı.

5. TARTIŞMA

Aşağı rektum kanserlerinde lateral pelvik lenf nodları %10-20 oranında tutulmaktadır.^{65,66} Total mezorektal eksizyon tekniği, lateral pelvik nodların diseksiyonunu içermediğinden lateral nodlar, lokal nüks ve ciddi morbidite (şiddetli ağrı, rezektabilite güçlüğü gibi) kaynağı olabilir.^{19,65,67} LPLN tutulumunun %58,1 gibi yüksek nüks oranlarına yol açtığı belirtilmiştir.⁶⁸ Nüks paternleri, %17,5 oranında intrapelvik, %25,3 hematojen metastazlar, %5,1 intrapelvik ve hematojen metastazlar şeklinde ortaya çıkmaktadır.⁶⁸ Rektum kanserinde muhtemel LPLN tutulumunun neden olduğu lokal nüksleri azaltmak için çeşitli tedavi modaliteleri bulunmaktadır. Doğuda, özellikle Japonya'da, potansiyel LPLN tutulumunu tedavi etmek amacıyla TME ye ek olarak LPLN diseksiyonu yapılmaktadır. Bu yaklaşımın lokal ileri rektum kanserli hastalarda operasyon sonrası lokal nüksleri azalttığını gösteren çok sayıda çalışma^{67,69} bulunmaktadır ve etkinliği %45-55 arasında belirtilmiştir.⁶⁸ Bununla birlikte LPLND, özellikle seksüel ve üriner fonksiyon bozuklukları olmak üzere ciddi morbidite artışına sebep olmaktadır.^{11,19} LPLND'nin %50-75 oranında seksüel ve üriner disfonksiyona yol açtığı bildirilmiştir.¹⁹ Bu nedenle batı ülkelerinde, lokal nüksü azaltmak, pelvis ve lateral pelvik nodları sterilize etmek amacıyla TME ile birlikte neoadjuvan radyoterapi tercih edilmektedir. Neoadjuvan tedavinin lokal nüksleri azaltmakta etkin bir modalite^{27,70} ve LPLND ye oranla daha düşük morbidite oranlarına sahip olduğu çok sayıda çalışma¹⁹ ile ortaya konmuştur. Ancak, NT nin tutulu lateral pelvik nodlar üzerindeki etkinliği net olarak ortaya konamamış, bu etkinliği savunan yayınlara¹⁹ karşılık NT ye rağmen lateral nodlarda tutulumun devam ettiği ve prognozu kötü yönde etkilediğini öne süren yayınlar⁷¹ da mevcuttur. Kim ve arkadaşları, NT öncesi MRI incelemede transvers çapı 5-10mm arasında LPLN saptanan hastalarda %12,5 (6/48), 10mm ve üzerinde LPLN saptanan hastalarda ise %68,8 (11/16) oranında pelvik nüks saptamışlardır.⁷² Akiyoshi ve arkadaşları ise, 127 hastalık prospektif bir çalışmada, NT öncesi görüntüleme LPLN tespit edilen hastalarda selektif olarak LPLND uygulamasının lokal nüks oranları üzerine olumlu etkisini (LPLND+TME ve TME, sırasıyla 0/38 ve 3/89) ifade etmişlerdir.⁷¹ Dolayısıyla, LPLND nin selektif olarak yapılması ve tutulumu etkileyen faktörlerin ortaya konması gerekli hale gelmiştir⁶⁴.

Literatürde LPLN tutulumuna ait risk faktörlerini değerlendiren çalışmalar mevcuttur. Tan ve arkadaşları, kadın cinsiyet (erkek cinsiyet için rölatif risk 0,441, p<0,001), T3 ve üzeri tümör evresi (rölatif risk 2,775, p=0,003), tümör differansiyasyonu (rölatif risk 2,251, p=0,002), patolojik rejyonel lenf nodlarının durumu (rölatif risk 3,101, p<0,001) ve lenfatik invazyonu (rölatif risk 1,935, p=0,009) LPLN tutulumu açısından risk faktörleri olarak

belirtmişlerdir.⁷³ Bu risk faktörleri bulunmayan hastalarda %0,6, 1 tanesi bulunuyorsa %2,7, 3 tanesinde %9,3, 3 tanesinde %23, daha fazlasında ise %42,6 oranında LPLN tutulumu bildirilmiştir.⁷³ Ayrıca Tan ve arkadaşlarının çalışmasında, bahsedilen risk faktörlerinin 3 den az olması durumunda lokal nüks oranını %4,7 olarak verilmiş, 3 ve daha fazlasının mevcut olması durumunda ise lokal nüks riskinin 7,4 kat arttığı ifade edilmiştir.⁷³ Fujita ve arkadaşları ise, tümör differansiyasyonu (rölatif risk 4,05, p=0,009), tümör lokalizasyonu (refleksiyon altı vs üstü, rölatif risk 12, p=0,009), patolojik rejyonel lenf nodlarının durumu (rölatif risk 7, p=0,002) ve BT görüntüleme LPLN varlığını (rölatif risk 28,00, p<0,001) tutulum için risk faktörü olarak ifade etmişlerdir.⁷⁴ Görüntüleme yöntemleri (MRI, BT) ile LPLN tutulumu % 90'a varan doğruluk oranları ile saptanabilmektedir.⁷⁵⁻⁷⁷ Matsuoka ve arkadaşları, MRI incelemede 5mm ve üzerinde tespit edilen lenf nodlarının %80'e varan doğruluk oranı ile pozitif saptandığını ve MRI incelemede pozitif kabul edilecek optimal LN boyutunun 5mm ve üzeri olması gerektiğini ifade etmişler.⁷⁸ Bu çalışmada da NT öncesi MRI incelemede 5mm ve üzerindeki lateral pelvik nodlar pozitif kabul edilmiştir. Bu kriter dikkate alındığında çalışmamızda, NT öncesi MRI incelemede N2 olarak değerlendirilen hastaların %61,5'inde (8/13), N1 olarak değerlendirilen hastaların 1/4'ünde (4/16) radyolojik olarak LPLN tutulumu saptanmıştır. N0 olan hastaların hiçbirinde (0/6) radyolojik olarak LPLN tutulumu saptanmamıştır. Bu bulgular, literatür ile uyumludur. Rejyonel lenf nodlarının durumunun LPLN tutulumu açısından prediktör olabileceğini göstermektedir. Buna karşılık, lenfovasküler invazyon varlığı, literatürdeki bazı çalışmaların aksine, LPLN tutulumu ile ilişkilendirilememiştir. Bazı çalışmalarda, T evresi ilerledikçe LPLND tutulumunun arttığı öne sürülmüştür.^{67,68,78,79} Kobayashi ve arkadaşları, 1272 hastalık rektum kanseri serisinde 784 hastaya LPLND yapmışlar ve 117 (%14,9) hastada LPLN metastazı saptamışlar. Patolojik T evresi ile LPLN tutulumu incelendiğinde T1 de %5,4, T2 de %8,2, T3 de %16,5 ve T4 de %37,2 oranında LPLN tutulumu saptanmıştır.⁷⁸ Ueno ve arkadaşları 244 hastalık serilerinde T2 de %6,5, T3 de %17,9, T4 de %31,6 oranında LPLN tutulumu saptanmıştır.⁷⁹ Bizim çalışmamızda ise, T3 alt grupları (T3 [a+b] ve T3 [c+d]) arasında LPLN tutulumu açısından anlamlı farklılık gösterilememiştir.

Bu çalışmada, radyolojik olarak LPLN tutulumu tespit edilen ve diseksiyon yapılan 7 hasta ele alındığında, patolojik olarak sadece 1 hastada LPLN tutulumu saptanmış olması; NT öncesi LPLN tutulumu saptanmayan ve diseksiyon yapılan 11 hastanın ise hiçbirisinde patolojik LPLN tutulumu saptanmaması; neoadjuvan tedavinin lateral pelvik nodlar üzerindeki etkinliğini düşündürmektedir. Bununla beraber, NT ye bağlı lenf nodundaki

regresyonu gösteren histopatolojik bulguların (hyalinizasyon gibi) bulunmaması, radyolojik bulguların sorgulanmasını gerektirmektedir. Büyüklük, tek başına pozitifliği gösteren bir bulgu olmamaktadır. NT ye rağmen LPLN tutulumu % 5,5 (1/18) olarak bulunmuştur. Bu oran literatürde NT albmayan hastalarda belirtilen %10-20 oranından daha düşüktür. Dolayısıyla, neoadjuvan tedavi tutulu lateral nodları sterilize etmekte başarı göstermekle birlikte tam başarı sağlayamamaktadır. Bu da selektif olarak LPLND yapılmasını gerekli hale getirmektedir. Patolojik olarak pozitif saptanan 1 hastada neoadjuvan öncesi MRI görüntüleme LN boyutu 13 mm dir. Diğer hastalarda ise tespit edilen lateral pelvik nodların boyutu 10mm nin altındadır. Ayrıca NT sonrası görüntüleme bu hastada LN regresyon göstermemiş, görüntüleme sebat etmiştir. Bu da selektif LPLND değerlendirilirken, NT sonrası regresyon göstermeyen LPLN varlığında diseksiyonun göz önünde tutulabileceğini düşündürmektedir.

LPLN tutulumuna ilişkin risk faktörleri değerlendirilirken, ingilizce dilinde PUBMED taramasında, sagittal planda orta hattın geçen çizgi baz alınarak tümörün volumetrik olarak büyüğü taraf (sağ veya sol) ile LPLN tutulumu arasında ilişkinin değerlendirildiği bir çalışmaya rastlanmamıştır. Bu çalışmada, neoadjuvan öncesi MRI incelemesinde tümörün domine ettiği taraf ile LPLN varlığı saptanan taraf, %66,6 oranında (8/12) ilişkili bulunmuştur. Hasta sayısının kısıtlılığı nedeniyle istatistiksel olarak anlamlı farklılık bulunamış olmasına rağmen, daha geniş çaplı çalışmalarla değerlendirilmesi ve LPLN tutulumu açısından prediktör olup olmadığı ortaya konmalıdır. Selektif LPLN diseksiyonunun gündemde olduğu bu zamanda, göz önünde bulundurulabilecek potansiyel bir parametredir.

Aşağı rektum kanserli hastalarda, TME+LPLND yapılmasının lokal nüks oranlarına azalttığını ve sürviye olan olumlu etkisini gösteren Japonya kaynaklı çalışmalar mevcuttur.^{67,79} Ancak, bu çalışmalardaki hastalar NT almamış olduklarından, bu çalışmaların sonuçlarını batıdaki NT sonuçları ortaya konan çalışmalarla karşılaştırmak güçtür. Watanabe ve arkadaşları, 115 hastalık retrospektif bir çalışmada, NT alan ve TME yapılan hastalarla neoadjuvan tedavi almaksızın TME + LPLND yapılan hastalar arasında lokal nüks ve sürvi oranları açısından fark olmadığını ifade etmiştir.⁸¹ Nagawa ve arkadaşları ise 51 hastalık prospektif, randomize bir seride NT alan hastalarda TME+LPLND yapılan ve yapılmayan hastaları karşılaştırmış lokal nüks ve sürvi oranlarında farklılık saptanmamasına karşılık, LPLND yapılan hastalarda seksüel ve üriner disfonksiyonun belirgin olarak arttığını (%92 ve % 45, p=0,02; %65 ve %27, p=0,02) ortaya koymuştur.⁸² Kim ve arkadaşları da 485 hastada postoperatif KRT ile LPLND yi karşılaştırmış, LPLND yapılan hastalarda lokal nüks

oranlarını postoperatif KRT alanlara göre 2,2 kat (%16,7 ve %7,5, p=0,044) yüksek olarak bulmuştur.⁷² Son olarak, Kusters ve arkadaşları, NRT ve TME yapılan 379 hastanın sonuçlarını ortaya koyan Hollanda serisi ile NT almaksızın TME+LPLND yapılan 324 hastayı içeren Japonya serisinin sonuçlarını karşılaştırmış, her iki grup arasında hastaliksız sağkalım ve lokal nüks oranları arasında farklılık saptanmamıştır.⁸³ Bu çalışmada da, NT sonrası TME ye ek olarak LPLND yapılan grup ile sadece TME yapılan grup arasında kısa dönem onkolojik sonuçlar arasında anlamlı farklılık saptanmamıştır.

LPLND yapılmasının operasyon süresini ve kanama miktarını artırdığını ortaya koyan çalışmalar mevcuttur. Japon kolorektal kanser grubunun yürüttüğü ve erken sonuçları açıklanan çalışmada da LPLND yapılmasının operasyon süresini ve intraoperatif kanama miktarını artırdığı ortaya konmuştur.^{11,84} Çalışmamızda LPLND yapılması, operasyon süresi (214±59 ve 249±55 dk) ve intraoperatif kanama miktarını (258±152 ve 297±168 ml) artırmaktadır, ancak bu oranlar hasta üzerine negatif etki edecek miktarlar olarak gözlenmemiştir ve bulgularımız literatür ile uyumludur. Perioperatif morbidite oranları ve üriner sistem fonksiyonları üzerine etkisi değerlendirildiğinde her iki grup arasında anlamlı farklılık saptanmamıştır. Bunda sinir koruyucu cerrahi prensiplerine uygun cerrahi teknik^{9,64} ve cerrahi deneyimin etkinliği ön plana çıkmaktadır.

Bu çalışmanın en büyük kısıtlaması, dahil edilen hasta sayısının göreceli olarak sayısal azlığıdır. Daha geniş çaplı serilerle çalışılması istatistiksel anlam düzeyini artıracaktır. Takip süresinin ortalama 1 yıl olması, ancak erken onkolojik sonuçların değerlendirilmesine imkan sağlamaktadır. Dolayısıyla, takip süresinin artmasıyla birlikte her iki grubun lokal nüks ve sağkalım açısından uzun dönem sonuçları ortaya konabilecektir. LPLN tutulumunu değerlendiren çalışmalar daha çok Japonya kaynaklı olduğundan, bu çalışmalardaki hastalar NT almamaktadırlar. Dolayısıyla, NT ye yanıt oranının, tutulum gösteren lateral nodların da NT ye yanıtı ile ilişkili olup olmadığı sorusunun cevabı henüz ortaya konmamıştır. Hasta sayısının azlığı ve lateral nodlarda sadece 1 adet patolojik tutulum saptanması nedeniyle mevcut çalışma da bu soruyu yanıtlanamamaktadır. Seçici LPLND yapılmasının gündemde olduğu bu günlerde, bu konuyu ele alan daha geniş çaplı çalışmalara gereksinim vardır.

Ülkemizde, LPLND'nin etkin olduğu gösterilirse morbiditeyi artırmadan neoadjuvan tedavi yerine tercih edilebilir. Hastaların 1,5 ay süreyle hastaneye gidip gelmelerinin neden olduğu sosyal yara ve RT makinelerinin aşırı doluluk oranları azaltılabilir.

6. SONUÇ

Neoadjuvan tedavi öncesi MR incelemede N0 olan olgularda neoadjuvan tedavi sonrası LPLND girişimi yararlı olmayabilir. Bunun yanında N2 ve seçilmiş olgularda da N1 olan vakalarda yararlı olma potansiyeli daha yüksektir. Ancak LPLND nin sürviye katkısını değerlendirmek için uzun süreli takiplere gereksinim vardır.



7. KAYNAKLAR

- 1) Anne B B, Clive A. Colorectal cancer. Clinical review. *BMJ*, 2007; 335: 715-8.
- 2) Jemal A, Siegel R, Ward E, Hao Y, Xu J, Thun MJ. Cancer statistics, 2009. *CA Cancer J Clin* 2009; 59(4): 225–249.
- 3) Sagar PM, Pemberton JH. Surgical management of locally recurrent rectal cancer. *Br J Surg*. 1996; 83:293-304.
- 4) McDermott FT, Hughes ES, Pihl E, Johnson WR, Price AB. Local recurrence after potentially curative resection for rectal cancer in a series of 1008 patients. *Br J Surg* 1985; 72:34-37.
- 5) Wanebo HJ, Koness RJ, Vezeridis MP, Cohen SI, Wroblewski DE. Pelvic resection of recurrent rectal cancer. *Ann Surg* 1994; 220:586-597.
- 6) Gunderson LL, Sargent DJ, Tepper JE, et al. Impact of T and N substage on survival and disease relapse in adjuvant rectal cancer: a pooled analysis. *Int J Radiat Oncol Biol Phys* 2002; 54: 386-396.
- 7) Harrison JC, Dean PJ, el Zeky F, Vander ZR. From Dukes through Jass: pathological prognostic indicators in rectal cancer. *Hum Pathol* 1994; 25:498-505.
- 8) Hojo K, Koyama Y. The effectiveness of wide anatomical resection and radical lymphadenectomy for patients with rectal cancer. *Jpn J Surg* 1982; 12:111–116.
- 9) Hojo K, Koyama Y, Moriya Y. Lymphatic spread and its prognostic value in patients with rectal cancer. *Am J Surg* 1982; 144:350–354.
- 10) Koyama Y, Moriya Y, Hojo H. Effects of extended systematic lymphadenectomy for carcinoma of the rectum. *Jpn J Clin Oncol* 1984; 4:623–632.
- 11) Moriya Y, Hojo K, Sawada T et al. Significance of lateral lymph node dissection for advanced rectal carcinoma at or below the peritoneal reflection. *Dis Colon Rectum* 1989; 32:307–315.
- 12) Moriya Y, Hojo K, Sawada T et al. Importance of extended lymphadenectomy with lateral node dissection for advanced lower rectal cancer. *World J Surg* 1997; 21:728–732.
- 13) Sugihara K, Moriya Y, Akasu T et al. Pelvic autonomic nerve preservation for patients with rectal carcinoma: oncologic and functional outcome. *Cancer* 1996; 78:1871–1880.
- 14) Enker WE, Heiweil M, Herts RL et al. En bloc pelvic lymphadenectomy and sphincter preservation in the surgical management of rectal cancer. *Ann Surg* 1986; 203:426–433.

- 15) Cedermark B, Johansson H, Rutqvist LE, Wilking N. The Stockholm I trial of preoperative short term radiotherapy in operable rectal carcinoma. A prospective randomized trial. *Cancer* 1995; 75: 2269–2275.
- 16) Martling A, Holm T, Johansson H, Rutqvist LE, Cedermark B, Stockholm Colorectal Cancer Study Group. The Stockholm II trial on preoperative radiotherapy in rectal carcinoma: longterm follow-up of a population-based study. *Cancer* 2001; 92: 896–902.
- 17) Kapiteijn E, Marijnen CA, Nagtegaal ID, Putter H, Steup WH, Wiggers T, Rutten HJ, Pahlman L, Glimelius B, van Krieken JH, Leer JW, van de Velde CJ, Dutch Colorectal Cancer Group. Preoperative radiotherapy combined with total mesorectal excision for resectable rectal cancer. *N Engl J Med* 2001; 345: 638–646.
- 18) Improved survival with preoperative radiotherapy in resectable rectal cancer. Swedish Rectal Cancer Trial. *N Engl J Med* 1997; 336: 980–987.
- 19) Dharmarajan S, Shuai D, Fajardo AD, Birnbaum EH, Hunt SR, Mutch MG, Fleshman JW, Lin AY. Clinically enlarged lateral pelvic lymph nodes do not influence prognosis after neoadjuvant therapy and TME in stage III rectal cancer. *J Gastrointest Surg*. 2011 Aug;15(8):1368-74.
- 20) Yano H, Saito Y, Takeshita E, Miyake O, Ishizuka N. Prediction of lateral pelvic node involvement in low rectal cancer by conventional computed tomography. *Br J Surg* 2007; 94: 1014–1019.
- 21) Kuzu MA, Aşlar AK. (2010). Rektum Kanseri: Radikal Cerrahinin İlkeleri. Baykan A, Zorluoğlu A, Geçim E ve Terzi C (Ed.). *Kolon ve Rektum Kanserleri (Bölüm 25)*. İstanbul: Türk Kolon ve Rektum Cerrahisi Derneği.
- 22) Terzi MC. (2012). Total Mezorektal Eksizyon. Terzi MC (Ed.). *Temel ve Klinik Cerrahi – Cerrahi Teknik (Bölüm 19.2.2)*. Türk Cerrahi Derneği. Elektronik Kitap: <http://www.tcdcerrahi.org/fulltext.php?id=648>. Erişim:20.10.2013.
- 23) Junqueiro C, Corneiro J., Kewey R., *Basic Histology*, 7th Edition, Appleton&Lange, Norwalk, Connecticut . 1992. P. 306-311.
- 24) Ross M., Romrell L., Kaye G.I., *Histology: A Text and Atlas*, 3rd Edition, William&Wilkins, Baltimore, 1995. P. 490,494.
- 25) Parkin DM, et al. *CA Cancer J Clin* 2005;55:74–108, Boyle P, Ferlay J. *Ann Oncol* 2005;16:481–488.
- 26) Speights, VO, Johnson, MW, Stoltenberg, PH, et al. Colorectal cancer: Current trends in initial clinical manifestations. *South Med J* 1991; 84:575.

- 27) Steinberg, SM, Barkin, JS, Kaplan, RS, et al. Prognostic indicators of colon tumors. The Gastrointestinal Tumor Study Group experience. *Cancer* 1986; 57:1866.
- 28) Ford, AC, Veldhuyzen van, Zanten SJ, Rodgers, CC, et al. Diagnostic utility of alarm features for colorectal cancer: systematic review and meta-analysis. *Gut* 2008; 57:1545.
- 29) Terzi MC. (2012). Rektum Kanseri. Terzi MC (Ed.). *Temel ve Klinik Cerrahi – Cerrahi Teknik (Bölüm 19.4.11)*. Türk Cerrahi Derneği. Elektronik Kitap: <http://www.tcdcerrahi.org/fulltext.php?id=674>. Erişim:20.10.2013
- 30) Rich, T, Gunderson, LL, Lew, R, et al. Patterns of recurrence of rectal cancer after potentially curative surgery. *Cancer* 1983; 52:1317.
- 31) Minsky, BD, Mies, C, Recht, A, et al. Resectable adenocarcinoma of the rectosigmoid and rectum. I. Patterns of failure and survival. *Cancer* 1988; 61:1408.
- 32) Willett, CG, Lewandrowski, K, Donnelly, S, et al. Are there patients with stage I rectal carcinoma at risk for failure after abdominoperineal resection?. *Cancer* 1992; 69:1651.
- 33) Taylor FG, Swift RI, Blomqvist L et-al. A systematic approach to the interpretation of preoperative staging MRI for rectal cancer. *AJR Am J Roentgenol.* 2008;191 (6): 1827-35.
- 34) Dworak O, Keilholz L, Hoffmann A. Pathological features of rectal cancer after preoperative radiochemotherapy. *Int J Colorectal Dis.* 1997;12:19–23.
- 35) Compton CC, Greene FL. The staging of colorectal cancer: 2004 and beyond. *CA Cancer J Clin.* 2004;54:295-308).
- 36) Compton CC. Updated protocol for the examination of specimens from patients with carcinomas of the colon and rectum, excluding carcinoid tumors, lymphomas, sarcomas, and tumors of the vermiform appendix: a basis for checklists. Cancer Committee. *Arch Pathol Lab Med.* 2000;124:1016-1025.
- 37) Compton CC. Key issues in reporting common cancer specimens: problems in pathologic staging of colon cancer. *Arch Pathol Lab Med.* Mar 2006;130:318-324.
- 38) Beynon, J, Foy, DM, Roe, AM, et al. Endoluminal ultrasound in the assessment of local invasion in rectal cancer. *Br J Surg* 1986; 73:474.
- 39) Orom, WJ, Wong, WD, Rothenberger, DA, et al. Endorectal ultrasound in the preoperative staging of rectal tumors: A learning experience. *Dis Colon Rectum* 1990; 33:654.
- 40) Ng, A, Recht, A, Busse, PM. Sphincter preservation therapy for distal rectal cancer, a review. *Cancer* 1997; 79:67 van de Pavoordt 1.

- 41) Gualdi, GF, Casciani, E, Guadalaxara, A, et al. Local Staging of Rectal Cancer with Transrectal Ultrasound and Endorectal Magnetic Resonance Imaging: Comparison with Histologic Findings. *Dis Colon Rectum* 2000; 43:338.
- 42) Brown, G, Richards, CJ, Bourne, MW, et al. Morphologic Predictors of Lymph Node Status in Rectal Cancer with Use of High-Spatial-Resolution MR Imaging with Histopathologic Comparison. *Radiology* 2003; 227:371.
- 43) Blomqvist, L, Machado, M, Rubio, C, et al. Rectal tumour staging: MR imaging using pelvic phased-array and endorectal coils vs endoscopic ultrasonography. *Eur Radiol* 2000; 10:653.
- 44) Kim, NK, Kim, MJ, Yun, SH, et al. Comparative study of transrectal ultrasonography, pelvic computerized tomography, and magnetic resonance imaging in preoperative staging of rectal cancer. *Dis Colon Rectum* 1999; 42:770.
- 45) Meyenberger, C, Huch Boni, RA, Bertschinger, P, et al. Endoscopic ultrasound and endorectal magnetic resonance imaging: a prospective, comparative study for preoperative staging and follow-up of rectal cancer. *Endoscopy* 1995; 27:469.
- 46) Brown, G, Kirkham, A, Williams, GT, et al. High-resolution MRI of the anatomy important in total mesorectal excision of the rectum. *AJR Am J Roentgenol* 2004; 182:431.
- 47) Blomqvist, L, Holm, T, Rubio, C, Hindmarsh, T. Rectal tumours--MR imaging with endorectal and/or phased-array coils, and histopathological staging on giant sections. A comparative study. *Acta Radiol* 1997; 38:437.
- 48) Brown, G, Radcliffe, AG, Newcombe, RG, et al. Preoperative assessment of prognostic factors in rectal cancer using high-resolution magnetic resonance imaging. *Br J Surg* 2003; 90:355.
- 49) Wieder, HA, Rosenberg, R, Lordick, F, et al. Rectal cancer: MR imaging before neoadjuvant chemotherapy and radiation therapy for prediction of tumor-free circumferential resection margins and long-term survival. *Radiology* 2007; 243:744.
- 50) Valentini, V, Glimelius, B, Minsky, BD, et al. The multidisciplinary rectal cancer treatment: main convergences, controversial aspects and investigational areas which support the need for an European Consensus. *Radiother Oncol* 2005; 76:241.
- 51) Heald RJ, Husband EM, Ryall RD. The mesorectum in rectal cancer surgery: the clue to pelvic recurrence? *Br J Surg* 1982;69:613-616.

- 52) Sterk P, Keller L, Jochims H, et al. Lymphoscintigraphy in patients with primary rectal cancer: the role of total mesorectal excision for primary rectal cancer. A lymphoscintigraphic study. *Int J Colorectal Dis* 2002;17:137-142.
- 53) Reynolds JV, Joyce WP, Dolan J, et al. Pathological evidence in support of total mesorectal excision in the management of rectal cancer. *Br J Surg* 1996; 83:1112-5.
- 54) Lopez-Kostner F, Lavery IC, Hool GR, et al. Total mesorectal excision is not necessary for cancers of the upper rectum. *Surgery* 1998;124:612-7.
- 55) Leong AF. Selective total mesorectal excision for rectal cancer. *Dis Colon Rectum* 2000;43:1237-40.
- 56) Karanjia ND, Schache DJ, North WR, Heald RJ. 'Close shave' in anterior resection. *Br J Surg* 1990;77:510-2.
- 57) Heald RJ, Moran BJ, Ryall RD, et al. Rectal cancer: the Basingstoke experience of total mesorectal excision, 1978-1997. *Arch Surg* 1998;133:894-9.
- 58) Arbman G, Nilsson E, Hallbook O, Sjobahl R. Local recurrence following total mesorectal excision for rectal cancer. *Br J Surg* 1996; 83:375-9.
- 59) Jones et al. Lateral ligaments of the rectum: an anatomical study. *Br J Surg* 1999;86:487-9.
- 60) Murphy JB. Cholecysto-intestinal, gastrointestinal, enterintestinal anastomosis, and approximation without sutures. *Med Rec* 1892;42:665.
- 61) Madoff RD. Chemoradiotherapy for rectal cancer – when, why and how? *N Engl J Med* 2004;351:1790-2
- 62) Berardi R, Maccaroni E, Onofri A, et al. Multidisciplinary treatment of locally advanced rectal cancer: A literature review. *Expert Opin Pharmacoter*. 2009;10:1-14.
- 63) Akiyoshi T, Watanabe T, Miyata S, Kotake K, Muto T, Sugihara K; Japanese Society for Cancer of the Colon and Rectum. Results of a Japanese nationwide multi-institutional study on lateral pelvic lymph node metastasis in low rectal cancer: is it regional or distant disease? *Ann Surg*. 2012 Jun;255(6):1129-34.
- 64) Konishi T, Watanabe T, Nagawa H, Oya M, Ueno M, Kuroyanagi H, Fujimoto Y, Akiyoshi T, Yamaguchi T, Muto T. Preoperative chemoradiation and extended pelvic lymphadenectomy for rectal cancer: Two distinct principles. *World J Gastrointest Surg*. 2010 Apr 27;2(4):95-100.
- 65) Ueno M, Oya M, Azekura K, Yamaguchi T, Muto T. Incidence and prognostic significance of lateral lymph node metastasis in patients with advanced low rectal cancer. *Br J Surg* 2005; 92:756-763.

- 66) Yano H, Moran BJ. The incidence of lateral pelvic side-wall nodal involvement in low rectal cancer may be similar in Japan and the West. *Br J Surg* 2008; 95: 33–49.
- 67) Sugihara K, Kobayashi H, Kato T, Mori T, Mochizuki H, Kameoka S, Shirouzu K, Muto T. Indication and benefit of pelvic sidewall dissection for rectal cancer. *Dis Colon Rectum* 2006; 49: 1663-1672.
- 68) Nakamura T, Watanabe M. Lateral lymph node dissection for lower rectal cancer. *World J Surg.* 2013 Aug;37(8):1808-13.
- 69) Watanabe T, Itabashi M, Shimada Y, Tanaka S, Ito Y, Ajioka Y, Hamaguchi T, Hyodo I, Igarashi M, Ishida H, Ishiguro M, Kanemitsu Y, Kokudo N, Muro K, Ochiai A, Oguchi M, Ohkura Y, Saito Y, Sakai Y, Ueno H, Yoshino T, Fujimori T, Koinuma N, Morita T, Nishimura G, Sakata Y, Takahashi K, Takiuchi H, Tsuruta O, Yamaguchi T, Yoshida M, Yamaguchi N, Kotake K, Sugihara K. Japanese Society for Cancer of the Colon and Rectum (JSCCR) guidelines 2010 for the treatment of colorectal cancer. *Int J Clin Oncol.* 2012 Feb;17(1):1-29.
- 70) Kapiteijn E, Marijnen CA, Nagtegaal ID, Putter H, Steup WH, Wiggers T, Rutten HJ, Pahlman L, Glimelius B, van Krieken JH, Leer JW, van de Velde CJ. Preoperative radiotherapy combined with total mesorectal excision for resectable rectal cancer. *N Engl J Med* 2001; 345: 638-646.
- 71) Akiyoshi T, Ueno M, Matsueda K, Konishi T, Fujimoto Y, Nagayama S, Fukunaga Y, Unno T, Kano A, Kuroyanagi H, Oya M, Yamaguchi T, Watanabe T, Muto T. Selective Lateral Pelvic Lymph Node Dissection in Patients with Advanced Low Rectal Cancer Treated with Preoperative Chemoradiotherapy Based on Pretreatment Imaging. *Ann Surg Oncol.* 2013 Aug 21.
- 72) Kim JC, Takahashi K, Yu CS, Kim HC, Kim TW, Ryu MH, Kim JH, Mori T. Comparative outcome between chemoradiotherapy and lateral pelvic lymph node dissection following total mesorectal excision in rectal cancer. *Ann Surg* 2007; 246: 754–762.
- 73) Tan KY, Yamamoto S, Fujita S, Akasu T, Moriya Y. Improving prediction of lateral node spread in low rectal cancers--multivariate analysis of clinicopathological factors in 1,046 cases. *Langenbecks Arch Surg.* 2010 Jun;395(5):545-9.
- 74) Fujita S, Yamamoto S, Akasu T, Moriya Y. Risk factors of lateral pelvic lymph node metastasis in advanced rectal cancer. *Int J Colorectal Dis.* 2009 Sep;24(9):1085-90.

- 75) Min BS, Kim JS, Kim NK, Lim JS, Lee KY, Cho CH, Sohn SK. Extended lymph node dissection for rectal cancer with radiologically diagnosed extramesenteric lymph node metastasis. *Ann Surg Oncol*. 2009 Dec;16(12):3271-8.
- 76) Arii K, Takifuji K, Yokoyama S, Matsuda K, Higashiguchi T, Tominaga T, Oku Y, Tani M, Yamaue H. Preoperative evaluation of pelvic lateral lymph node of patients with lower rectal cancer: comparison study of MR imaging and CT in 53 patients. *Langenbecks Arch Surg*. 2006 Sep;391(5):449-54.
- 77) Tada M, Endo M. Ultrasonographic examination for lateral lymphatic spread and local recurrence of rectal cancer. Preoperative detection and evaluation. *Dis Colon Rectum*. 1995 Oct;38(10):1047-52.
- 78) Kobayashi H, Mochizuki H, Kato T, Mori T, Kameoka S, Shirouzu K, Sugihara K. Outcomes of surgery alone for lower rectal cancer with and without pelvic sidewall dissection. *Dis Colon Rectum*. 2009 Apr;52(4):567-76.
- 79) Matsuoka H, Nakamura A, Masaki T, Sugiyama M, Nitatori T, Ohkura Y, Sakamoto A, Atomi Y. Optimal diagnostic criteria for lateral pelvic lymph node metastasis in rectal carcinoma. *Anticancer Res*. 2007 Sep-Oct;27(5B):3529-33.
- 80) Ueno H, Mochizuki H, Hashiguchi Y, Ishiguro M, Miyoshi M, Kajiwara Y, Sato T, Shimazaki H, Hase K. Potential prognostic benefit of lateral pelvic node dissection for rectal cancer located below the peritoneal reflection. *Ann Surg* 2007; 245:80–87.
- 81) Watanabe T, Tsurita G, Muto T, Sawada T, Sunouchi K, Higuchi Y, Komuro Y, Kanazawa T, Iijima T, Miyaki M, Nagawa H. Extended lymphadenectomy and preoperative radiotherapy for lower rectal cancers. *Surgery* 2002; 132: 27–33.
- 82) Nagawa H, Muto T, Sunouchi K, Higuchi Y, Tsurita G, Watanabe T, Sawada T. Randomized, controlled trial of lateral node dissection vs. nerve-preserving resection in patients with rectal cancer after preoperative radiotherapy. *Dis Colon Rectum* 2001;44: 1274–1280.
- 83) Kusters M, Beets GL, van de Velde CJ, Beets-Tan RG, Marijnen CA, Rutten HJ, Putter H, Moriya Y. A comparison between the treatment of low rectal cancer in Japan and the Netherlands, focusing on the patterns of local recurrence. *Ann Surg* 2009; 249:229–235.
- 84) Fujita S, Akasu T, Mizusawa J, Saito N, Kinugasa Y, Kanemitsu Y, Ohue M, Fujii S, Shiozawa M, Yamaguchi T, Moriya Y; Colorectal Cancer Study Group of Japan Clinical Oncology Group. Postoperative morbidity and mortality after mesorectal excision with and without lateral lymph node dissection for clinical stage II or stage

III lower rectal cancer (JCOG0212): results from a multicentre, randomised controlled, non-inferiority trial. *Lancet Oncol.* 2012 Jun;13(6):616-21.

